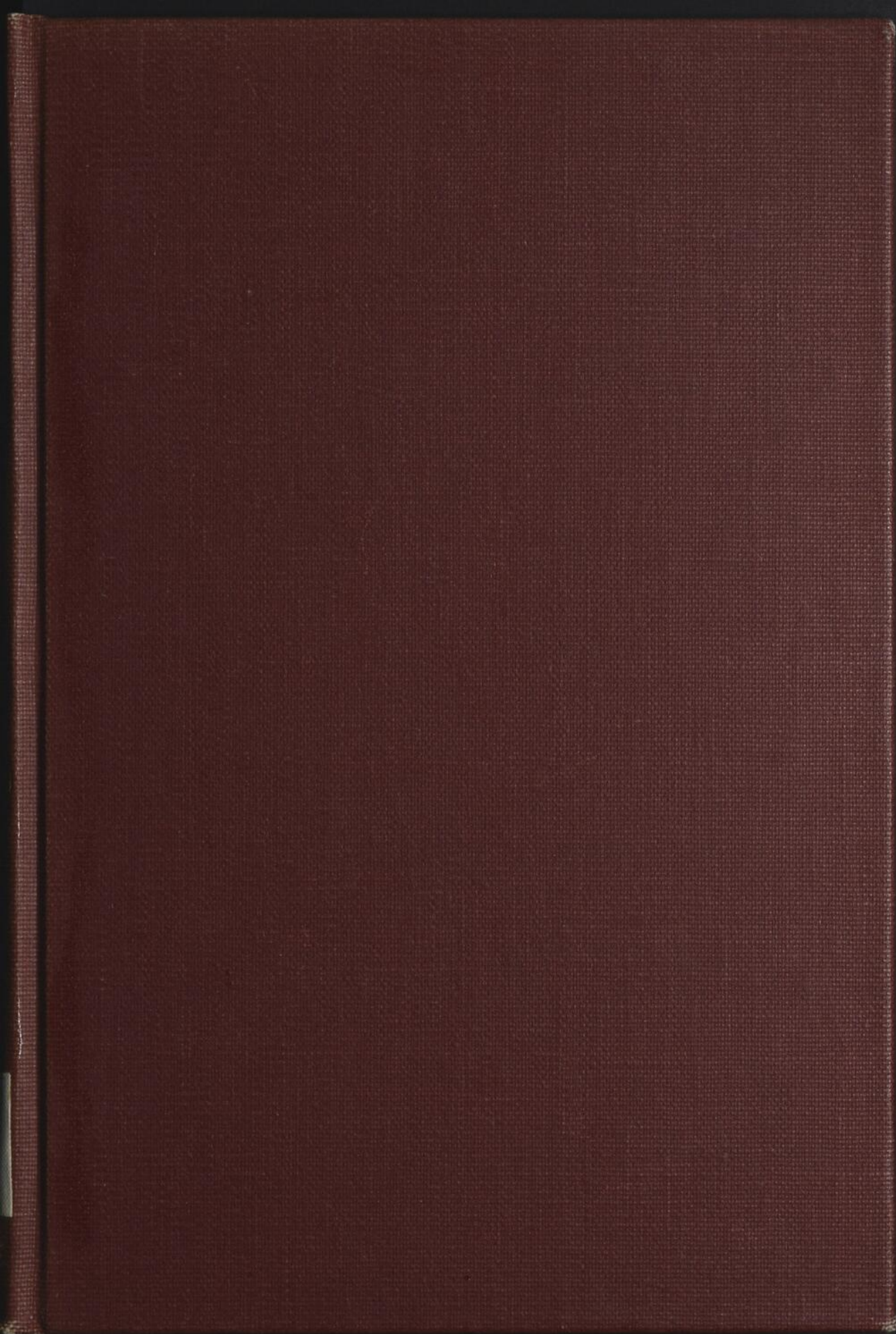



BIBLIOTHEQUE
SAINT-SULPICE MONTRÉAL


Per


4-38


3











complete H. H. *fin*

VOL. 6

No 1

JANVIER 1941

LAVAL MÉDICAL



BULLETIN DE LA SOCIÉTÉ MÉDICALE
DES
HÔPITAUX UNIVERSITAIRES
DE QUÉBEC
SANT-SUÏCE

Rédaction et Administration
FACULTÉ DE MÉDECINE
UNIVERSITÉ LAVAL
QUÉBEC

CONSTIPATION

VALDINE

VALOR



Peut être considéré comme l'aide mécanique idéal. Ne crée pas d'accoutumance. Absorbe l'eau et passe par l'intestin comme une substance gélatineuse. Agit par sa puissance d'expansion et glisse facilement dans le tube digestif auquel il restitue son mouvement physiologique. *Granules aromatisés.*

DRUGS TRAC



USINES CHIMIQUES DU CANADA INC.

87 Station C - MONTRÉAL

LAVAL MÉDICAL

VOL. 6

N° 1

JANVIER 1941

COMPOSITION du BUREAU de DIRECTION

PRÉSIDENT

M. le docteur Chs Vézina
Doyen de la Faculté de Médecine

SECRÉTAIRE

M. le docteur Roméo Blanchet
Sous-Secrétaire de la Faculté de Médecine

TRÉSORIER

M. le docteur R. Gingras
Bibliothécaire de la Faculté de Médecine

MEMBRES

M. le docteur A.-R. Potvin
Secrétaire de la Faculté de Médecine

M. le docteur J.-Édouard Morin
Professeur de Bactériologie

RÉDACTION et ADMINISTRATION

M. le docteur Roméo BLANCHET, *Rédacteur*
M. le docteur R. GINGRAS, *Administrateur*
M. le docteur J.-Édouard MORIN, *Administrateur adjoint*

LA SOCIÉTÉ MÉDICALE DES HÔPITAUX
UNIVERSITAIRES DE QUÉBEC

1941

MEMBRES CORRESPONDANTS ÉTRANGERS

M. le Professeur F. ARLOING, de Lyon.
M. le Professeur A. CLERC, de Paris.
M. le Professeur A. LEMIERRE, de Paris.
M. le Professeur E. SERGENT, de Paris.
M. le Docteur P. DESFOSSES, de Paris.
M. le Professeur René CRUCHET, de Bordeaux.

COMPOSITION DU BUREAU

Président : M. J.-E. PERRON.
Vice-Président : M. JOS. CAQUETTE.
Secrétaire général : M. R. DESMEULES.
Trésorier : M. G. DESROCHERS.
Membres : MM. A.-R. POTVIN, Chs VÉZINA et S. CARON.

LISTE DES MEMBRES

| | |
|---------------------|---------------------------------|
| MM. AUGER, Carlton, | à l'Hôtel-Dieu. |
| AUGER, Gustave, | à l'Hôtel-Dieu. |
| BÉDARD, Arthur, | à l'Hôtel-Dieu. |
| BERGER, Louis, | à la Faculté de Médecine. |
| BLANCHET, Roméo, | à la Faculté de Médecine. |
| BOUCHARD, Jean, | à l'Hôtel-Dieu. |
| BOURGAULT, Norbert, | à l'Hôpital du Saint-Sacrement. |

| | |
|-----------------------|------------------------------------|
| CAOINETTE, Jos. | à l'Hôtel-Dieu. |
| CARON, Sylvio, | à la Clinique Roy-Rousseau. |
| CÔTÉ, G.-LÉO, | à l'Hôpital Laval. |
| COUILLARD, Éd., | à la Faculté de Médecine. |
| | |
| DÉCHÈNE, Euclide, | à l'Hôpital de la Crèche. |
| DESMEULES, R., | à l'Hôpital Laval. |
| DESROCHERS, G., | à la Clinique Roy-Rousseau. |
| DE ST-VICTOR, Jean, | à l'Hôpital de la Miséricorde. |
| DROUIN, GUY, | à l'Hôpital du Saint-Sacrement. |
| DUGAL, J.-Paul, | à l'Hôtel-Dieu. |
| DUSSAULT, N.-A. | à l'Hôtel-Dieu. |
| | |
| FORTIER, Émile, | à la Faculté de Médecine. |
| FORTIER, De la Broq., | à l'Hôtel-Dieu. |
| FRENETTE, Olivier, | à l'Hôpital du Saint-Sacrement. |
| | |
| GAGNON, Fabien, | à l'Hôpital de la Miséricorde. |
| GARANT, Oscar, | à l'Hôtel-Dieu. |
| GARNEAU, Paul, | à l'Hôtel-Dieu. |
| GAUMOND, Émile, | à l'Hôtel-Dieu. |
| GIGUÈRE, Alp., | à l'Hôtel-Dieu. |
| GINGRAS, R., | à la Faculté de Médecine. |
| GIROUX, Maurice, | à l'Hôpital Laval. |
| GOSSELIN, Jules, | à l'Hôpital du Saint-Sacrement. |
| GRÉGOIRE, Geo., | au Dispensaire Anti-Tuberculeux. |
| GRÉGOIRE, Jean, | à la Faculté de Médecine. |
| | |
| HUARD, J.-Arthur, | à l'Hôpital Saint-Michel-Archange. |
| HUDON, Fernando, | à l'Hôtel-Dieu. |
| | |
| JOBIN, Albert, | à l'Hôtel-Dieu. |
| JOBIN, J.-B., | à l'Hôtel-Dieu. |
| JOBIN, Joachim, | à l'Hôtel-Dieu. |
| JOBIN, Pierre, | à l'Hôtel-Dieu. |

| | |
|----------------------|------------------------------------|
| LACERTE, Jean, | à l'Hôtel-Dieu. |
| LANGLOIS, M., | à l'Hôpital du Saint-Sacrement. |
| LAPOINTE, D., | à l'Hôpital de la Crèche. |
| LAROCHELLE, Nap., | à l'Hôtel-Dieu. |
| LAROCHELLE, Paul, | à l'Hôpital Saint-Michel-Archange. |
| LARUE, G.-H., | à l'Hôpital Saint-Michel-Archange. |
| LARUE, Lucien, | à l'Hôpital Saint-Michel-Archange. |
| LAVERGNE, N., | à l'Hôpital du Saint-Sacrement. |
| LECLERC, L.-P., | à l'Hôpital du Saint-Sacrement. |
| LEBLOND, Sylvio, | à l'Hôpital du Saint-Sacrement. |
| LEMIEUX, J.-M., | à l'Hôpital du Saint-Sacrement. |
| LEMIEUX, Renaud, | à l'Hôpital du Saint-Sacrement. |
| LESSARD, Richard, | à l'Hôtel-Dieu. |
| | |
| MARCOUX, Henri, | à l'Hôtel-Dieu. |
| MARTEL, Antonio, | à l'Hôpital du Saint-Sacrement. |
| MAYRAND, Robert, | à l'Hôtel-Dieu. |
| MILLER, J.-Chs, | à l'Hôpital Saint-Michel-Archange. |
| MORIN, J.-Édouard, | à l'Hôpital du Saint-Sacrement. |
| | |
| NADEAU, Honoré, | à l'Hôpital du Saint-Sacrement. |
| | |
| PAINCHAUD, C.-A., | à l'Hôpital Saint-Michel-Archange. |
| PAINCHAUD, Paul, | à l'Hôtel-Dieu. |
| PAQUET, Achille, | à la Faculté de Médecine. |
| PAQUET, Adrien, | à l'Hôpital du Saint-Sacrement. |
| PAQUET, Albert, | à la Faculté de Médecine. |
| PAQUET, Berchmans, | à l'Hôtel-Dieu. |
| PATRY, Laurent, | à l'Hôpital Saint-Michel-Archange. |
| PAYEUR, Léo, | à l'Hôtel-Dieu. |
| PELLETIER, Alphonse, | à l'Hôpital Saint-Michel-Archange. |
| PERRON, Edmour, | à l'Hôpital du Saint-Sacrement. |
| PETITCLERC, J.-L., | à l'Hôtel-Dieu. |
| PICHETTE, Henri, | à l'Hôpital du Saint-Sacrement. |
| POTVIN, A.-R., | à l'Hôtel-Dieu. |

| | |
|---------------------|------------------------------------|
| RACINE, Georges, | à l'Hôtel-Dieu. |
| RICHARD, Philippe, | à l'Hôpital Laval. |
| ROGER, J.-Paul, | à l'Hôpital du Saint-Sacrement. |
| ROUSSEAU, Louis, | à l'Hôpital Laval. |
| ROY, F.-J., | à l'Hôtel-Dieu. |
| ROY, L.-P., | à l'Hôtel-Dieu. |
| ROY, Saluste, | à l'Hôpital Saint-Michel-Archange. |
| | |
| SAMSON, Mathieu, | à l'Hôpital Saint-Michel-Archange. |
| SIMARD, André, | à l'Hôtel-Dieu. |
| SIMARD, René, | à l'Hôpital de la Miséricorde. |
| | |
| THIBAudeau, Roland, | à l'Hôpital du Saint-Sacrement. |
| TREMPE, Florian, | à l'Hôpital du Saint-Sacrement. |
| | |
| VAILLANCOURT, J., | à l'Hôpital Saint-Michel-Archange. |
| VERREAULT, J.-E., | à la Faculté de Médecine. |
| VÉZINA, Charles, | à l'Hôtel-Dieu. |

MÉMOIRES ORIGINAUX

LA LIPIODO-BRONCHOGRAPHIE

par

Jules GOSSELIN

Chef du Laboratoire d'électro-radiologie de l'Hôpital Laval

Durant ces trois dernières années, nous avons éprouvé dans notre service les différentes techniques bronchographiques récemment préconisées. Celle à laquelle nous nous sommes arrêté, nous a donné, contrairement aux autres, des résultats beaucoup plus satisfaisants, tant par leur constance que par leur précision.

Dans ce travail, d'ordre documentaire, nous nous limiterons à l'étude d'un aspect particulier — aspect technique — de la bronchographie, en omettant délibérément une revue générale de la question. On n'insistera pas non plus sur la nécessité de ces examens, car ils constituent le seul moyen pratique de saisir la structure normale ou pathologique de l'arbre bronchique et des processus cavitaires communicants.

Le milieu hospitalier où nous avons l'opportunité de travailler, — un Sanatorium de 500 lits (1), — offre un champ d'action très propice aux études bronchographiques. La sélection des malades en vue de l'examen est faite de façon judicieuse ; et, dans l'immense majorité des cas, nous pouvons confirmer radiologiquement les signes cliniques.

(1) Hôpital Laval.

Au tout début, nous avons opéré par bronchographie sus-glottique, l'introduction du lipiodol, après anesthésie du voile du palais et du pharynx, étant faite au moyen d'une canule courbe adaptée sur une seringue. Cette technique était toujours délicate du fait qu'elle exigeait d'une part, une grande docilité chez le sujet, et d'autre part, chez le radiologiste, la discipline du laryngologiste. Quoiqu'il en soit, par cette méthode, nous avons obtenu des résultats inconstants.

En deuxième lieu, nous avons appliqué la technique par voie trans-glottique ou intra-trachéale, utilisant une seringue spéciale montée d'une canule beaucoup plus longue qui permettait l'introduction du lipiodol dans la trachée même. Cette technique présentait les mêmes difficultés que la précédente avec, en plus, la nécessité absolue d'une anesthésie profonde du voile du palais pour éviter les risques opératoires ou les insuccès.

Les deux techniques antérieurement éprouvées, étant pratiquement inutilisables, nous ne pouvions en poursuivre l'application. Aussi avons-nous tenté la bronchographie sous-glottique ou trans-cutanée. L'injection était réalisée en ponctionnant la membrane crico-thyroïdienne au moyen d'une aiguille courbe sur laquelle on fixait une seringue. Le radiologiste devait se doubler d'un chirurgien pour obtenir des résultats satisfaisants. En réussissant cette injection, nous obtenions des succès mérités. Une difficulté préalable devait être vaincue, celle de faire accepter au malade un examen ressemblant beaucoup plus à un acte opératoire chirurgical qu'à un examen radiologique régulier. Cette technique qui nécessitait une instrumentation spéciale, est maintenant désuète. Des échecs nombreux et des lésions anatomiques fréquents ont contraint à abandonner un tel procédé d'exploration. Personnellement, nous avons constaté plusieurs fois, des œdèmes sous-cutanés post-opératoires et des infections du trajet de la ponction.

Puis, nous avons réclamé le concours du laryngologiste. L'aspiration des liquides bronchiques avant l'injection lipiodolée fait de la bronchoscopie la technique idéale, réalisable toutefois qu'en collaboration avec le spécialiste.

Nous avons donc opté pour la bronchographie trans-nasale, technique anodine, d'application relativement facile et accessible à tout

radiologiste. C'est par ce procédé décrit dans plusieurs revues étrangères, que nous avons obtenu les meilleurs résultats.

TECHNIQUE

Le lipiodol est introduit au moyen d'un petit spéculum auriculaire appliqué dans la narine la plus perméable. Certains ont préconisé l'emploi d'une seringue. Après quelques essais, nous sommes revenu au spéculum, de manipulation plus facile. À l'extrémité de cet entonnoir, on adapte un tube de caoutchouc d'environ deux centimètres de longueur, pour éviter toute irritation de la muqueuse nasale par le contact de l'iode.

Pour réaliser l'anesthésie, puis l'introduction du lipiodol, le sujet peut être assis ou couché, incliné à droite ou à gauche, selon la région à examiner. Ces différentes positions nous permettent d'obtenir l'opacification bronchique désirée. L'anesthésie est produite en laissant écouler par le spéculum, 15 c.c. de la solution suivante, soit 5 c.c. à toutes les cinq minutes :

| | |
|------------------------------|-----------|
| Chlorhydrate de cocaïne..... | 1 gramme |
| Sulfate de potasse..... | 0 gr. 30 |
| Acide phénique..... | 0 gr. 10 |
| Adrénaline à 1/1000..... | 5 grammes |
| Eau de laurier-cerise..... | 20 “ |
| Eau distillée..... | 95 “ |

Afin d'éviter le réflexe de fermeture de la glotte à l'occasion de la déglutition, une manœuvre inhibitrice est effectuée, qui consiste en une traction continue de la langue. À cette occasion, l'œsophage s'obstrue et le larynx reste béant, aucun mouvement de déglutition n'étant alors possible. Dix minutes après le début de l'anesthésie, celle-ci est assez prononcée pour permettre de relâcher sensiblement la traction de la langue qui, cependant, doit être maintenue légèrement au moment où on verse le lipiodol. Celui-ci est administré cinq minutes après les trois temps de l'anesthésie. Le sujet doit coopérer en s'abstenant de tousser. Toute l'instrumentation radiologique sera au point afin de tirer rapidement les clichés avant que ne se produise l'expectoration massive habi-

tuelle du lipiodol. Il est opportun de pousser l'intensité pour obtenir un meilleur contraste des images bronchiques.

Notre expérience personnelle nous autorise à insister sur le fait que le lipiodol doit être administré à la température corporelle. Si on le porte à une température plus élevée, ce produit provoque chez le sujet des sensations désagréables et des réactions gênantes.

La stase bronchique constitue parfois un obstacle à l'examen, ou tout au moins en accroît-elle les difficultés. Il nous est arrivé, dans de telles conditions, d'obtenir des résultats insuffisants. Une observation plus attentive de nos malades nous a permis de constater que certains faisaient des vomiques ou des crises d'expectorations abondantes de façon cyclique assez régulière.

Chez ces patients, les examens ont pu être repris avec succès après la vomique ou après l'expectoration journalière.

La pusillanimité de certains malades a dû parfois nous faire ajourner un examen en cours ; mais dans tous les cas, instruit par l'expérience de l'innocuité du procédé d'exploration, le patient s'est volontiers soumis à une nouvelle bronchographie.

Parmi les nombreux avantages que comporte cette technique, nous signalons la facilité avec laquelle elle peut être appliquée à tous les âges. Dans le service de Pédiatrie de l'Hôpital du Saint-Sacrement, nous avons pu l'éprouver chez des enfants de cinq ans, et les résultats ont été très intéressants.

Les contre-indications générales restent toujours les mêmes, quelle que soit la technique mise en œuvre : les tuberculoses évolutives avec fièvre, le mauvais état général du malade, les hémoptysies récentes, l'idiosyncrasie à l'iode. Dans certains milieux, on redoute fort les accidents d'iodisme ; nous ne croyons pas que la possibilité de telles intoxications doive nous rendre trop circonspect. En fait, nous n'avons jamais rien observé, au cours de nos explorations, qui justifie cette crainte.

Depuis trois ans, nous avons eu l'avantage d'effectuer plus de cent examens bronchographiques par voie trans-nasale. Il serait présomptueux de vouloir vous présenter dans ce travail succinct tous les documents radiographiques que nous avons recueillis. Nous nous

sommes limité à quelques clichés qui illustrent, semble-t-il, de façon très démonstrative la valeur de cette technique.

CONCLUSIONS

En résumé, dans l'état actuel de la technique bronchographique, l'introduction du lipiodol par la voie trans-nasale nous paraît être le procédé d'exploration le plus pratique.

1° La technique ne comporte aucune manipulation délicate ou laborieuse : elle peut être exécutée sans le concours du laryngologiste ou du chirurgien ;

2° Ce procédé évite les mutilations au patient, et supprime les dangers immédiats ou lointains de l'acte chirurgical ;

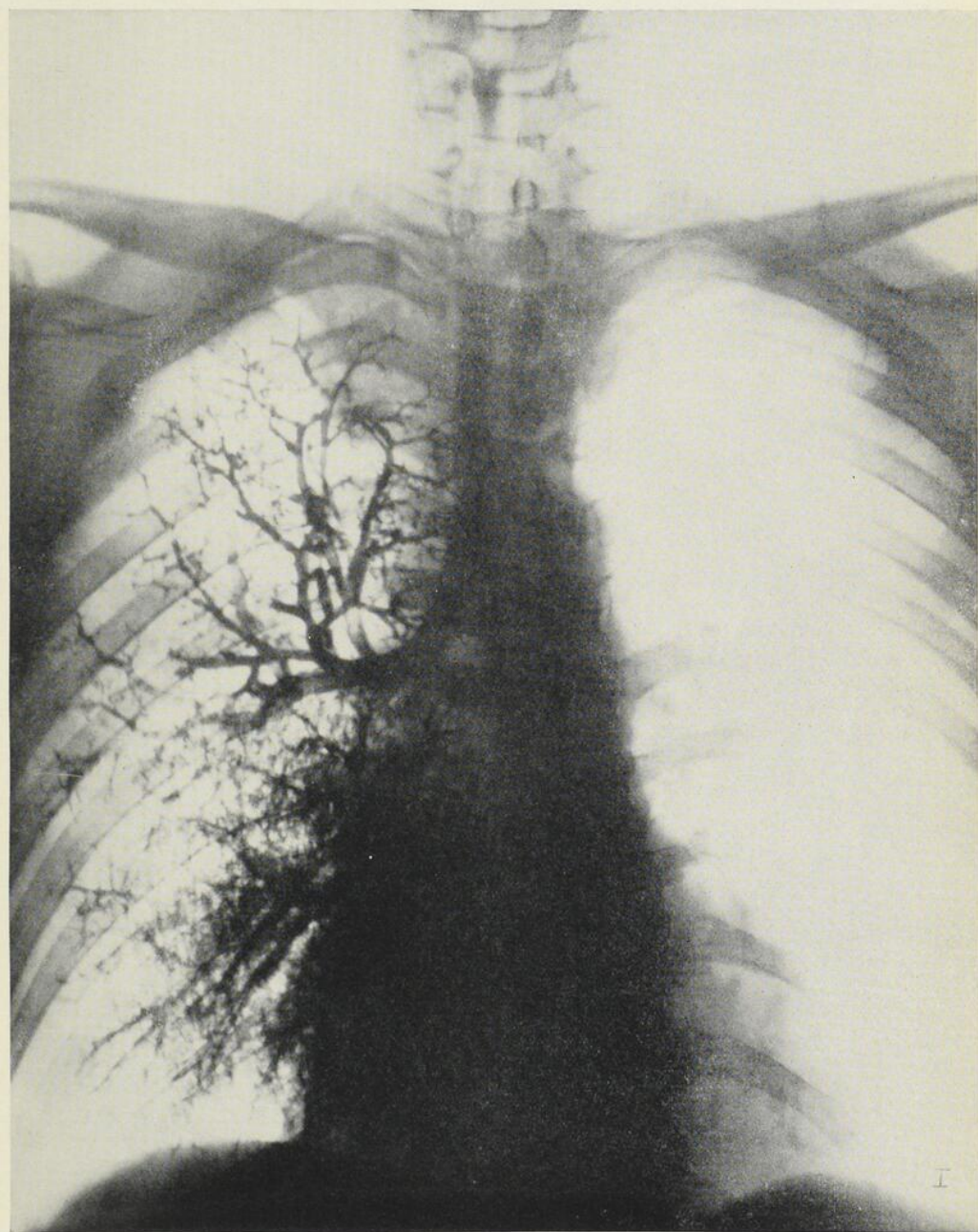3° C'est enfin la technique qui donne les résultats les plus constants et les meilleurs.

PREMIÈRE OBSERVATION

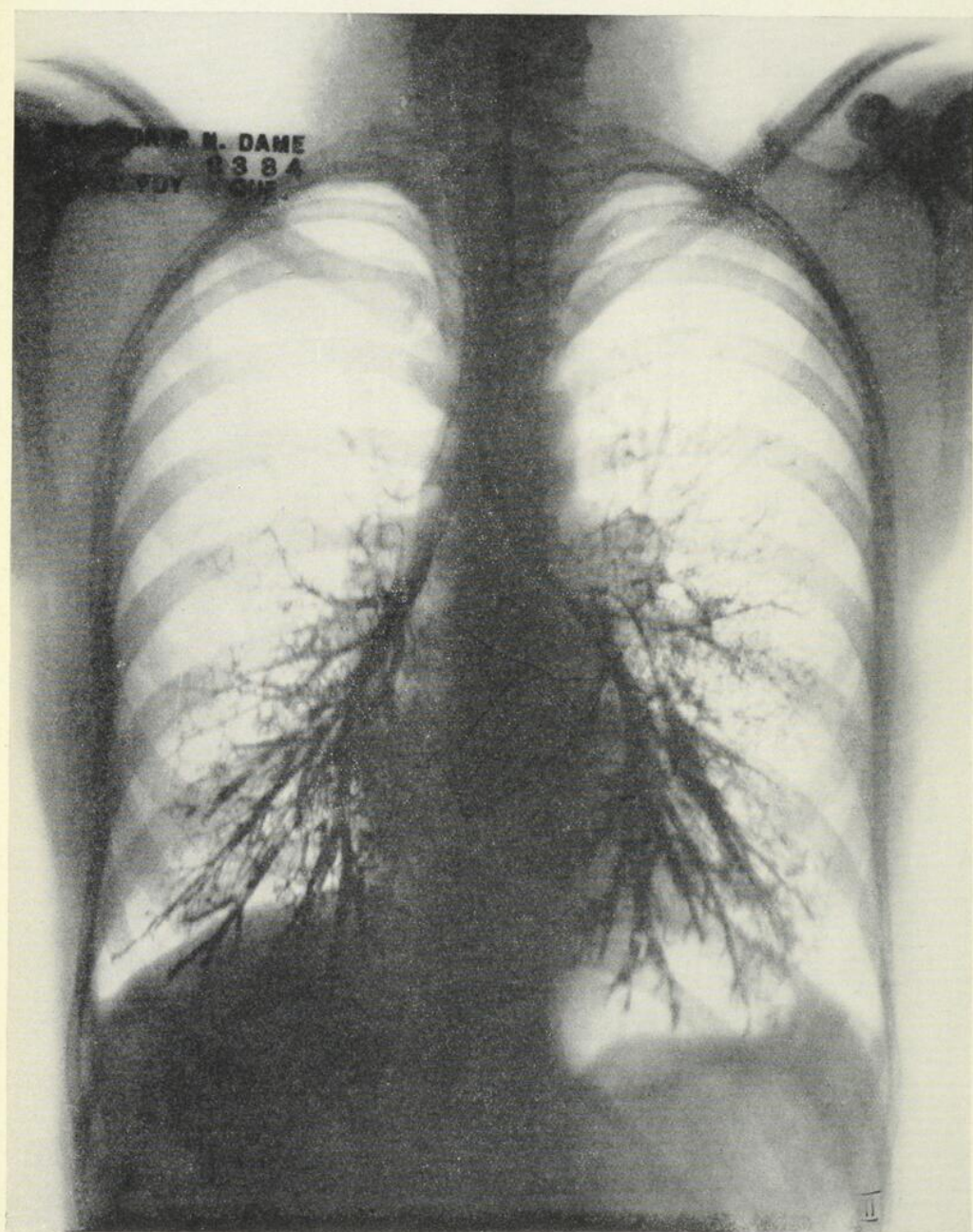
M. A. L. (2457), 33 ans. Admis à l'hôpital le 12 novembre 1936, pour toux, expectorations fétides et hémoptysies fréquentes.

Un frère a déjà fait un séjour au Sanatorium. Ce malade est enclin à faire des gripes. Nous n'observons toutefois aucune variation de la température durant son séjour à l'hôpital. La faiblesse générale et les expectorations fétides font penser cliniquement à une dilatation des bronches ou à un abcès du poumon.

Recherche négative du bacille de Koch. Cependant le malade affirme avoir eu autrefois des hémoptysies fréquentes. Une lipiodo-bronchographie (fig. 1) faite le 23 novembre 1936, en position couché, vue la faiblesse du malade, nous montre un arbre bronchique droit normal. Nous trouvons à gauche une image annulaire au niveau du hile. Cette image annulaire est disparue lors du départ du malade, départ qui s'effectue dans de bonnes conditions, car le patient ne crache plus et son état général est meilleur.



PREMIÈRE OBSERVATION



DEUXIÈME OBSERVATION

DEUXIÈME OBSERVATION

Mlle C. P. (2384), 19 ans. Admise à l'hôpital le 3 octobre 1936.

Sa mère est morte d'une pneumopathie à l'âge de 29 ans.

Recherche négative du bacille de Koch, et légères poussées de température durant son séjour à l'hôpital.

La malade a des expectorations fréquentes et abondantes. Sur ces notions, une lipido-bronchographie (fig. 2) est faite le 12 octobre 1936 ; la radiographie en position verticale nous montre des arbres bronchiques presque complètement injectés avec de très légères dilatations cylindriques aux deux bases.

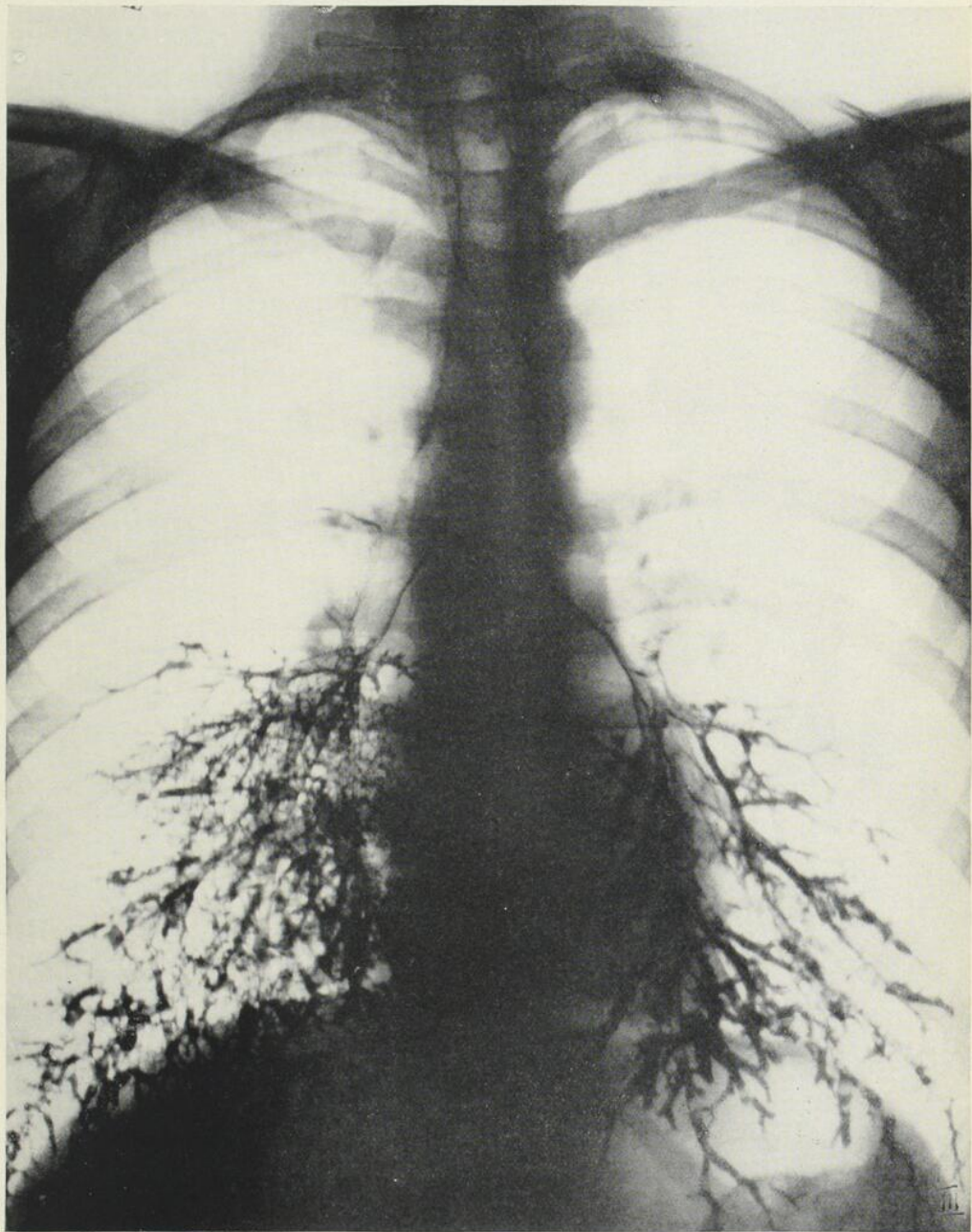
TROISIÈME OBSERVATION

M. L. J. (2912), 21 ans. Entre à l'hôpital le 11 août 1937.

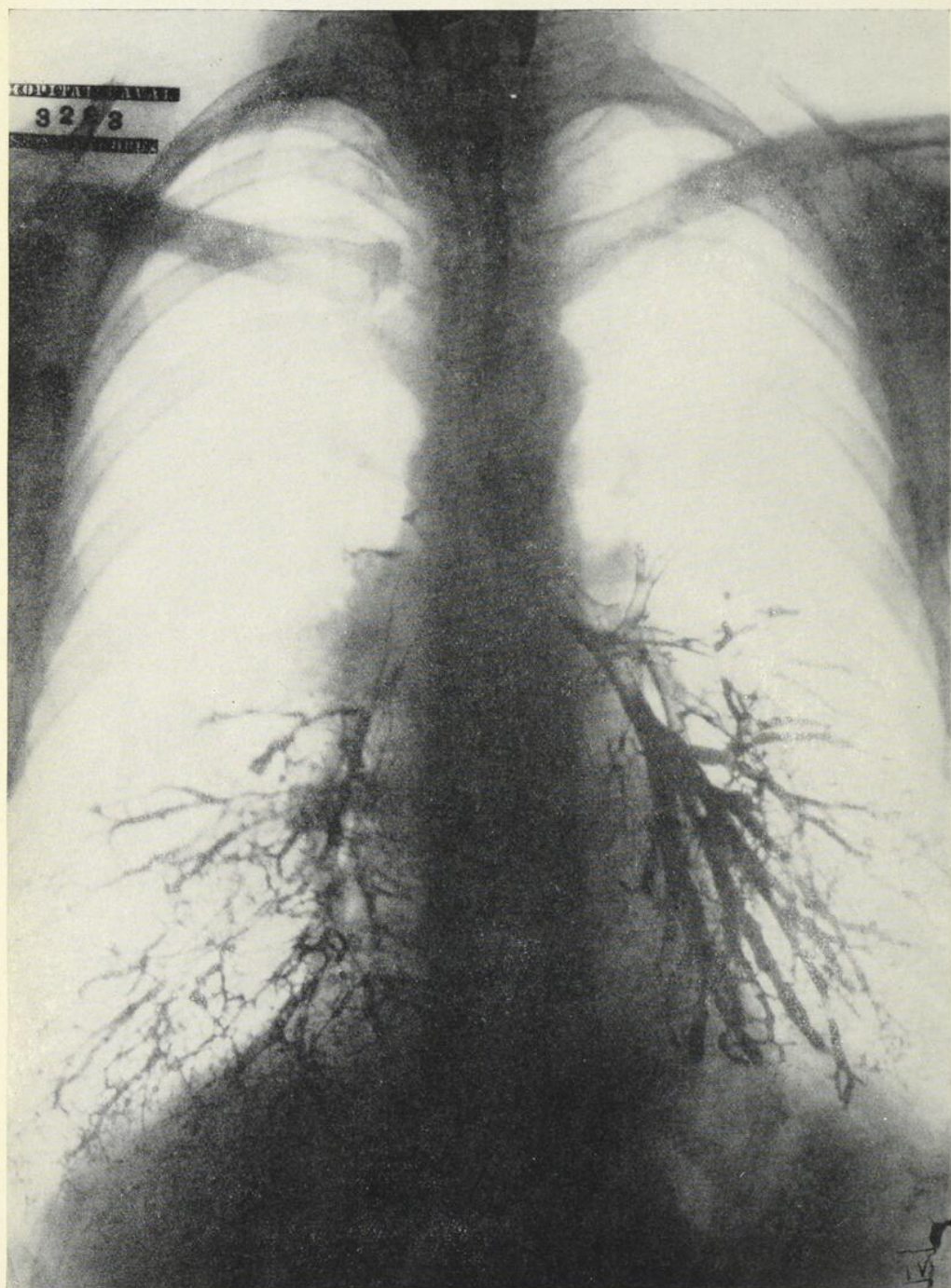
On relève dans son histoire une pleurésie à l'âge de dix ans et depuis, des bronchites et des gripes fréquentes. Il y a quelques mois, à la suite de frissons et de douleurs thoraciques, il se mit à tousser et à cracher ; les expectorations restent abondantes et fétides; température normale durant tout son séjour à l'hôpital ; recherche négative du bacille de Koch.

Une radiographie pulmonaire, prise le 11 août 1937, ne décèle qu'une accentuation des images hilaires.

Une lipiodo-bronchographie (fig. 3) est faite le 17 août 1937 ; une radiographie prise en position verticale avec grille de Lysholm démontre l'existence de légères dilatations cylindriques dans les deux arbres bronchiques inférieurs.



TROISIÈME OBSERVATION



QUATRIÈME OBSERVATION

QUATRIÈME OBSERVATION

M. E. F. (3293), 30 ans. Admis à l'hôpital le 16 avril 1938.

Antécédents familiaux : le père est mort à 47 ans de congestion pulmonaire. Antécédents personnels : le malade a contracté une pneumonie il y a 4 ans ; depuis cette pneumonie, le malade expectore beaucoup et réduit son activité par suite de son état général misérable ; cet état s'accompagne de points de côté intenses. Depuis ce temps, les expectorations ont subi des accentuations et des rémissions.

Nous retrouvons dans les examens de laboratoire : une formule sanguine normale, un Bordet-Wassermann négatif et des recherches négatives du bacille de Koch ; aucune modification de température durant son séjour à l'hôpital.

Une radiographie pulmonaire prise à son entrée le 18 avril 1938, signale une accentuation des images hilaires avec un foyer d'ombre accolé à l'image hilaire droite.

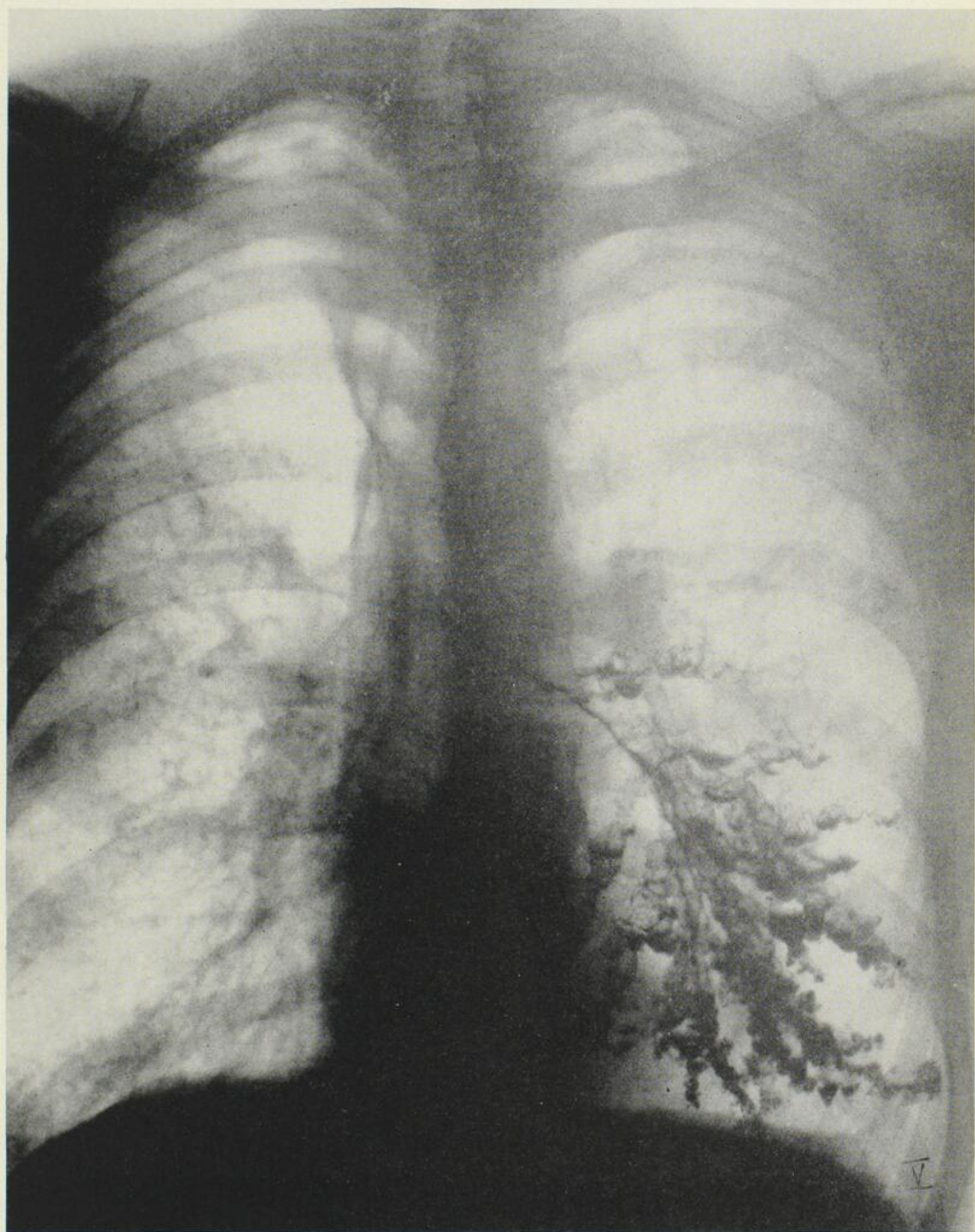
Une lipiodo-bronchographie (fig. 4), effectuée le 22 avril 1938, laisse voir des dilatations cylindriques de l'arbre bronchique inférieur gauche.

CINQUIÈME OBSERVATION

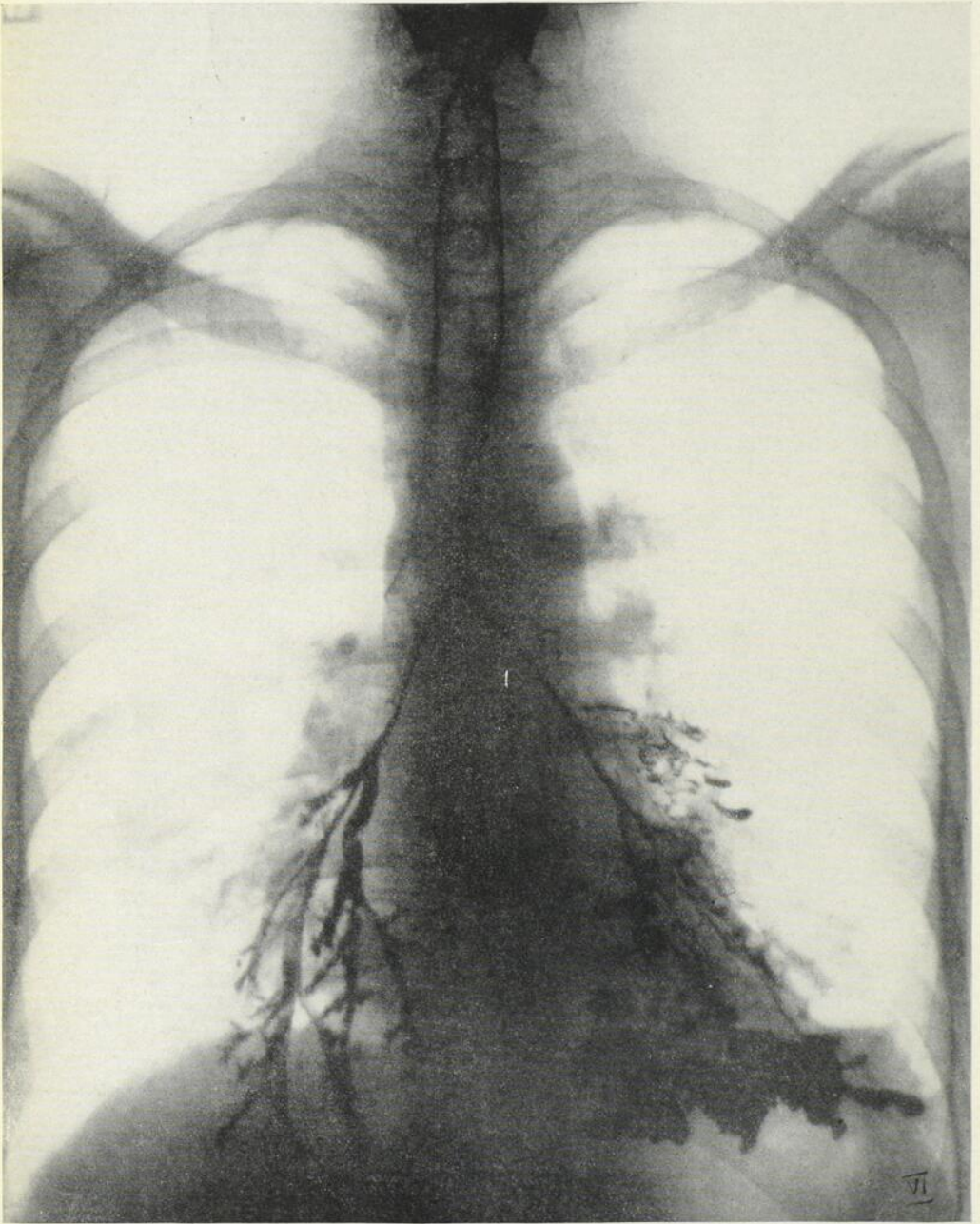
M. A. H. (1385), 31 ans. Entre à l'hôpital le 26 novembre 1934, pour expectorations purulentes et non fétides ; nous ne relevons rien de particulier dans les antécédents familiaux et personnels ; l'état général est bon et l'appétit est conservé.

La recherche du bacille de Koch est négative pour les différents examens ; aucune variation de température durant son séjour à l'hôpital.

Une radiographie antérieure démontre des opacités diffuses au niveau des arbres bronchiques inférieurs. Une lipiodo-bronchographie (fig. 5) est faite le 6 décembre 1934 et nous décèle des dilatations saciformes de toute la partie inférieure gauche de l'arbre bronchique ; le reste des deux plagues, en présentant une accentuation du dessin broncho-vasculaire, indique des franges opaques diffuses au niveau de la partie moyenne gauche.



CINQUIÈME OBSERVATION



SIXIÈME OBSERVATION

SIXIÈME OBSERVATION

M. P. C. (2878), 21 ans. Entre à l'hôpital pour toux et expectorations ; nous relevons dans ses antécédents personnels qu'à l'âge de 5 ans, le patient a souffert d'un abcès dans la région sous-malléolaire, d'étiologie bacillaire probable. Le malade présente cliniquement des lésions tuberculeuses du poumon droit et l'inoculation au cobaye est positive.

Durant tout son séjour à l'hôpital le malade a des expectorations fréquentes et fétides.

Une lipiodo-bronchographie (fig. 6), faite le 28 juillet 1937, indique de fortes dilatations sacciformes sur l'arbre bronchique inférieur gauche.

SEPTIÈME OBSERVATION

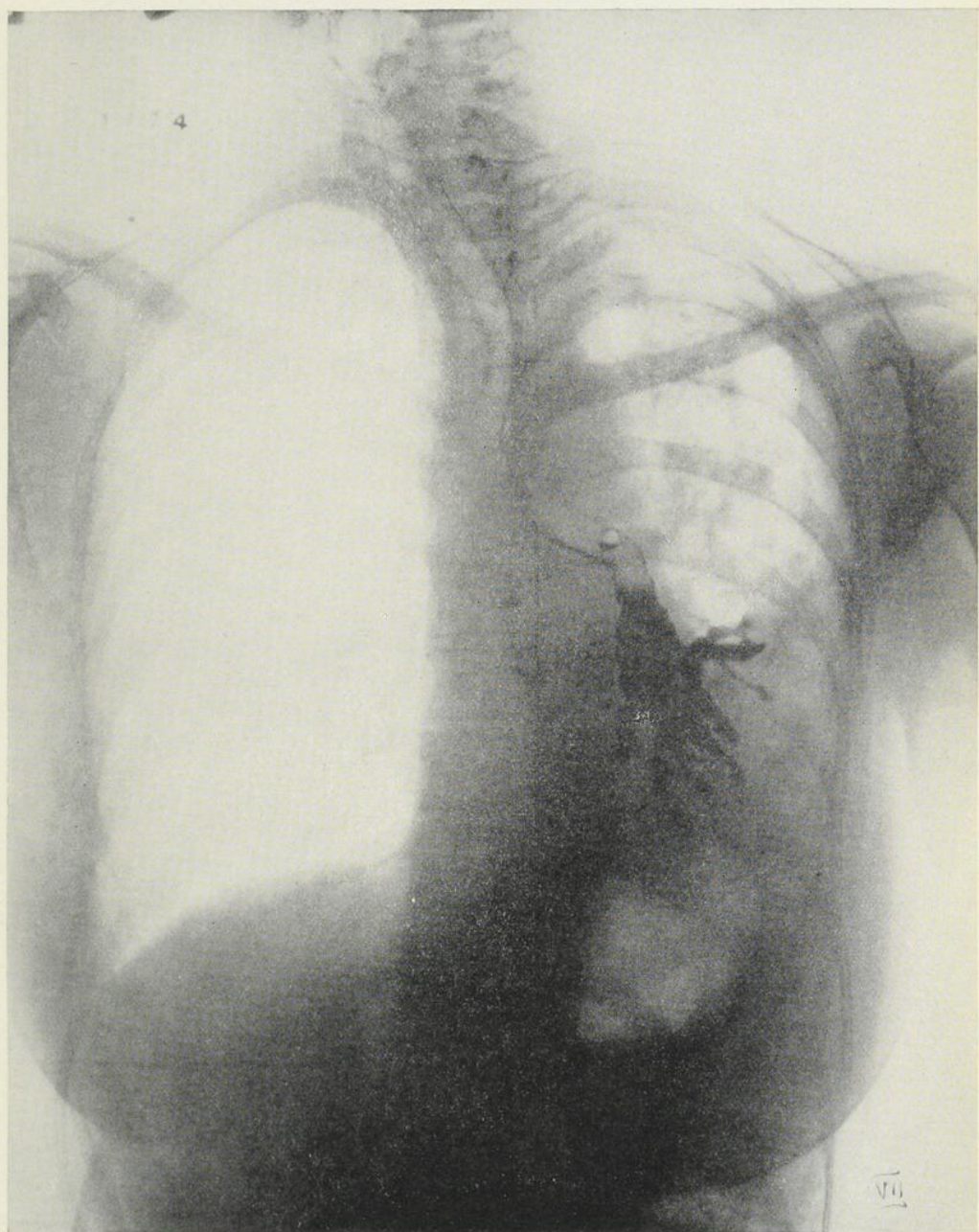
Mme E. P. (1774), 27 ans, Entre à l'hôpital le 28 août 1935 pour toux et expectorations.

Antécédents familiaux : mère morte il y a 4 ans d'une affection pulmonaire et un frère mort à 24 ans de tuberculose.

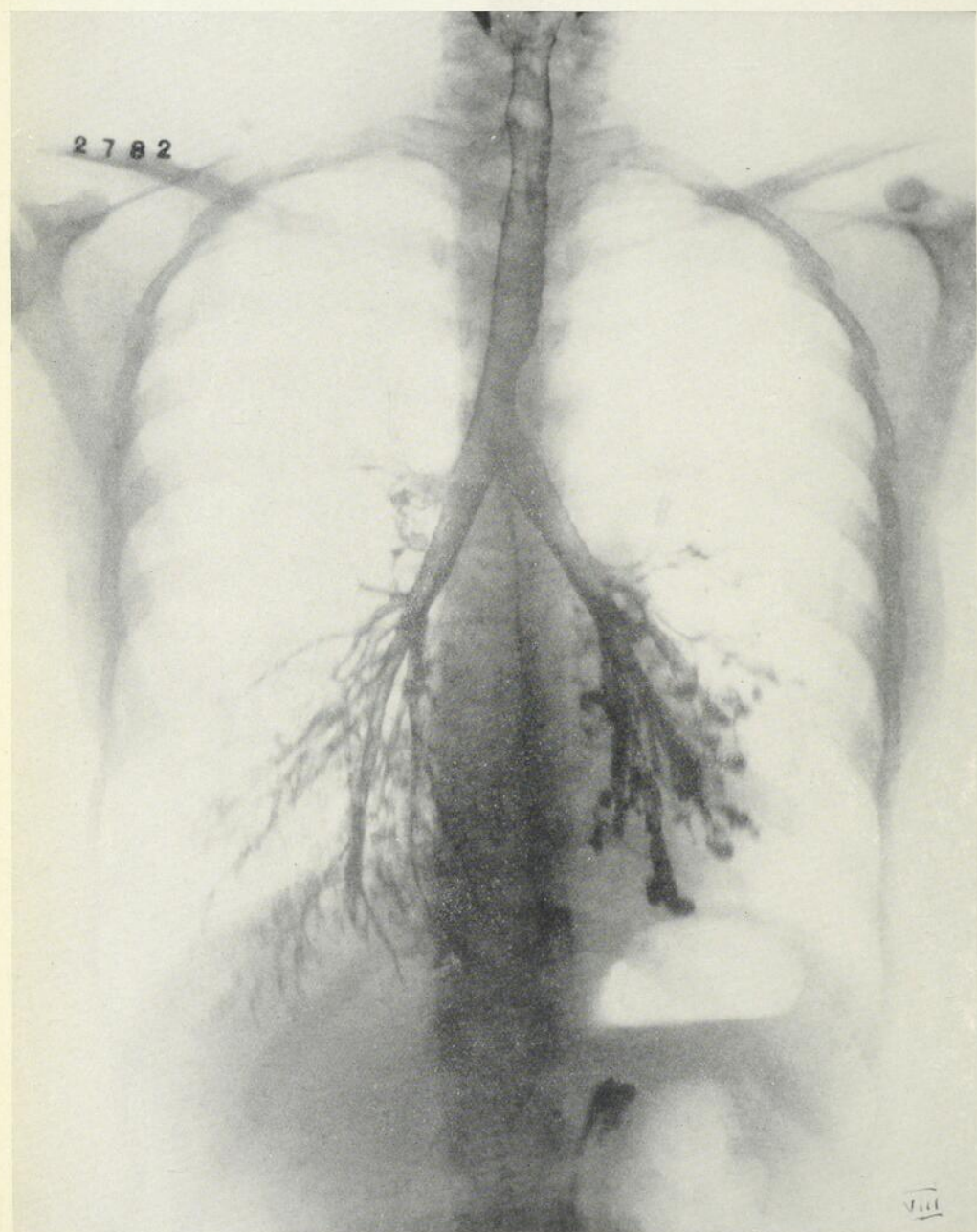
La maladie débute au mois de février 1931 et nous assistons à une tuberculose gauche évolutive jusqu'à son terme fatal ; la température varie avec les poussées tuberculeuses et les recherches du bacille de Koch sont toujours positives.

Les radiographies pulmonaires prises à différentes périodes montrent toujours le même aspect : aspect tacheté généralisé de la plage gauche avec attraction de la trachée, de l'image cardio-aortique et de l'hémi-diaphragme.

Une lipiodo-bronchographie (fig. 7) est effectuée le 3 septembre 1935 et, en plus des lésions tuberculeuses, on retrouve dans le même poumon gauche, des dilatations bronchiques inférieures, au dénouement d'une tuberculose à évolution rapide.



SEPTIÈME OBSERVATION



HUITIÈME OBSERVATION

HUITIÈME OBSERVATION

Mlle R. B. (2782), 17 ans. Admise à l'hôpital le 27 mai 1937 pour toux, expectorations et douleurs thoraciques ; aucun détail intéressant dans les antécédents familiaux et personnels.

La maladie remonte à trois ans ; elle débute par de la toux et des expectorations assez régulières et fétides. La recherche du bacille de Koch a toujours été négative ; la température est assez régulière durant tout son séjour à l'hôpital.

Les radiographies antérieures ne permettaient de constater qu'un peu d'accentuation des images hilaires.

Une lipiodo-bronchographie (fig. 8) faite le 31 août 1937, révèle des dilatations sacciformes de tout l'arbre bronchique inférieur gauche.

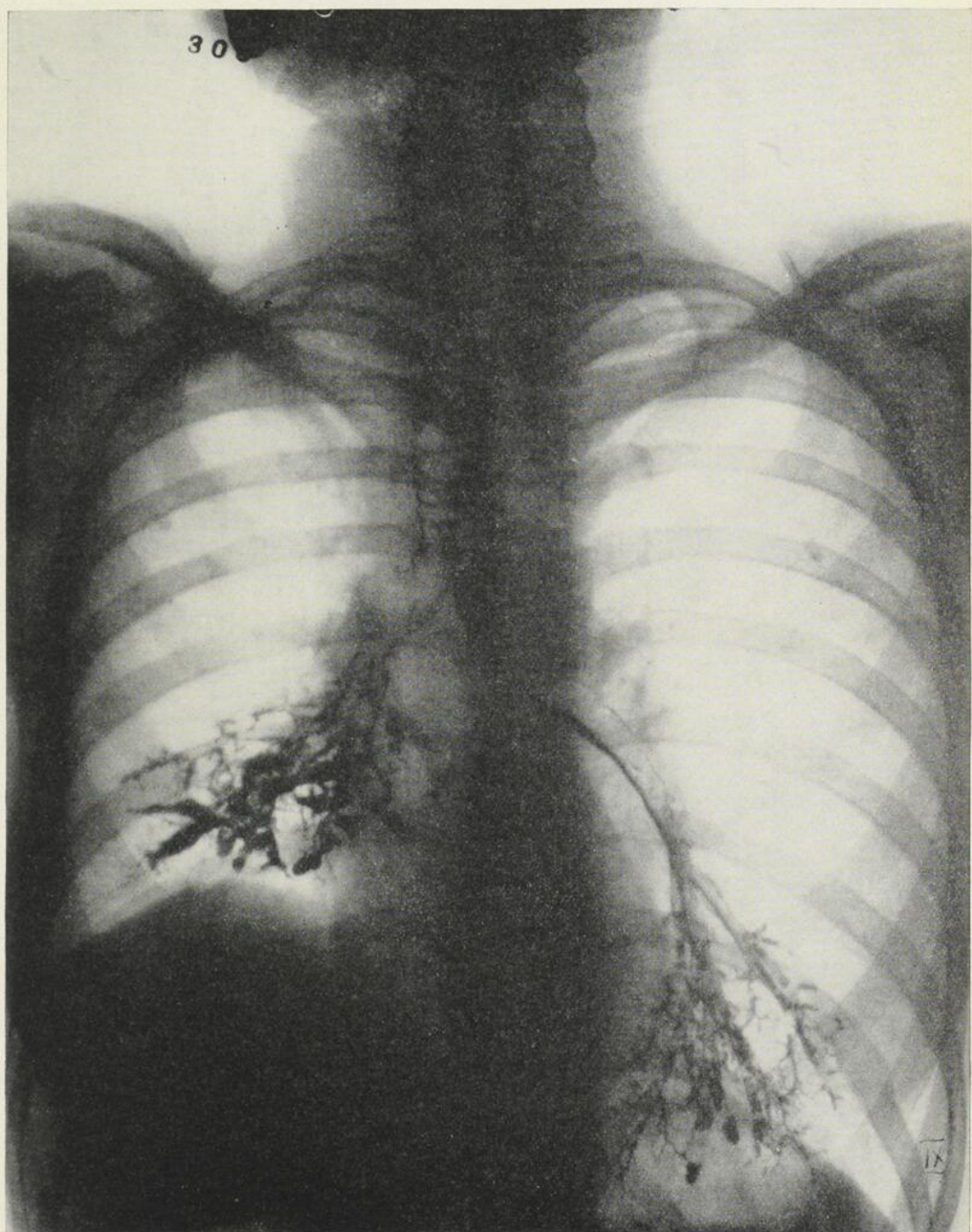
NEUVIÈME OBSERVATION

Mlle A. C. (303), 35 ans. Admise à l'hôpital le 3 octobre 1929 pour toux, expectorations et dyspnée ; aucun antécédent familial et personnel à retenir.

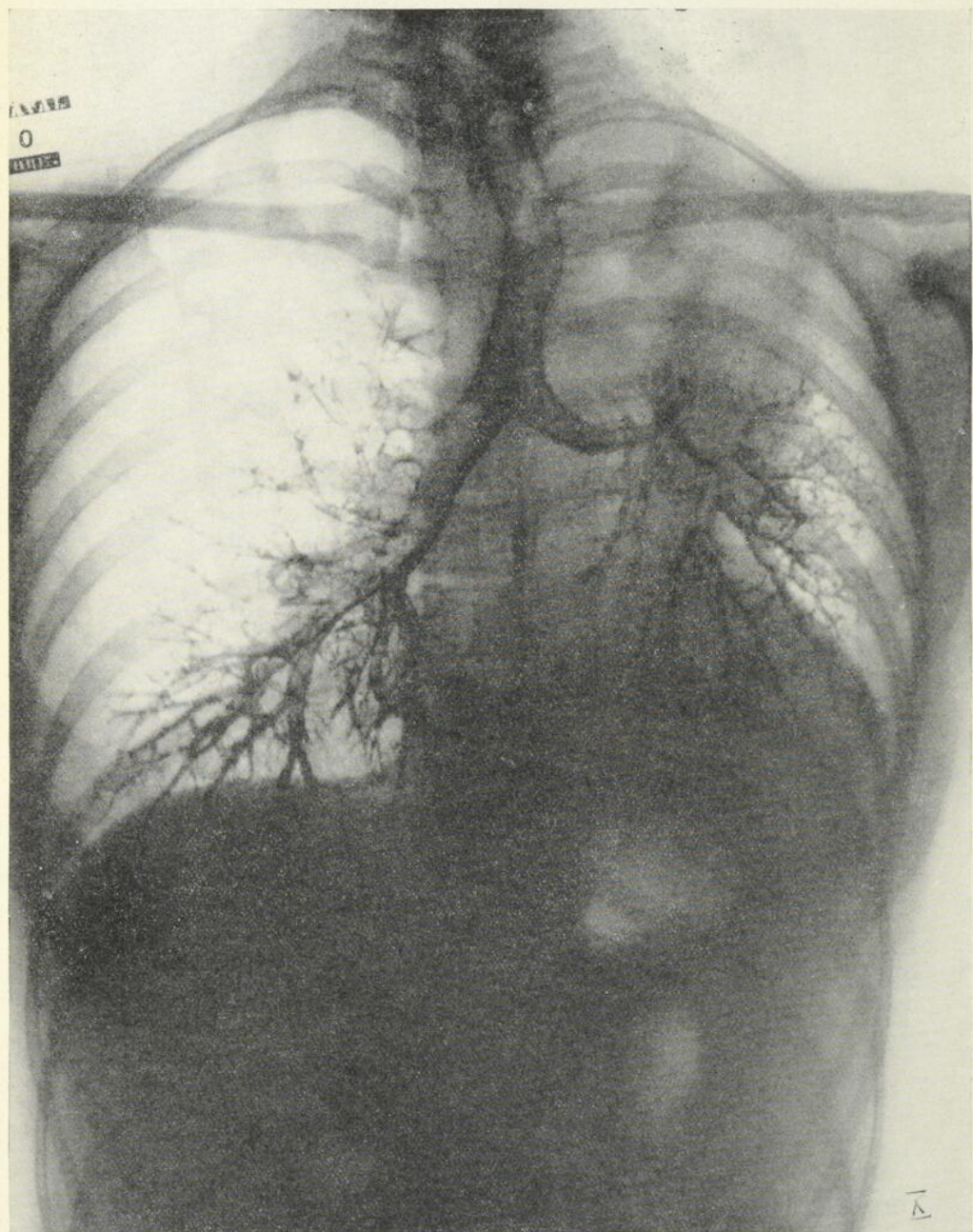
La maladie débute au mois d'août 1929 par une toux accentuée et des transpirations abondantes ; durant tout son séjour à l'hôpital sa température est très irrégulière ; les recherches du bacille de Koch dans les crachats ont toujours été positives.

Un pneumothorax effectué en 1929 est abandonné en 1933 à la suite de la cessation des hémoptysies ; la malade continue d'expectorer beaucoup malgré l'amélioration de son état général et l'évolution de sa tuberculose pulmonaire arrêtée cliniquement.

Une lipiodo-bronchographie (fig. 9), faite le 14 mars 1936, démontre des petites dilatations sacciformes au niveau des deux arbres bronchiques inférieurs ; l'aspect tacheté du sommet droit peut expliquer l'évolution tuberculeuse décrite.



NEUVIÈME OBSERVATION



DIXIÈME OBSERVATION

DIXIÈME OBSERVATION

Mlle L. P. (3030), 31 ans. Entre à l'hôpital le 14 octobre 1937, pour toux, douleurs thoraciques et expectorations.

Antécédents familiaux : père mort de tuberculose laryngée ; la maladie actuelle remonte à 1933 ; depuis, amaigrissement de 15 livres, fatigue générale et hyperthermie ; depuis un an l'état général s'est amélioré mais les expectorations sont plus régulières et plus importantes.

L'examen clinique à l'entrée donne une légère matité de la moitié supérieure du poumon gauche ; les quelques recherches du bacille de Koch ont toujours été négatives ; température presque normale durant tout son séjour à l'hôpital.

Une radiographie pulmonaire prise le 15 octobre 1937, montre une diminution de transparence diffuse du tiers supérieur de la plage pulmonaire gauche avec attraction de l'image cardio-aortique et de l'hémi-diaphragme.

Une lipiodo-bronchographie (fig. 10), faite le 6 décembre 1937, démontre un remplissage complet de l'arbre bronchique droit et un remplissage incomplet de l'arbre bronchique gauche ; à ce niveau, la bronche supérieure gauche ne peut être remplie malgré les différentes positions de la malade ; ce blocage est situé au niveau de la partie moyenne du foyer d'ombre diffus occupant le tiers supérieur de cette plage gauche.

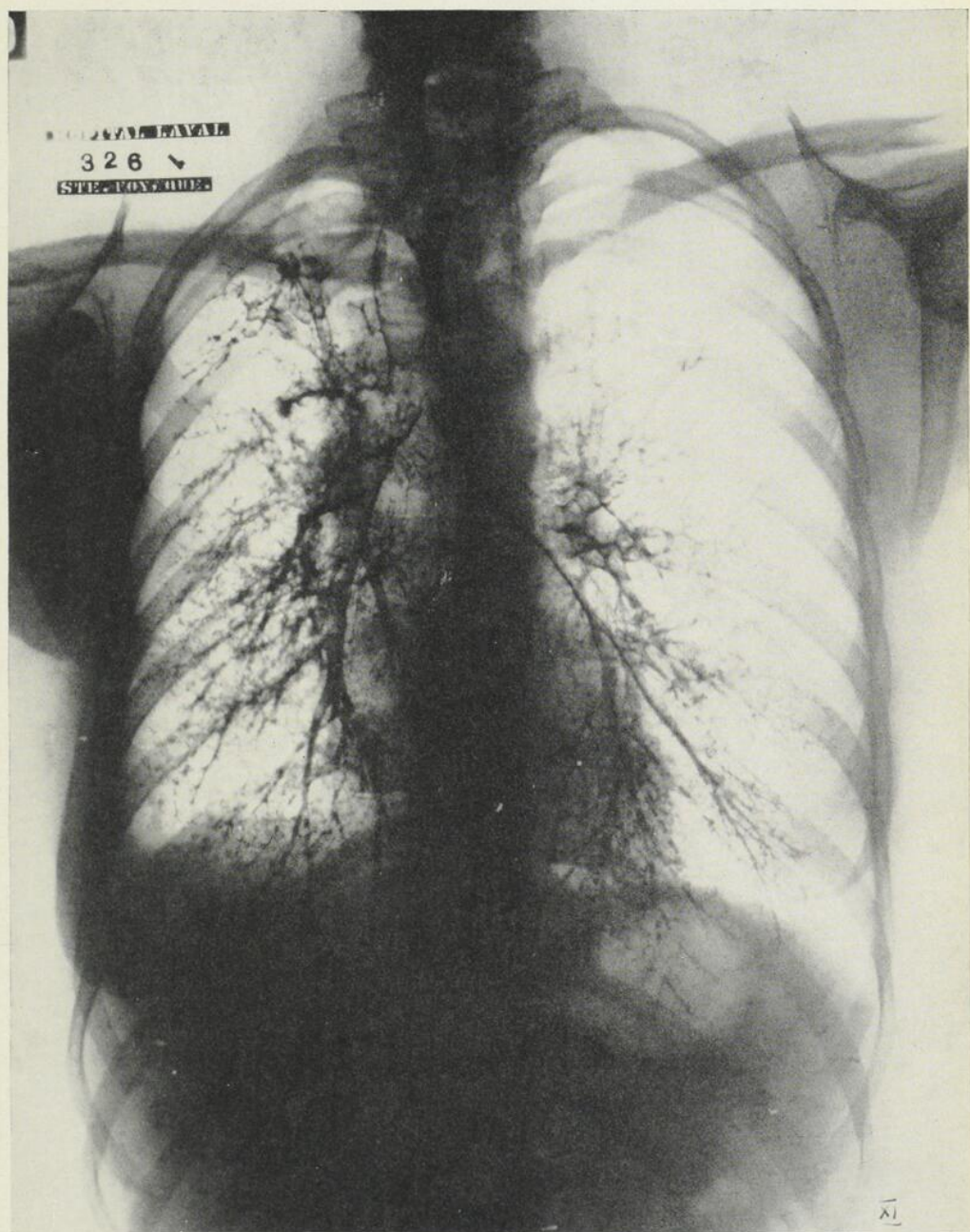
ONZIÈME OBSERVATION

Mme P. S. P. (3261), 30 ans. Entre à l'hôpital le 28 mars 1938 pour douleurs thoraciques qui durent depuis 2 ans.

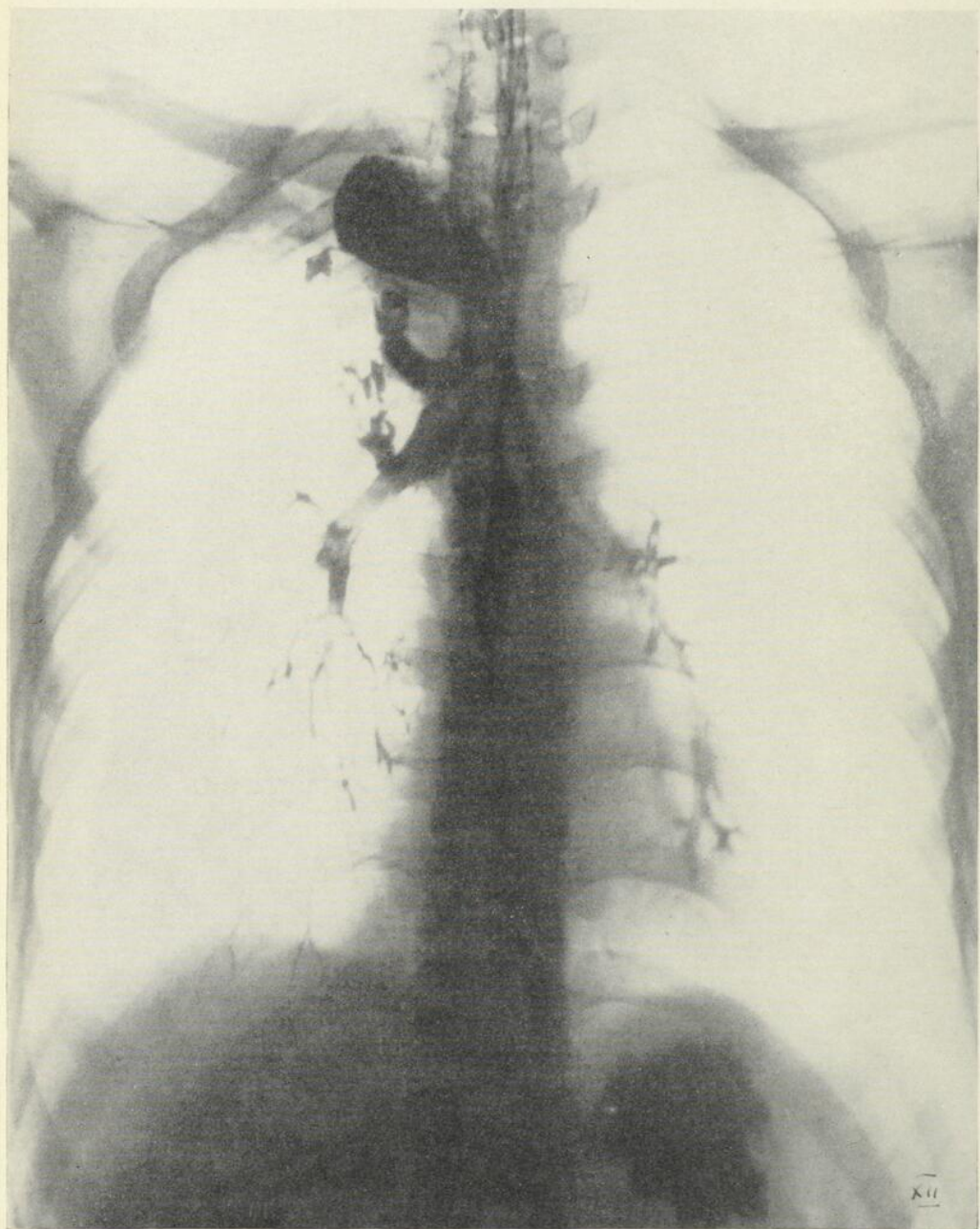
Antécédents familiaux : le père est mort d'une affection pulmonaire ; antécédents personnels : nous relevons une rougeole à l'âge de 5 ans, suivie d'un abcès avec suppuration longue de 3 mois au niveau de la région sous-claviculaire droite. Il y a 2 ans, la malade se plaignait de douleurs à l'épaule droite, et de fatigue ; elle avait de la toux et des expectorations ; il y a un mois, cette douleur s'est accentuée et elle s'est accompagnée d'une élévation de la température, de frissons et d'une perte de poids de 6 livres. Recherche du bacille de Koch toujours négative ; aucune variation de la température durant le séjour à l'hôpital.

Une première radiographie, prise le 29 mars 1938, montre au sommet droit un aspect tacheté avec forte attraction de la trachée et de l'image cardio-aortique ; le sinus costo-diaphragmatique droit est bloqué.

Une lipiodo-bronchographie (fig. 11), faite le 7 avril 1938, fait apparaître des arbres bronchiques radiographiquement normaux à l'exception de petites dilatations cylindriques à la région supérieure droite ; le fait intéressant de cet examen, c'est la découverte d'une image diverticulaire à contours réguliers, injectée de lipiodol au niveau de la partie moyenne de la trachée ; diverses hypothèses ont été émises au sujet de la nature de ce diverticule, et la participation œsophagienne a été écartée par un transit œsophagien normal. Il reste à penser à un vrai diverticule de la trachée ou encore à la séquelle d'un abcès qui aurait existé durant le jeune âge à la région sous-claviculaire droite.



ONZIÈME OBSERVATION



DOUZIÈME OBSERVATION

DOUZIÈME OBSERVATION

M. M. G., 26 ans, revient à l'hôpital pour faiblesse générale ; deux mois auparavant il aurait eu une pneumonie gauche.

Rien de particulier dans les antécédents personnels et familiaux ; lors d'un premier séjour à l'hôpital en 1929, il présentait des signes pulmonaires au sommet droit ; il a 19 ans lors de cette première admission. Il raconte « avoir avalé » un fragment d'os dans son jeune âge ?

Une radiographie pulmonaire, faite le 16 avril 1931, signale une légère diminution de transparence du sommet droit.

Une lipiodo-bronchographie (fig. 12) effectuée le 24 mars 1936, montre la réplétion d'une cavité supérieure droite en connexion avec la trachée ; malgré les différents mouvements du malade, cette cavité ne se vide pas ; malgré l'apparence radiographique d'un évidement dans l'œsophage, nous n'avons pu obtenir aucun remplissage lors d'un transit œsophagien subséquent radiologiquement normal. S'agit-il d'un kyste ?

SUPPURATIONS ET HYPERGLYCÉMIE
CHEZ LE NOURRISSON

par

Marcel LANGLOIS

Chef du Service de pédiatrie à l'Hôpital du Saint-Sacrement

et

Roland THIBAudeau

Assistant à l'Hôpital du Saint-Sacrement

Le sang des enfants diabétiques, ont écrit de tous temps les pédiâtres, et particulièrement les diabétologues, est singulièrement favorable au développement des micro-organismes pathogènes.

Depuis un an, nous avons eu l'occasion, à deux reprises, de vérifier cette assertion.

Notre premier malade, Clément A., jumeau, entre à l'Hôpital du Saint-Sacrement, à l'âge de 3 mois, pour une plaie de la grandeur d'un 50 sous, anfractueuse, suppurante et atone de la face dorsale du pied droit. Cette ulcération, à odeur putride, qui a résisté jusqu'ici aux traitements usuels intrigue fortement le médecin qui nous l'envoie. Celui-ci nous raconte avoir constaté à la naissance la présence d'un

angiome banal qui, 1½ mois plus tard, s'est ulcéré puis, secondairement, infecté pour donner naissance petit à petit à l'ulcération importante que nous voyons aujourd'hui.

Cette lésion ainsi caractérisée chez un enfant présentant, par ailleurs, des troubles digestifs constants (anorexie, vomissements) une hypotrophie pondérale assez considérable (ne pèse que 7½ livres, alors que son frère jumeau en pèse 10) et un mauvais état général, éveille chez nous l'hypothèse d'ulcération diabétique ou para-diabétique, et nous engage à pratiquer, dès le second jour de son entrée, les examens requis. Conformément à notre attente, une première glycémie à jeun donne le chiffre de 1.74‰ gm. ; une autre pratiquée le lendemain, avec le chiffre de 1.64‰, confirme l'existence d'un trouble glyco-régulateur. La glycosurie, par contre, est nulle ; ceci s'explique, sans doute, par le fait que la glycémie n'est pas suffisamment élevée pour permettre la présence de glycosurie. Car, ne l'oublions pas, le seuil rénal du glucose oscille entre 1.60 et 1.80 gm., ce qui veut dire que normalement le glucose ne passe dans les urines que lorsque la glycémie atteint les chiffres variant de 1.60 à 1.80‰. Le Bordet-Wassermann est négatif.

Sans plus tarder, avant même de pousser plus loin notre diagnostic, nous prescrivons l'insuline à des doses quotidiennes variant de 4 à 6 unités, nous guidant, il va sans dire, sur les glycémies pratiquées chaque matin. Les résultats ne tardent pas à apparaître ; dès les premiers jours, l'anorexie disparaît, l'enfant cesse de vomir, reprend du poids, la peau et les muqueuses se recolorent et surtout, ce qui est intéressant, l'ulcère se cicatrise petit à petit à tel point que l'avant-pied compromis est complètement guéri deux mois après le début du traitement. L'enfant quitte l'hôpital 3½ mois après son admission, ayant repris près de deux livres.

Grâce à la bienveillante collaboration du médecin traitant, un de nos confrères de l'hôpital, nous avons pu pratiquer quelques examens chez l'autre jumeau ainsi que chez la mère.

Les glycémies à jeun ont été chez celui-là de 1.60‰ gm. et chez celle-ci de 1.32‰, chiffres un peu élevés comme vous pouvez le constater.

La glycosurie chez l'un et l'autre a toujours été nulle, ce qui ne surprend pas, avec des chiffres de 1.32 et 1.60.

Autre point intéressant : la grand'mère paternelle serait décédée de diabète.

Voilà donc des renseignements qui nous semblent dignes d'être notés et qui méritent de retenir un instant notre attention.

Évidemment, la bonne santé apparente de la mère et de son autre enfant, l'absence de tout symptôme diabétique si ce n'est l'hyperglycémie et surtout l'impossibilité de pratiquer une réaction d'hyperglycémie provoquée, nous empêchent, pour l'instant du moins, de soutenir l'hypothèse d'un diabète vrai, mais nous nous sommes demandés si toutefois nous n'étions pas en présence d'un de ces para-diabètes ou peut-être de pré-diabètes ou encore de diabètes latents occultes ou innocents susceptibles un jour ou l'autre de se transformer en diabète vrai. Quant à notre petit malade, nous verrons tout à l'heure ce qu'il faut en penser.

Notre deuxième malade, Alberta M., 2 ans, encore dans le Service, nous est arrivée le 12 juin dernier, de l'Hôpital Laval, où elle n'a séjourné qu'une semaine. Son histoire est la suivante :

Il y a 6 mois, les parents nous racontent qu'elle aurait fait ce que l'on croit être un orgelet et possiblement aussi une infection otitique puisque quelque temps après son entrée dans un hôpital de cette ville, on lui aurait fait subir une double mastoïdectomie. C'est à peu près les seuls renseignements que nous ayons pu recueillir si ce n'est qu'après un séjour de près de 6 mois dans cet hôpital, l'enfant a été dirigée vers l'Hôpital Laval, avec le diagnostic d'ostéo-arthrite T. B. du coude droit. C'est probablement parce que le diagnostic n'a pu être confirmé et surtout peut-être parce que l'état de l'enfant requérait les soins spéciaux d'un service de pédiatrie qu'on nous l'a envoyée. Quoiqu'il en soit, à son arrivée, l'enfant présente un aspect des plus misérables : hypotrophie staturo-pondérale importante, lésions d'ecthyma térébrant et gangréneux du cuir chevelu et de la nuque laissant dégager une odeur nauséabonde ; suppuration persistante des régions mastoïdiennes avec écoulement purulent abondant des oreilles, coryza purulent, kérato-conjonctivite bilatérale, polyadénopathie, sans oublier l'ostéo-arthrite du coude droit.

La température est de 104°F.

La cuti-réaction est positive. Bordet-Wassermann négatif. Du côté pulmonaire, cardiaque, rénal, etc., rien à signaler. Lésions discrètes de rachitisme.

En présence de ces suppurations multiples cutanées, muqueuses et osseuses à évolution chronique liées à une polyadénopathie importante chez une enfant par ailleurs rachitique et ayant le faciès scrofulo-lymphatique typique (lèvre de tapir) nous portons le diagnostic évident de scrofule.

Le traitement consiste donc en alimentation large et substantielle, huile de foie de morue, huile éthérée, etc., etc., et soins locaux, (pommade vitaminée) associée tantôt à un vaccin polyvalent de l'ordre du Propydon, tantôt à un sulfamidé quelconque. Devant l'insuccès de cette thérapeutique, nous décidons le 24 juin, soit 12 jours après son admission à l'hôpital de rechercher la glycosurie et la glycémie, espérant trouver peut-être là la solution du problème et demandons en même temps au Dr Gaumont, dermatologiste de l'hôpital, de venir voir notre petite malade.

La glycosurie est nulle, mais par contre, une glycémie de 1.68‰ gr. nous oriente vers un trouble glyco-régulateur dont il n'est pas utile pour le moment, croyons-nous, de préciser la cause et l'importance, vu la nécessité urgente d'enrayer l'infection. Nous commençons donc l'insuline à la dose quotidienne de 3 à 10 unités et dès la fin de la première semaine, nous en constatons les bons effets. Depuis, cette thérapeutique, s'associant sans doute au traitement de notre confrère dermatologiste, n'a cessé d'améliorer notre sujet. L'état général s'est considérablement transformé ; les lésions d'ecthyma sont complètement guéries, les suppurations auriculaires, mastoïdiennes et nasales diminuées, bref l'enfant n'est plus la même. Seule l'ostéo-arthrite n'a subi aucun changement. Le Dr Roger qui a vu l'enfant plusieurs fois depuis son entrée et qui croit lui aussi à l'étiologie T. B. de l'affection a préféré attendre que l'état général soit un peu meilleur avant de faire quoi que ce soit. Peut-être pourra-t-il faire maintenant quelque chose pour améliorer cette petite malade ?

Une réaction d'hyperglycémie provoquée faite il y a environ 3 semaines nous a donné les chiffres suivants :

| | | |
|-------------------|-------------|----------------------|
| Glycémie à jeun : | 8.00 heures | . 2.04‰ gr. |
| | 8.05 " . | ingestion de glucose |
| | 9.00 " . | 2.15‰ |
| | 10.00 " . | 2.00‰ |
| | 11.00 " . | 1.64‰ |

Voici donc des chiffres nettement pathologiques qui confirment bien l'existence d'un trouble de la glyco-régulation.

De quel ordre sont les troubles observés chez nos 2 malades et quel en est l'importance? Tout d'abord s'agit-il ici d'un diabète vrai?

Si l'insuline a joué chez eux un rôle extrêmement utile en permettant la guérison de ces suppurations, ce n'est pas là une preuve suffisante pour admettre l'existence d'un diabète. S'inscrivent à l'encontre de cette hypothèse l'absence d'acétone avec une hyperglycémie plus ou moins élevée, la rapidité d'amélioration, la petitesse des doses d'insuline employées. Tout au plus peut-on admettre la possibilité d'un diabète excessivement bénin dont les seules manifestations cliniques importantes seraient l'hyperglycémie et les suppurations.

Seule l'hyperglycémie provoquée aurait pu nous aider à trancher la question, mais malheureusement, elle n'a pas été pratiquée chez notre premier malade, tandis qu'elle ne s'est montrée significative chez notre seconde enfant.

Nous nous sommes donc cru justifiables de faire entrer, pour le moment du moins, nos petits malades dans le groupe des para-diabétiques. Ces états pathologiques situés sur la frontière du diabète ne doivent pas être ignorés puisqu'ils peuvent à tout moment évoluer vers la guérison ou vers l'aggravation, selon le traitement appliqué. Ils sont difficiles à distinguer du diabète parce que souvent ils ne sont, comme le dit si bien Marcel Labbé, que des termes de passage parfois transitoires entre l'état de santé et le diabète. Ils se rencontrent notamment au cours d'un

certain nombre d'états ou de maladies comme la suralimentation prolongée, l'obésité, l'hypertension artérielle, la maladie de Basedow, l'acromégalie et le gigantisme, certaines manifestations nerveuses, certaines infections et enfin au cours de certaines affections hépatiques.

De toutes ces causes, pour des raisons qu'il est superflu d'énumérer, seules les deux dernières ont retenu notre attention. En effet, une suppuration considérable et prolongée par son retentissement sur le foie aurait pu engendrer un trouble de la glyco-régulation qui se serait manifesté par l'hyperglycémie retrouvée chez nos deux sujets. La cellule hépatique serait alors devenue incapable de fixer le glycogène d'où passage et accumulation de ce dernier dans le sang. Et si c'est le cas, est-on en face d'un état para-diabétique d'origine hépatique seulement transitoire comme on le voit souvent, ou verra-t-on cet état, en somme bénin, se transformer plus tard en véritable diabète? Nous l'ignorons absolument. Un fait certain, c'est qu'actuellement nos deux petits malades dont l'un, nous assure-t-on a cessé son insuline, ne présentent aucunement le moindre symptôme qui puisse nous alarmer et nous faire craindre un début de diabète. Car, ne l'oublions pas, chez le nourrisson, le plus léger diabète ne tarde pas à s'aggraver et à se manifester par la présence d'acétone et de corps acétoniques dans l'urine.

Ces états para-diabétiques se rencontrent assez fréquemment et il faut les bien connaître, savoir les différencier du diabète vrai.

La simple observation clinique ne suffit pas à les dépister; il faut employer l'épreuve de l'hyperglycémie provoquée. Et c'est ainsi que, connaissant les voies qui mènent au diabète, écrit encore Marcel Labbé, ce qu'on pourrait appeler les faubourgs de la maladie, il est aisé de ne pas s'y engager, et si l'on est déjà aux abords de la maladie, d'en fermer l'accès par une hygiène et une thérapeutique appropriées.

Les deux malades dont nous venons de présenter les observations nous fournissent l'occasion d'insister sur la fréquence relative des états para-diabétiques associés aux suppurations prolongées, sur la nécessité de pratiquer chez eux les réactions de glycémie et d'hyperglycémie provoquée, enfin de souligner les succès remarquables que nous donne l'insulinothérapie dans ces cas.

BIBLIOGRAPHIE

- Encyclopédie médico-chirurgicale. Volumes : *Maladies de la nutrition et Pédiatrie : diabète.*
- Traité de Médecine des Enfants.* Tome 1, page 249.
- MARCEL LABBÉ. Leçons cliniques sur le diabète.
- P.-A. CARRIÉ. Le diabète sucré.
- MOURIQUAND et CHARLEUX. Diabète infantile.
- E. P. JOSLIN. The treatment of *Diabetes Mellitus.*
- Journées médicales de Paris, 1937. *Les régulations hormonales en Biologie clinique et thérapeutique.*
- RATHERY. Leçons sur le diabète sucré.
- Concours Médical, 28/4/37. *Le diabète des tout petits.*
- The diabetic child. *Am. J. of Dis. of Ch.*, (fév.) 1940.
- Diabetes Mellitus* in one of identical twins. *Am. J. of Dis. of Ch.*, (fév.) 1940.
- Formes cliniques et traitement du diabète infantile. *Centre Médical*, (oct.) 1930.
-

UNE GASTRECTOMIE TOTALE

par

Florian TREMPE

Chef du Service de chirurgie de l'Hôpital du Saint-Sacrement

Les cas publiés de gastrectomies totales, avec résultats heureux, sont encore assez peu nombreux pour qu'il vaille la peine d'y apporter notre humble contribution.

Nous tenons d'abord à attirer l'attention sur le fait que plusieurs gastrectomies étiquetées totales l'ont été à tort.

Pour qu'une gastrectomie soit dite *totale*, il faut qu'elle comprenne l'ablation de tout l'organe avec ses deux orifices, pylore et cardia, le rétablissement de la continuité du tube digestif se faisant par l'abouchement de l'œsophage abdominal au jéjunum.

C'est parce qu'elle répond à ces exigences que nous avons pu intituler la nôtre : gastrectomie totale.

Nous en fournirons d'ailleurs plus loin la preuve radiologique, qui vaut encore mieux, dans l'espèce, que la vue d'une pièce anatomopathologique rétractée et recroquevillée par la fixation.

En plus de l'intérêt d'être celle d'un gastrectomisé totalement, l'observation de notre malade comporte d'autres points intéressants qui seront soulignés en passant.

Omettons volontairement les détails de son histoire pour n'enviesager que les grandes lignes.

C'est un homme de 56 ans, de type maigre et sec, qui, du 20 avril au 8 mai 1940, fait un premier séjour dans le Service de médecine ; là, on

apprend qu'il a des troubles digestifs depuis 20 ans, sous forme de malaises épigastriques mal précisés, mais périodiques ; deux mois avant son entrée à l'hôpital, il fait une hématomèse abondante unique avec mëlæna ; il n'a pas maigri, conserve un bon appétit ; cependant, il est devenu très asthénique.

Chez un malade de 56 ans présentant une vieille histoire digestive couronnée d'une hématomèse, le premier doute qui vient à l'esprit est celui d'un vieil ulcus cancérisé ; on était donc en droit d'attendre des renseignements de l'examen radiologique ; il n'en fut rien et cet examen se montra négatif, pour la simple raison que la lésion était située trop haut sur la petite courbure, au-dessus du remplissage baryté habituel.

Dans un cas comme celui-ci, nous nous demandons et nous le demandons surtout aux radiologistes, ce que donnerait l'examen fait en position de Trendelenburg.

La gastroscopie a été plus heureuse, si l'on en juge par le rapport fourni par le Dr J.-P. Dugal, le 7 mai et qui se lit comme suit . « sur le versant antérieur de la petite courbure, on voit une zone où la muqueuse semble ulcérée en cratère à fond bourgeonnant et d'où bave un filet de sang ; gastroscopiquement, il s'agit d'un néoplasme. » Nous tenons à remercier le Dr Dugal pour sa bienveillante collaboration.

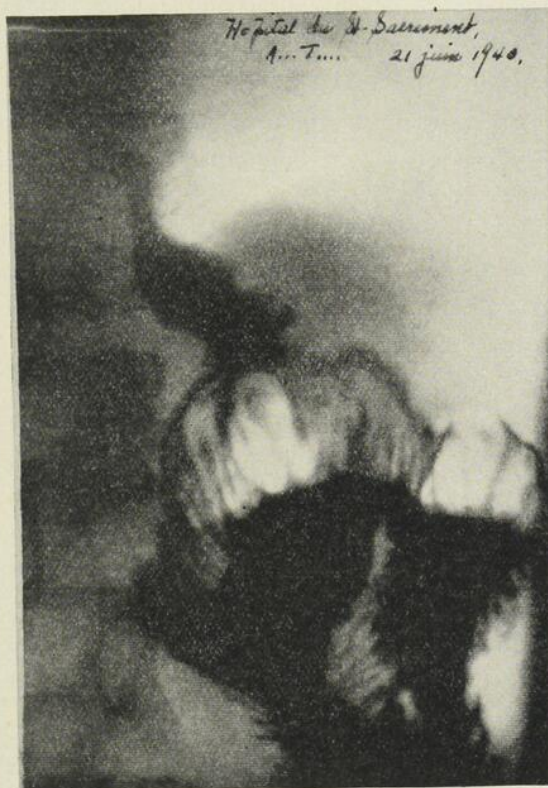C'est sur ces constatations endoscopiques, concordant en somme avec la clinique, que l'intervention chirurgicale fut proposée au malade qui refusa d'abord et quitta l'hôpital le 8 mai, pour revenir le 23 mai ; il est alors immédiatement dirigé sur le Service de chirurgie pour intervention.

Après la préparation d'usage, l'opération est faite le 28 mai 1940 ; anesthésie à l'éther par le Dr Adrien Paquet ; l'assistant est le Dr J.-M. Lemieux.

Les constatations opératoires sont les suivantes : tumeur volumineuse que nous croyons être un cancer, prenant toute la petite courbure, adhérente au pancréas et remontant vers le cardia le plus loin que l'on peut explorer.

Au premier abord, la lésion semble donc inaccessible, mais lorsqu'on a un peu d'expérience de la chirurgie gastrique, on finit par se rendre

compte que, si l'estomac est mobilisé par la ligature précoce et haute de l'artère coronaire stomacique, plusieurs lésions stomacales ne sont pas aussi inaccessibles qu'on le croyait dans les débuts ; l'impression d'inaccessibilité de la lésion est souvent due aussi à son adhérence au



Radiographie après gastrectomie totale.

pancréas, ce qui cesse d'être une difficulté, lorsque l'estomac a été par ailleurs bien mobilisé.

Nous parvenons donc à dégager la tumeur, mais nous réalisons que la gastrectomie totale s'impose, si nous voulons vraiment dépasser les limites de la lésion et rendre réellement service au malade ; c'est en effet le cas type où il faut faire complètement ou rien du tout.

Il est vrai que la tâche nous est un peu facilitée par le fait que nous avons affaire à un œsophage abdominal suffisamment long pour rendre le temps de l'anastomose œsophago-jéjunale pas trop laborieux.

L'opération n'a pas pris plus de temps qu'une gastrectomie sub-totale ordinaire, c'est-à-dire une heure et 25 minutes.

Les suites opératoires sont aussi simples que celles d'une gastro-entérostomie : une semaine après, le malade commence déjà à se nourrir d'aliments semi-solides.

Il se plaint d'avoir parfois mauvais goût dans la bouche : rien de surprenant à cela, car il est en communication directe, sans sphincter ni siphon, avec . . . l'égout.

Il se lève le 11^e jour et serait prêt à sortir de l'hôpital le 15^e jour, mais nous le gardons encore une dizaine de jours pour le soumettre à un transit digestif de contrôle, car nous tenions à avoir ce cliché radiographique, preuve indiscutable qu'une gastrectomie totale a été faite et que le malade vit encore 25 jours après l'opération.

Il est même encore en vie six mois après, puisque nous avons récemment reçu une lettre du patient, dans laquelle il se disait bien, se plaignant seulement de ne pouvoir avaler d'aliments trop solides.

Il est regrettable que ce patient demeure à 450 milles d'ici et qu'il soit indigent, sans quoi nous aurions eu grand plaisir à vous le présenter en personne.

Nous avons cependant l'intention d'aviser son médecin que, si ce malade ne présente pas de signes de récidence ou de cachexie d'ici peu, il ferait mieux de le renvoyer pour nouveau contrôle radiologique ; après quoi, il sera peut-être indiqué, sous œsophagoscopie, de faire des dilations prudentes de son anastomose œsophago-jéjunale, pour en empêcher le rétrécissement cicatriciel et permettre au malade l'ingestion d'aliments plus solides.

En résumé, un ulcéro-cancer volumineux, siégeant haut sur la petite courbure, est passé inaperçu à l'examen radiologique, quand, par contre, il a été vu par la gastroscopie ; le malade qui en était le porteur a pu, de ce fait, bénéficier d'une exploration chirurgicale, où il y avait indication de risquer le tout pour le tout ; le malade vit encore six mois après une gastrectomie totale.

COMMENTAIRES

AU SUJET D'UN CAS DE TUMEUR DU CERVELET

par

Sylvio CARON, *neuro-psychiâtre* et Mathieu SAMSON, *radiologiste*

à la *Clinique Roy-Rousseau*

Nous avons pensé vous intéresser en vous faisant part de notre surprise lors de l'autopsie du défunt A. B.

Le 28 juillet 1940, arrive, mal couché sur le siège arrière d'une automobile, le malade qui est le sujet de cette présentation. La course avait été de 250 milles. Le malade avait l'aspect d'un agonisant, il était hémiplégié, (hémiplegie droite avec ptosis de la paupière supérieure gauche et déviation conjuguée de la tête et des yeux vers la gauche) pouls rapide, arythmique, toussant, ne pouvant ni rejeter, ni avaler l'abondante sécrétion salivaire qui encombrait son arrière-gorge.

Sa femme l'accompagne ; elle nous fait l'histoire suivante et nous remet en même temps la lettre de son médecin traitant.

RENSEIGNEMENTS À L'ENTRÉE

Antécédents :

Familiaux : Rien à signaler.

Personnels : Typhoïde en bas âge ainsi que rougeole et diphtérie.

Marié à 25 ans ; sept enfants vivants.

Journalier ; éthylisme marqué lors de son célibat.

Maladie actuelle :

Début il y a un mois par une céphalée frontale intense que la prise d'aspirine ne parvenait pas à calmer. Étourdissements au point qu'il gambadait, avait de la difficulté à se tenir debout. Quelque temps après, un jour ou deux, apparurent des vomissements survenant sans raison ; vomissements sans effort aussi bien des liquides que des aliments solides. À cela s'ajoutait un hoquet persistant. Son appétit est conservé. Toux opiniâtre avec expectorations jaunâtres et noirâtres qui est apparue depuis quelques jours.

Il ne présente aucun trouble mental.

Ses mains et ses pieds sont froids. Il a maigri depuis un mois.

Lettre du médecin traitant :

Ce patient m'est arrivé il y a 15 jours avec une démarche ébrieuse, se plaignant d'étourdissements. Ces troubles d'équilibre n'ont fait qu'augmenter et depuis une semaine il ne garde rien (vomissements sans effort, en jet).

Le Bordet-Wassermann est négatif dans le sang. Rien de spécial ne fut trouvé dans le liquide céphalo-rachidien (examen du liquide C. R. à Montréal), pas de température du tout.

J'ai pensé qu'il pouvait s'agir de tumeur cérébrale.

Le lendemain de l'admission je fais mon examen avec l'aide de l'interne du service, et celui-ci nous permet de déceler le syndrome hémiplegique décrit plus haut. Le malade présentant un véritable ptyalisme (la salive qui inondait sa bouche le faisait tousser et l'étouffait) nous ne pouvions retirer aucun renseignement tant sa parole était mal articulée et sa compréhension ralentie.

Nous pratiquons alors une ponction lombaire en position couchée :
Pression 12 – après soustraction de 4 c.c. – 0. Queckenstedt, 40.

Albumine : 0 gr. 37 par litre ;

Cytologie : 8.5 lymph. par mm³ ;

Benjoin colloïdal : impossible par présence d'hématies ;

Bordet-Wassermann : +.

Le jour suivant le malade, qui a continué de tousser fortement et de s'étouffer, présente un emphysème sous-cutané du thorax et de la portion droite du cou. Il meurt quelques heures plus tard.

AUTOPSIE

À l'autopsie nous croyions trouver à cause du syndrome de Weber (associé à des troubles circulatoires, respiratoires et sécrétoires) un ramollissement pédonculo-protubérentiel. Loin de là, le protocole de l'autopsie se lit comme suit :

« Bouffissure du visage ; emphysème sous-cutané au niveau de la face antérieure du cou et de l'hémithorax droit.

« *Cœur* : Hypertrophie et dilatation modérée du myocarde surtout marquée au niveau du ventricule gauche.

« *Voies respiratoires supérieures* : Renferment une sérosité spumeuse.

« *Poumons* : Bulles d'emphysème sous-pleural ; petites taches ecchymotiques face postérieure des poumons ; hypostase, broncho-pneumonie hypostatique.

« *Foie* : Stase.

« *Cerveau* : Sur une coupe horizontale des hémisphères cérébraux (coupe 41 de Dejerine) on trouve dans le pied de la couronne rayonnante en dehors du noyau caudé un petit foyer kystique (dimensions : diamètre antéro-postérieur 1.5 cm. ; diamètre latéral 0.5).

« *Cervelet* : On trouve dans l'hémisphère cérébelleux droit une tumeur, sans capsule, mal limitée siégeant dans la substance blanche. Cette tumeur n'est visible qu'après la section du cervelet, elle ne fait qu'envahir la périphérie interne de la couche corticale. La tumeur est molle, de couleur gris-rosé, à centre ramolli et désagrégé. »

L'examen microscopique révèle des formes cellulaires des plus variables. Le type de cellule prédominant est constitué par des cellules à noyau fusiforme, à corps cytoplasmique peu développé. À côté de ces cellules on trouve des éléments plus volumineux de forme et de dimension des plus variables, riches en protoplasme et pourvus de noyaux souvent multiples. Tumeur richement vascularisée. La plus grande partie de la tumeur est nécrotique ; l'on trouve quelques pseudo-rosettes de dégénérescences i. e. des petits foyers de nécrose autour desquels des cellules se sont tassées et se sont disposées d'une façon radiaire.

Cette tumeur est un glioblastome encore appelé spongioblastome multiforme.

On constate de plus une congestion assez marquée des vaisseaux protubérentiels.

Quels commentaires pourrions-nous vous faire?

1° Cette tumeur du cervelet, hémisphère droit est d'après le diagnostic histologique, un spongioblastome multiforme, tumeur gliale des plus malignes que l'on connaisse. Elle se rencontre à tout âge, plus particulièrement à l'âge moyen, siégeant de préférence au niveau des hémisphères cérébraux, n'est pas énucléable, puisqu'elle est sans capsule et mal délimitée, elle est radiosensible.

Souvenez-vous des notions classiques de la radiosensibilité des tumeurs cérébrales :

« Dans la série des tissus normaux, le tissu nerveux se classe comme l'un des moins sensibles à l'action des radiations. D'une manière générale les néoplasmes dérivés du tissu nerveux conservent vis-à-vis des rayons ce caractère de faible sensibilité relative par rapport aux néoplasmes émanés des autres tissus de l'organisme, si bien que, pendant longtemps, on a cru le gliome réfractaire aux rayons. Mais cette sensibilité, particulièrement faible dans les tumeurs à type histologique différencié, croît en raison inverse de la différenciation. Médulloblastomes et spongioblastomes sont les types les plus sensibles. »

La durée moyenne de la survie passerait, d'après Cushing, grâce à la radiothérapie post-opératoire, de quinze mois à trente-quatre mois en moyenne dans les tumeurs du type médulloblastome, et de douze à dix-neuf mois dans celles du type spongioblastome.

2° Il est très peu étonnant de constater un foyer de ramollissement dans le pied de la couronne rayonnante sans mention d'aucun signe de parésie antérieurement aux accidents ataxiques. L'enseignement classique nous a appris que la première et troisième portion du centre ovale peuvent être lésées sans que la lésion détermine des troubles du côté de la motilité.

3° Malgré les nombreux et les spécifiques symptômes du syndrome cérébelleux que vous connaissez « ataxie kynétique et statique, la dysmétrie, la passivité, les réflexes tendineux pendulaires, les positions de la tête et les rétro et latéro pulsions », tous les auteurs s'accordent sur la difficulté de poser un diagnostic de tumeur du cervelet.

Voici ce que dit André Thomas sur ce sujet :

« Il est peu d'affections dont la symptomatologie soit aussi variée et aussi déconcertante. À l'instar de la plupart des autres centres nerveux, le cervelet est doué d'une tolérance très grande et prolongée vis-à-vis des néoplasmes qui les refoulent, les déforment, les compriment; par contre le développement de ces tumeurs s'effectue dans une loge relativement étroite et peu extensible, limitée en avant, en arrière, sur les côtés par la paroi osseuse, en haut par la tente du cervelet résistante : il en résulte que, si les parties qui entrent en contact direct avec la tumeur s'adaptent pendant une période plus ou moins longue au remaniement qu'elle leur fait subir, les parties les plus éloignées éprouvent davantage et souvent plus tôt les effets de la compression massive, d'autant plus qu'elles ne jouissent pas toutes, comme le cervelet, du privilège d'être suppléées par d'autres centres.

« Les symptômes cérébelleux proprement dits peuvent dans ces conditions faire défaut, tandis que les symptômes dus à la compression, au tiraillement exercé sur les organes du voisinage et sur les nerfs, à l'œdème, l'hypertension du liquide céphalo-rachidien occupent le premier plan. Il n'est pas surprenant qu'on ait décrit des cas de tumeur du cervelet, sans symptômes cérébelleux ou ne s'exprimant cliniquement que par des symptômes non cérébelleux. En outre, l'hypertension du liquide céphalo-rachidien, l'œdème peuvent contribuer à dérégler le fonctionnement du cervelet ainsi que de beaucoup d'autres organes, l'appareil labyrinthique en particulier, et comme ces deux facteurs se retrouvent à propos de toutes les tumeurs cérébrales, quelqu'en soit le siège, la titubation, les grands désordres de l'équilibre n'appartiennent pas spécialement aux tumeurs du cervelet et lorsqu'ils apparaissent au cours de l'évolution d'une tumeur cérébelleuse, ils ne sont pas forcément liés à une action directe de la tumeur sur le cervelet. »

Le médecin qui nous avait adressé ce malade avait signalé que ce dernier l'avait consulté pour des troubles de l'équilibre, de la céphalée et des vomissements du type cérébral, ces symptômes lui avaient fait porter le diagnostic de tumeur cérébrale alors qu'ils auraient pu être l'expression d'une hypertension intra-crânienne par tumeur ou sans tumeur.

Or, en l'examinant nous notons une hémiplégie du type pédonculo-protubérantiel, des troubles respiratoires et circulatoires avec un liquide céphalo-rachidien de composition anormale, mais non sous pression. En éliminant alors l'hypertension intra-crânienne, nous avons éliminé la tumeur pour nous rattacher à l'hypothèse d'accidents vasculaires, pédonculo-protubérantiels, à cause principalement de la multiplicité des symptômes dénotant une atteinte large de ces régions.

L'autopsie a infirmé notre diagnostic : aux régions pédonculo-protubérantielles il n'existait qu'une congestion assez marquée des vaisseaux, pas de ramollissement. Elle a permis, à notre grande surprise, de trouver une tumeur du cervelet, hémisphère droit. Il faut donc conclure que l'hémiplégie droite avec ptosis de la paupière supérieure gauche, de même que les troubles respiratoires et circulatoires aient été des signes révélateurs d'une compression due à la présence de la tumeur du cervelet et non des signes cérébraux dus à une décompensation cardiaque, c'est-à-dire, insuffisance cardiaque, asystolie pour quelques-uns.

Si les troubles neurologiques relatés à l'arrivée du malade et les jours suivants eussent été d'origine cardio-vasculaire nous aurions certes constaté des signes anatomo-pathologiques de ramollissement ; car de l'arrivée du malade à son autopsie, trois jours s'étaient écoulés, temps suffisamment long pour l'installation d'un état de ramollissement.

Cette tumeur du cervelet se manifestait par des symptômes à distance le jour où nous avons examiné notre malade, mais elle avait manifesté des symptômes propres au cervelet le jour où le malade était allé consulter son médecin. Nous signalons de nouveau cette preuve que pour le diagnostic clinique d'une tumeur cérébrale les premiers symptômes neurologiques ont une importance capitale pour le diagnostic de localisation, et que l'on doit attacher beaucoup d'importance à l'histoire chronologique d'un patient souffrant du système nerveux.

BIBLIOGRAPHIE

- ROGER, VIDAL et TEISSIER. Nouveau Traité de Médecine. (Pathologie du cerveau et du cervelet). Vol. 19, p. 886.
- ZIMMERN et CHAVANY. Diagnostic et thérapeutique électro-radiologiques des maladies du système nerveux. Édition 1930, p. 281.

UN CAS DE GRANULOMATOSE LIPOÏDIQUE DES OS
AVEC SYNDROME ATTÉNUÉ DE SCHÜLLER-CHRISTIAN

par

L.-P. ROY et J. BOUCHARD

Assistants à l'Hôtel-Dieu

La xanthomatose osseuse est une des maladies qui peuvent prêter à confusion avec la maladie de Recklinghausen. « La première observation précise de la maladie a été publiée par Schüller en 1915 et, quelques années plus tard, en 1919, Christian fit paraître une monographie grâce à laquelle la connaissance de ce système clinique se généralisa. » La maladie de Schüller-Christian est caractérisée par :

- 1° De multiples images arrondies dans les os du crâne ;
- 2° De l'exophtalmie souvent bilatérale ;
- 3° Du diabète insipide ;
- 4° Souvent par des troubles de l'hypophyse qui amènent entre autres manifestations de l'infantilisme.

La malade qui fait l'objet de cette communication est une jeune fille de 15 ans, demeurant à Québec, qui est venue consulter l'un de nous au début de juillet 1939, pour une douleur à la face interne du genou gauche.

Ses antécédents familiaux sont assez chargés ; son père a subi une gastro-entérostomie il y a 12 ans ; sa mère, cardiaque, a été opérée plusieurs fois. Elle a eu 12 frères et sœurs : cinq sont décédés, dont

quatre en bas âge, une sœur serait morte de T. B. rénale à 31 ans. Cinq membres de la famille ont été opérés pour appendicite.

Dans les antécédents personnels de la malade, il faut noter, outre les maladies de l'enfance : coqueluche, oreillons, une scarlatine plutôt bénigne, à l'âge de 2 ans. Elle a été opérée à 7 ans pour appendicite. Depuis deux ans, névralgies faciales fréquentes avec *un abcès dentaire l'an dernier*.

Menstruée à l'âge de 12 ans, les règles ont toujours été normales dans leur apparition, leur durée et leur quantité depuis lors.

Lorsqu'elle se présente à nous, la jeune fille raconte qu'elle a commencé à souffrir de son genou gauche durant l'année 1937, à la suite de longues marches, de courses ou dans la position à genoux. Jamais de douleur la nuit ou au repos, ni au moment des règles. Cette douleur finit par devenir plus tenace, plus lancinante, après une fatigue quelconque. Jamais la malade n'a constaté quoi que ce soit au niveau du genou, si ce n'est des craquements parfois. Pas de boiterie ni fièvre.

Au début de *juin 1939*, elle fait une chute en bicyclette et tombe sur le genou gauche. Immédiatement elle accuse une douleur assez vive à la face interne ; le genou gonfle, devient chaud. Le médecin est appelé et il conseille le repos, un pansement compressif et de la glace. Nous la voyons trois semaines plus tard.

À l'inspection, nous constatons alors un genou légèrement gonflé, à sa face interne surtout, et un peu rouge, accompagné d'une atrophie très marquée de la cuisse et de la jambe.

À la palpation, le genou est chaud ; on perçoit un choc rotulien, la synoviale est sensiblement normale. Douleur légère à l'interligne articulaire interne et sur la face postéro-interne du condyle. Pas de ganglions inguinaux, ni de mouvements anormaux. La flexion extrême est douloureuse, de même que l'extension qui ne dépasse pas 165 degrés.

L'hydarthrose légère, la localisation douloureuse, nous font penser à une simple entorse du genou ou à une lésion méniscale. L'atrophie du quadriceps, qui est toujours très précoce il est vrai, nous frappe cependant. L'existence de douleurs vagues, intermittentes depuis $2\frac{1}{2}$ ans, d'un abcès dentaire traité un an auparavant, donnent aussi à penser à l'abcès osseux métastatique, c'est-à-dire à l'abcès de Brodie.

Une radiographie est faite et le rapport se lit comme suit : « ostéopériostite à la partie supérieure et postérieure du condyle interne. L'image ressemble à la cavité décrite sous le nom *d'abcès de Brodie*. »

Nous conseillons aux parents de la jeune fille de la faire opérer. Elle retarde à cause de mauvaises dents et rentre à l'Hôtel-Dieu le 23 septembre dernier.

Elle pèse alors 110 livres, son état général est excellent et l'examen physique ne révèle rien d'anormal. Le cœur et les poumons ne présentent rien de particulier. La pression artérielle est de 132/85. L'examen des urines est normal. Le Bordet-Wassermann est négatif. La malade est opérée le 25 septembre. Par une incision verticale sur le condyle interne, nous allons curetter une cavité oblongue d'environ 1.5 centimètre de longueur et d'un centimètre de profondeur, dans laquelle on trouve un tissu osseux scléreux et, au fond, une substance jaunâtre. Malheureusement ce n'est qu'à ce moment de l'intervention, que nous avons songé à faire examiner par l'anatomo-pathologiste le tissu lésé. La cavité est comblée par du tissu musculaire pédiculé, la guérison se fait dans les délais normaux. La malade laisse l'hôpital le 5 octobre. La plaie est guérie mais le genou reste douloureux.

Voici, à notre grande surprise, le rapport du Dr Berger : « La majeure partie des petits fragments sont constitués par du tissu collagène lamellaire dense qui présente sur un endroit un début de transformation osseuse. Une seule petite râclure contient quelques travées de tissu chondroïde en voie d'ossification, au contact desquelles il y a de très rares myéloplaxes et des plages de cellules fusiformes qui semblent correspondre à du tissu médullaire.

« Une partie de ces cellules fusiformes se tuméfient et se chargent de fines gouttelettes graisseuses et prennent ainsi l'aspect typique de lipophages ou de cellules xanthomateuses. Quelques-unes contiennent des granulations grossières d'hémosidérine. Un diagnostic précis est presque impossible en raison de l'exiguité des fragments et de leur dissociation, mais on peut affirmer qu'il n'y a aucune trace d'abcès. L'aspect décrit correspond plutôt à un état de xanthomatose de la moelle osseuse. »

Nous demandons à revoir la malade pour compléter les examens. La stéréoradiographie du crâne montre :

1° Une large perte de substance au niveau de la région postéro-latérale du rocher droit ;

2° Un épaissement de la partie postéro-supérieure droite de la voûte, avec perte de substance intéressant la table externe et même le diploé.

La cholestérinémie est de 1.57% gramme, ce qui est normal. Il nous a été tout à fait impossible, *par refus de la malade*, de faire faire la recherche des phosphatases, de la calcémie, de la glycémie pour bien éliminer le Recklinghausen ainsi que le diabète insipide qui se rencontre souvent dans la maladie de Schüller-Christian.

La recherche des albumoses de Bruce-Jones a été négative. L'examen complet des urines n'a rien révélé.

Notre malade ne présente donc pas tous les symptômes classiques de la maladie de Schüller-Christian : pas de diabète insipide, du moins cliniquement ; pas d'exophtalmie, pas d'infantilisme, mais simplement des lésions crâniennes et squelettiques.

Le granulome lipoïdique des os se caractérise par la prolifération dans le squelette d'un tissu granulomateux parsemé d'îlots de cellules remplies d'esters de la cholestérine. Il a son siège d'élection dans les os du crâne et c'est alors qu'apparaît la triade symptomatique mentionnée plus haut. Mais de temps en temps, on rencontre des malades porteurs de granulomes lipoïdiques des os longs sans localisation cranéo-hypophysaire. Alors le diagnostic le plus souvent posé est celui de maladie de Recklinghausen ou ostéite fibreuse généralisée.

Cette erreur sera évitée si l'on se souvient que dans les granulomes lipoïdiques des os :

1° Les lésions n'envahissent jamais tout le squelette ;

2° Les caractères biochimiques de la maladie de Recklinghausen font défaut de même que les fortes douleurs osseuses. Pas d'hypercalcémie, ni d'élévation du taux des phosphatases dans le sang.

C'est l'anatomie-pathologique, les rayons X et le laboratoire qui posent le diagnostic. Tel est bien le cas de notre jeune fille.

Le pronostic est souvent grave. D'après Sosman, sur les 45 cas décrits en 1932, un tiers sont morts. Cependant il est certain que la

guérison est possible étant donné que les lésions osseuses peuvent disparaître spontanément. Les irradiations aux rayons X ont paru parfois favoriser la guérison de même que le radium. D'après Sosman encore, de nouvelles lésions peuvent apparaître dans le voisinage immédiat de la région irradiée. Enfin ce pourrait être l'amorce d'une maladie de Paget dans un âge avancé.

La xanthomatose osseuse, ou mieux, la granulomatose lipoïdique des os, étant au point de vue histo-pathologique une hyperplasie graisseuse du système réticulo-endothélial, se rencontrera par suite dans l'organisme humain là où se trouve le tissu réticulo-endothélial, en particulier au niveau des os membraneux, de la moelle osseuse et de certains viscères.

La radiographie jouera donc un rôle considérable dans le dépistage de cette maladie, dont le diagnostic précis sera confirmé conjointement par l'histo-pathologie et la radiologie.

La granulomatose lipoïdique des os prend le nom xanthomatose lorsqu'elle se manifeste sur le squelette, sans qu'il y ait participation cranio-hypophysaire.

Mais on parle de syndrome de Christian-Schüller, si le crâne est intéressé et s'il y a, par suite, une réaction intéressant le crâne et l'hypophyse, se manifestant cliniquement, comme nous l'avons signalé plus haut, par l'exophtalmie et le diabète insipide.

L'aspect radiographique de l'os atteint de granulomatose lipoïdique n'est pas précisément caractéristique de la maladie, mais peut simplement et doit nous y faire penser, ne permettant qu'un diagnostic hypothétique et non un diagnostic positif et indiscutable.

D'une façon générale, nous apercevons du côté de la médullaire de l'os une image lacunaire, ayant tendance à s'agrandir vers l'extérieur, par ostéolyse progressive du cortex.

Si la lésion n'intéresse que les os du squelette sans participation crânienne, si elle est unique et si son évolution est lente et insidieuse, il pourra s'établir à son pourtour une réaction de fibrose et le radiologiste ne pourra faire plus que d'émettre les hypothèses suivantes : granulo-

matose lipoïdique, fibromatose osseuse localisée ou ostéomyélite chronique localisée du type Brodie. Si par ailleurs la lésion est multiple, l'image radiologique pourra prendre l'aspect kystique et même polykystique à certains endroits, et il faudra alors penser à deux maladies : la granulomatose osseuse et la fibromatose généralisée. Mais la fibromatose généralisée, ou maladie osseuse de Recklinghausen pourra être éliminée, si la radiographie montre, par ailleurs, que le cortex des os longs est normal en dehors du siège de la lésion.

Si en plus de lésions situées sur un ou plusieurs os du reste du squelette, le crâne présente des images lacunaires, le diagnostic devient facile. Le radiologiste a alors le droit d'être plus affirmatif et d'émettre la probabilité de la maladie de Christian-Schüller. Au niveau de la voûte crânienne, la multiplicité des images lacunaires nous donnera souvent le crâne ayant l'aspect dit « d'une carte géographique ». La base du crâne, les rochers, les orbites, les ailes du sphénoïde peuvent aussi être intéressés et présenter des plages d'ostéolyse.

Voilà à peu près les caractéristiques de cette maladie osseuse du point de vue radiographique.

Rappelons en terminant que c'est une maladie grave, dont le pronostic est sombre. Il n'existe pas de thérapeutique efficace. Les succès que l'on a pu attribuer dans cette maladie à la roentgenthérapie sont plutôt imputables, à notre avis, à une rémission spontanée et temporaire du processus pathologique au niveau de la lésion traitée. Malheureusement nous n'avons pas eu l'occasion de traiter par l'irradiation la malade dont nous avons rapporté l'observation, mais peut-être cette abstention nous permettra-t-elle de confirmer notre opinion qu'il n'existe pas encore de thérapeutique efficace dans cette maladie.

BIBLIOGRAPHIE

- Prof. I. SNAPPER. Maladies osseuses.
Peter KERLEY. Recent Advances in Radiology.
BRAILSFORD. Radiology of Bones.
-

ANALYSES

VILLARET, Maurice, JUSTIN-BESANÇON, L., RUBENS-DUVAL, Alain, et BARBIER, P. **Les troubles du métabolisme glucidique au cours des azotémies.** (La fonction antitoxique du foie dans l'urémie expérimentale). *Annales de Médecine*, **45** : 3 ; 161, 1939.

Les études expérimentales et cliniques ont démontré, depuis quelques années, qu'il existait des troubles du métabolisme glucidique au cours des azotémies.

Les notions acquises peuvent se résumer ainsi :

1° Hyperglycémie au début de l'urémie, retour progressif à normale, puis fléchissement assez rapide de la glycémie qui tombe assez souvent au-dessous du taux normal ;

2° Le sucre protéidique qui « représente la forme circulante des réserves protéido-glucidiques tissulaires » s'élève constamment au cours de l'urémie. Cette élévation est surtout considérable à la période terminale de l'urémie, alors que la glycémie est basse.

Ces variations de la *glycémie libre* et de la *glycémie protéidique* coïncident avec une diminution rapide et très marquée de toutes les réserves glucidiques.

L'hyperglycémie initiale de l'urémie s'explique par ce fait que, au début, l'intoxication azotée provoque une hypertrophie et une congestion du foie relevant d'une suractivité fonctionnelle de la glande. Plus les réserves glucidiques sont abondantes, plus l'hyperglycémie sera durable.

À la longue, l'intoxication azotée détermine une dégénérescence du foie. L'insuffisance hépatique s'installe peu à peu ; et, le foie ne pou-

vant plus assurer la resynthèse du glycogène et du glucose, les réserves glycogéniques s'épuisent et la *glycémie libre* s'abaisse.

On peut donc dire que les troubles de la glycémie observés au cours de l'urémie sont en rapport avec la suractivité de la fonction antitoxique du foie.

L'élévation de la *glycémie protéidique* est provoquée par l'exagération du processus protéidolytique et la mobilisation consécutive des réserves protéido-glucidiques des tissus. Le sucre protéidique s'accumule constamment dans le sang.

C'est dans les néphrites chroniques que ces troubles de la glycémie ont surtout été observés. On note généralement une *hyperglycémie libre* très modérée (1 gr. 20‰ à 1 gr. 60‰) sans glucosurie et une hyperglycémie protéidique variable (de 1 gr. 20‰ à 2 grs et plus).

Dans les néphrites aiguës et certaines hépato-néphrites, on voit une élévation rapide et importante de la glycémie libre et de la glycémie protéidique avec retour au taux normal lorsque l'azotémie redevient normale.

Cette hyperglycémie s'observe aussi au cours de l'hypertension artérielle et de la néphrose lipoïdique.

Dans les azotémies extra-rénales (choc traumatique, maladie post-opératoire, brûlures étendues) on a constaté les mêmes troubles des glucides.

Henri MARCOUX.

René-Maurice TECON (Lausanne). **Les hyperbilirubinémies héréditaires : la Cholémie familiale et l'ictère hémolytique.**
Archives des Maladies de l'Appareil Digestif et des Maladies de la Nutrition, tome 28, n° 6, (juin) 1938, page 567.

Dans la première partie de son article l'auteur passe en revue les conceptions des divers auteurs sur la question : les uns, unicistes, ne font pas de distinction nette entre la cholémie familiale et l'ictère hémolytique, il s'agit d'un vaste syndrome où il existe des groupes et des espèces entre lesquelles il n'y a que des variations symptomatologiques ; les autres, d'opinion hésitante, restent dans l'incertitude de savoir si

les deux groupes d'exemples cliniques peuvent être considérés comme des variétés quantitatives d'un seul et même état pathologique ou bien s'il s'agit de deux états essentiellement différents ; enfin, les derniers, les dualistes, établissent une distinction nette entre l'ictère hémolytique héréditaire et la cholémie familiale. Cette dernière opinion est adoptée par l'auteur. Les modalités thermiques, les variations du volume du foie et de la rate, les réactions cutanées, la composition des urines, l'analyse des selles, l'étude du sérum sanguin, de la fragilité globulaire, le taux de la cholestérinémie, les caractères hématologiques, les examens anatomo-pathologiques, etc., ne semblent pas fournir de données suffisantes pour établir nettement le diagnostic différentiel. L'évolution de la maladie, les renseignements familiaux, les antécédents personnels ont beaucoup plus d'importance. Ces deux maladies ayant un caractère familial, on doit trouver chez les ascendants et des descendants une maladie de même type ; c'est sur ce point qu'est basé le diagnostic différentiel. Le pronostic n'est pas le même dans les deux affections : assez favorable chez le cholémique familial qui n'aura pas à craindre les déglobulisations brutales ; il est plus réservé chez l'ictérique hémolytique qui est exposé aux crises de cholélithiases et à l'anémie grave entraînant une déchéance profonde de l'organisme. Chez le cholémique familial le thérapeutique se réduira à l'édiction d'un régime diététique approprié et à l'administration de cholagogues et des cholérétiques laxatifs. Chez l'ictérique hémolytique les préparations de foie, de fer, d'arsenic sont à peu près dénuées d'efficacité ; jusqu'à date, seule la splénectomie a pu donner certains effets. Peut-être la radiothérapie sera-t-elle aussi efficace et moins dangereuse, ainsi qu'en témoignent quelques résultats ?

Honoré NADEAU.

A. GRIMBERG. **La Transfusion continue, goutte à goutte.**

Presse Médicale : 76, (11 octobre), 1939, p. 1399.

La transfusion continue, goutte à goutte, est une opération par laquelle on introduit dans le courant sanguin du malade une masse considérable de sang (plus de 6 litres) avec une lenteur extrême (100 c.c. à l'heure).

Le but de la transfusion continue est de relever le taux de l'hémoglobine au voisinage de la normale chez le malade anémié. Les transfusions de 500 c.c. telles que pratiquées actuellement sont totalement insuffisantes ; elles n'élèvent le taux d'hémoglobine que de 9 à 10 pour 100. Le sang représente 1/11 du poids du corps. Ainsi un sujet pesant 66 kg., ayant donc 6 litres de sang, si son hémoglobine est à 25%, la transfusion devra comporter 4 litres .5 de sang et devra être faite en 45 heures. Pour un bébé de 3,500 kg., 45 c.c. de sang équivalent à une transfusion de 1 litre chez un adulte.

Pour certains auteurs la transfusion lente s'applique seulement au traitement de l'anémie de quelque nature qu'elle soit. L'application de cette méthode aux patients présentant un taux d'hémoglobine normal pourrait être dangereuse. D'autres l'ont employée avec succès chez de grands brûlés polyglobuliques. Cette technique offre une sécurité absolue et peut être employée avec avantage chez les malades présentant des réactions post-transfusionnelles.

La cueillette et la conservation du sang sont les mêmes que dans la transfusion ordinaire.

Le débit de la transfusion goutte à goutte doit être d'environ 100 c.c. à l'heure. Au cours de la transfusion le sang doit être maintenu à une température voisine de celle du corps ; il doit être agité continuellement afin de maintenir la suspension des globules (envoi au fond du récipient de bulles d'oxygène qui ont l'avantage d'oxygéner le sang avant son injection) ; de plus, il doit être filtré (toile métallique) pour retenir les caillots qui auraient pu se former au cours de la cueillette.

Comme anticoagulants on peut employer soit le sérum H. T., soit le citrate de soude (3%), soit l'héparine. Cette dernière substance se montre supérieure au citrate de soude ; elle provoque de la polynucléose et conserve l'alexine rapidement détruite par le citrate de soude ; de plus, elle peut être injectée en assez grande quantité sans aucun inconvénient.

En terminant les auteurs insistent sur les effets merveilleux de la transfusion goutte à goutte, spécialement chez les malades déficients.

Honoré NADEAU.



*Page(s) manquante(s)
ou non-numérisée(s)*

Veillez vous informer auprès du personnel de BAnQ
en utilisant le formulaire de référence à distance, qui se trouve en ligne :

https://www.banq.qc.ca/formulaires/formulaire_reference/index.html

ou par téléphone **1-800-363-9028**

**Bibliothèque
et Archives
nationales**

Québec 