

# Évaluation des techniques de détection de la rupture des implants mammaires

AGENCE D'ÉVALUATION DES TECHNOLOGIES  
ET DES MODES D'INTERVENTION EN SANTÉ

# Évaluation des techniques de détection de la rupture des implants mammaires

Rapport préparé pour l'AETMIS  
par Alicia Framarin

Juillet 2002

---

Le contenu de cette publication a été rédigé et édité par  
l'Agence d'évaluation des technologies et des modes d'intervention en santé (AETMIS).  
Ce document est également offert en format PDF sur le site Web de l'Agence.

Pour se renseigner sur cette publication ou  
sur toute autre activité de l'AETMIS, s'adresser à :

Agence d'évaluation des technologies et  
des modes d'intervention en santé (AETMIS)  
2021, avenue Union, bureau 1040  
Montréal (Québec) H3A 2S9

Téléphone : (514) 873-2563  
Télécopieur : (514) 873-1369  
Courriel : [aetmis@aetmis.gouv.qc.ca](mailto:aetmis@aetmis.gouv.qc.ca)  
<http://www.aetmis.gouv.qc.ca>

Comment citer ce document :

Agence d'évaluation des technologies et des modes d'intervention en santé (AETMIS).  
Évaluation des techniques de détection de la rupture des implants mammaires.  
Rapport préparé par Alicia Framarin. (AETMIS 02-02 RF).  
Montréal : AETMIS, 2002, xx-48 p.

Cette publication a été produite par :  
Les Publications du Québec  
1500 D, boul. Jean-Talon Nord  
Sainte-Foy (Québec) G1N 2E5

Dépôt légal  
Bibliothèque nationale du Québec, 2002  
Bibliothèque nationale du Canada, 2002  
ISBN 2-550-39380-5

© Gouvernement du Québec, 2002

La reproduction totale ou partielle de ce document est autorisée, à condition que la source soit mentionnée.

---

## LA MISSION

L'Agence d'évaluation des technologies et des modes d'intervention en santé (AETMIS) a pour mission de contribuer à améliorer le système de santé québécois et de participer à la mise en œuvre de la politique scientifique du gouvernement du Québec. Pour ce faire, l'Agence conseille et appuie la ministre de la Recherche, de la Science et de la Technologie ainsi que les décideurs du système de santé en matière d'évaluation des services et des technologies de la santé. L'Agence émet des avis basés sur des rapports scientifiques évaluant l'introduction, la diffusion et l'utilisation des technologies de la santé, incluant les aides techniques pour personnes handicapées, ainsi que les modalités de dispensation et d'organisation des services. Les évaluations tiennent compte de multiples facteurs dont l'efficacité, la sécurité et l'efficience ainsi que les impacts éthiques, sociaux, organisationnels et économiques.

---

### La Direction

**Dr Renaldo N. Battista**

président du Conseil et directeur général,  
médecin épidémiologue, Université McGill,  
Montréal

**Dr Véronique Déry**

médecin spécialiste en santé publique, directrice  
scientifique

**M. Jean-Marie R. Lance**

économiste, conseiller scientifique principal

---

### Le Conseil

**Dr Jeffrey Barkun**

professeur agrégé, Département de chirurgie,  
Faculté de médecine, Université McGill et  
chirurgien, Hôpital Royal Victoria, CUSM,  
Montréal

**Dr Marie-Dominique Beaulieu**

médecin en médecine familiale, titulaire de la  
Chaire Docteur Sadok Besrouer en médecine  
familiale, CHUM, et chercheur, Unité de  
recherche évaluative, Pavillon Notre-Dame,  
CHUM, Montréal

**Dr Suzanne Claveau**

médecin en microbiologie-infectiologie, Pavillon  
L'Hôtel-Dieu de Québec, CHUQ, Québec

**M. Roger Jacob**

ingénieur biomédical, directeur principal,  
Technologie et soutien immobilier, Société  
d'implantation du Centre hospitalier de  
l'Université de Montréal (SICHUM), Montréal

**M<sup>me</sup> Denise Leclerc**

pharmacienne, vice-présidente du conseil  
d'administration du CHUM, Montréal

**M<sup>me</sup> Louise Montreuil**

directrice générale adjointe, Direction générale  
des services à la population, ministère de la  
Santé et des Services sociaux, Québec

**Dr Jean-Marie Moutquin**

médecin spécialiste en gynéco-obstétrique,  
directeur général, Centre de recherche, CHUS,  
Sherbrooke

**Dr Réginald Nadeau**

médecin spécialiste en cardiologie,  
Hôpital du Sacré-Coeur, Montréal

**M. Guy Rocher**

sociologue, professeur titulaire, Département de  
sociologie, et chercheur, Centre de recherche en  
droit public, Université de Montréal, Montréal

**M. Lee Soderstrom**

économiste, professeur, Département des sciences  
économiques, Université McGill, Montréal



---

# AVANT-PROPOS

## ÉVALUATION DES TECHNIQUES DE DÉTECTION DE LA RUPTURE DES IMPLANTS MAMMAIRES

Au cours des dernières années, l'innocuité des implants mammaires remplis de gel de silicone a suscité beaucoup d'inquiétude chez les femmes. En effet, des rapports d'études ont incité à établir un lien entre le port de tels implants et l'apparition de complications locales et générales; cet éventuel risque pour la santé a mené à l'arrêt de commercialisation de ce type d'implants, même si la toxicité du silicone n'a pas été étayée par les données scientifiques. La complication locale la plus fréquente est la rupture de l'enveloppe de l'implant, qui entraîne un contact entre le silicone et l'organisme ainsi qu'une altération esthétique.

Plusieurs techniques d'imagerie permettent de déceler la rupture des implants mammaires, mais leur efficacité, leur coût et leur accessibilité varient grandement. Dans ce contexte, le ministre de la Santé et des Services sociaux du Québec a demandé à l'Agence d'évaluation des technologies et des modes d'intervention en santé (AETMIS) d'évaluer l'efficacité de la mammographie dans la détection de la rupture d'implants mammaires et les risques éventuellement liés à cette technique, afin d'établir si ces risques justifient le recours à une autre méthode comme l'imagerie par résonance magnétique (IRM).

L'AETMIS a examiné en détail plusieurs rapports récents sur la détection de la rupture d'implants mammaires et a complété cet examen par l'analyse des études publiées après la parution de ces rapports. À l'instar d'autres organismes d'évaluation, l'AETMIS constate que l'état des connaissances actuelles ne justifie pas la mise sur pied d'un programme de dépistage de la rupture d'implant mammaire. De plus, les données scientifiques ne permettent pas de prouver que la compression du sein nécessaire à la mammographie constitue une cause de rupture d'implant, bien qu'elle puisse tout au plus aggraver une défectuosité acquise ou existante.

Pour formuler des recommandations quant à la détection de rupture des implants, il faut évaluer d'une part l'efficacité des techniques d'imagerie habituellement proposées, soit la mammographie, l'échographie et l'IRM, l'accessibilité et le coût de ces techniques et, d'autre part, établir l'absence d'effets toxiques dus au silicone. À la lumière de ces critères, l'AETMIS recommande que l'examen mammographique suivi d'une échographie du sein constitue la stratégie de première intention dans tous les cas où l'on soupçonne l'implant d'être rompu à l'examen clinique. L'IRM doit être réservée à tous les cas où les résultats de ces deux techniques sont équivoques ou douteux, ou quand les résultats des examens clinique et radiologique sont discordants.

En diffusant cet avis, l'AETMIS souhaite apporter un éclairage optimal aux décideurs visés par ce problème dans le réseau québécois de la santé.

**Renaldo N. Battista**  
Président-directeur général

---

## REMERCIEMENTS

Ce rapport a été préparé à la demande de l'Agence d'évaluation des technologies et des modes d'intervention en santé (AETMIS) par **M<sup>me</sup> Alicia Framarin**, M.D., chercheuse consultante. L'Agence souhaite également souligner la contribution de **M<sup>me</sup> Huguette Gélinas**, agente de recherche, qui a préparé la première version du document. Nous les remercions vivement pour le travail accompli.

L'Agence exprime également sa reconnaissance au **Dr Michel Rossignol**, chercheur consultant de l'AETMIS et médecin-conseil à la Direction de santé publique de Montréal-Centre, qui a lu et commenté le projet de rapport. L'Agence tient aussi à souligner la contribution de **M<sup>me</sup> Myriam Gagnon**, M.A. Tra, trad. a., pour son travail de révision linguistique.

Enfin, l'Agence remercie les lecteurs externes pour leurs précieux commentaires.

**Dr Belinda Curpen**

Radiologiste, Léger & Associés, Radiologistes, Montréal (Québec)

**Dr Sabine de Géry**

Radiologiste, Service de radiologie, Hôpital Saint-Louis, Paris (France)

**Dr Nathalie Duchesne**

Radiologiste, Clinique radiologique Audet et Centre hospitalier universitaire de Québec - Pavillon Saint-Sacrement, Québec (Québec)

**Dr Louise Duranceau**

Chirurgienne plasticienne, Montréal (Québec)

**Dr Alphonse Roy**

Chirurgien plasticien, Centre médical Berger, Québec (Québec)

---

# RÉSUMÉ

## Introduction

Les implants mammaires servent à la reconstruction du sein consécutive à une mastectomie ou à un accident, à la correction de malformations congénitales telles que l'aplasie, l'hypoplasie ou l'asymétrie mammaire, ou à l'augmentation mammaire à des fins esthétiques. Jusqu'en 1991, la plupart des implants mammaires se composaient d'une enveloppe de silicone solide contenant un gel de silicone. Bien que les données scientifiques n'étaient pas la toxicité du silicone, les risques sanitaires éventuellement liés au port des implants mammaires en silicone ont entraîné le retrait volontaire de ces produits du marché et l'adoption d'un moratoire sur leur utilisation au Canada et aux États-Unis. Ce moratoire adopté en janvier 1992 est toujours en vigueur.

Le port des implants en silicone a été lié à des complications locales et générales. La complication locale la plus fréquente est la rupture de l'enveloppe de l'implant : elle entraîne un contact entre le silicone et l'organisme ainsi que des altérations esthétiques. La rupture de l'implant mammaire peut être détectée par mammographie, échographie ou imagerie par résonance magnétique (IRM). Le présent rapport, qui fait suite à une demande du ministre de la Santé et des Services sociaux, a pour but d'évaluer l'efficacité de la mammographie dans la détection de la rupture des implants et les éventuels risques liés à cette technique, afin d'établir si ces risques justifient le recours à une autre méthode d'imagerie comme l'IRM.

## Méthodologie

Ce document constitue un examen des données scientifiques publiées et s'appuie particulièrement sur les conclusions de rapports publiés par les trois organismes suivants : l'Agence Nationale d'Accréditation et d'Évaluation en Santé, anciennement connue sous le nom d'Agence Nationale

pour le Développement de l'Évaluation Médicale (ANDEM), l'Independent Review Group (IRG) du Royaume-Uni et l'Institute of Medicine (IOM) des États-Unis. Le caractère récent de ces rapports, l'importance et la qualité des ressources consacrées à leur rédaction, l'exhaustivité des études examinées et la rigueur des analyses effectuées garantissent la validité des conclusions auxquelles ces organismes sont parvenus. Cet examen détaillé des rapports a été complété par l'analyse des études publiées entre janvier 1999 et août 2001. Enfin, la consultation d'intervenants dans le domaine de la santé a permis de documenter la pratique actuelle au Québec.

## Intégrité des implants mammaires

La rupture de l'implant désigne une déchirure de l'enveloppe causant l'extravasation du gel de silicone à l'intérieur de la capsule fibreuse (rupture intracapsulaire) ou dans les tissus environnants (rupture extracapsulaire). La rupture intracapsulaire, plus fréquente, est généralement asymptomatique, imperceptible à l'examen clinique et mammographique et n'entraîne pas de déformation du sein. L'indication d'exérèse de l'implant ne fait pas l'unanimité dans un tel cas. La rupture extracapsulaire, beaucoup plus rare, entraîne la diffusion du silicone dans les tissus mammaires ou à distance dans la cavité thoracique, les membres supérieurs ou la région pelvienne; elle occasionne la déformation du sein et une altération esthétique. Ce type de rupture constitue une indication d'exérèse.

La prévalence de la rupture dépend du type et du modèle d'implant, des caractéristiques physiques de l'implant, de la qualité de l'enveloppe et d'autres facteurs tels que le traumatisme, la compression exercée à la capsulotomie, l'usure et le vieillissement de l'implant. On a évoqué la compression du sein durant la mammographie parmi les

---

causes possibles de rupture. Toutefois, le lien entre la mammographie et la rupture de l'implant mammaire n'a pas été étayé par les données scientifiques. Par contre, la mammographie pourrait aggraver une déféctuosité préexistante ou faire dégénérer la rupture intracapsulaire en rupture extracapsulaire.

## **Implants mammaires et imagerie des seins**

### **Évaluation de l'intégrité des implants**

Les techniques diagnostiques évaluées dans ce rapport sont la mammographie, l'échographie et l'IRM. La recherche documentaire n'a repéré que des séries de cas dont le test de référence était la chirurgie et qui remplissaient des critères préétablis. Les séries sont de petite taille et incluent des femmes chez qui les implants ont été retirés pour diverses raisons, dont la présence de symptômes de rupture ou d'autres symptômes pouvant être imputables au port des implants, ou par choix personnel. La possibilité de comparer entre eux et d'interpréter les résultats de ces études est limitée car la distinction entre rupture, suintement et extravasation de silicone n'est pas toujours établie dans les études.

#### La mammographie

La mammographie est une technique d'examen radiologique relativement peu coûteuse et facilement accessible. Bon nombre de femmes d'âge varié, porteuses ou non d'implants mammaires, passent une mammographie dans le cadre du Programme québécois de dépistage du cancer du sein ou hors de ce cadre, à des fins diagnostiques. Cette technique est très sensible en ce qui a trait à la détection de la rupture extracapsulaire, qui constitue de 10 à 20 % de tous les cas de rupture, mais elle l'est très peu pour ce qui est des ruptures intracapsulaires, plus fréquentes et cliniquement silencieuses. Sa

spécificité étant de 97 %, la mammographie donne lieu à un faible taux de faux positifs et comporte un moins grand risque de recours inutile à l'exérèse. L'examen mammographique comporte un faible risque lié à l'exposition au rayonnement ionisant, surtout chez la jeune femme. Ce risque est toutefois minime grâce aux nouvelles techniques employées. La possibilité de rupture de l'implant par compression du sein n'a pas été prouvée et pourrait se produire lorsque les implants sont déjà défectueux.

#### L'échographie

L'échographie est une technique d'examen relativement peu coûteuse et facilement accessible, qui offre une sensibilité moyenne de 55 % (variant entre 25 et 100 % selon les études) et une spécificité de 77 % en moyenne (variant entre 50 et 92 % selon les études). L'examen échographique permet de mettre au jour la rupture tant intracapsulaire qu'extracapsulaire. La capacité de détection des ruptures dépend de l'expérience de l'opérateur et de la qualité technique de l'appareil utilisé. L'échographie ne comporte aucune forme d'irradiation, donc pas de risque connexe pour la femme.

#### L'imagerie par résonance magnétique

L'IRM est une technique d'examen sensible (77 % en moyenne) et spécifique (94 % en moyenne), qui permet de détecter les ruptures aussi bien intracapsulaires qu'extracapsulaires. Elle est cependant coûteuse et prend beaucoup de temps. La moins grande accessibilité des appareils et les longues listes d'attente qui découlent de cette situation sont d'importants obstacles à l'utilisation plus répandue de l'IRM. L'IRM exige l'emploi d'antennes-seins, qui sont des antennes de surface adaptées. Le recours à cette technique exploratoire est contre-indiqué chez la

---

porteuse de stimulateur cardiaque, d'agrafe pour anévrisme, d'autres corps étrangers métalliques et la femme claustrophobe.

### Choix des techniques

À la lumière des résultats présentés et suivant les recommandations de plusieurs organismes et auteurs, il n'y a pas lieu de recommander le dépistage systématique de la rupture d'implants mammaires. Dans certains cas, un examen clinique effectué par un médecin expérimenté peut suffire à établir la pertinence de retirer un implant défectueux. Le recours aux techniques de détection doit être limité aux cas de rupture présumée. La technique de choix doit être celle qui offre la meilleure sensibilité (pour ne pas laisser échapper les vrais cas de rupture) et la meilleure spécificité (pour éviter les faux positifs et des exérèses inutiles). D'autres facteurs entrent toutefois en compte, comme le coût de l'examen, l'accessibilité de la technologie dans la communauté, l'expérience des professionnels qui doivent réaliser et interpréter l'examen ainsi que les complications et les limites de la technique appliquée. Il importe également de faire remarquer le manque de consensus en ce qui a trait à l'indication d'exérèse en cas de rupture intracapsulaire et les conséquences esthétiques fâcheuses liées à l'exérèse de l'implant.

Compte tenu de tous ces éléments et de l'état actuel des connaissances quant à l'efficacité des techniques d'évaluation de l'intégrité des implants mammaires, la mammographie et l'échographie devraient être les premières techniques utilisées en présence de signes cliniques ou de présomption de rupture d'implant mammaire. L'IRM servirait à confirmer le diagnostic quand les résultats des deux examens précédents sont équivoques ou douteux, ou qu'ils ne concordent pas avec ceux de l'examen clinique.

## **Conclusions et recommandation**

À la lumière des données scientifiques analysées dans ce rapport, l'AETMIS tire les conclusions suivantes :

### **Conclusions**

- L'état actuel des connaissances révèle un manque de données scientifiques étayant la toxicité des implants mammaires en silicone et ses effets défavorables sur la santé des femmes. Dans ce contexte, la rupture des prothèses mammaires est une complication locale qui a des conséquences principalement esthétiques. Toutefois, si le silicone se révélait toxique pour la femme, la recherche devrait être axée sur le port même de la prothèse plutôt que sur sa rupture. En effet, il est reconnu que le silicone migre par suintement, même à partir de prothèses intactes, et que l'enveloppe de l'implant constitue une source d'exposition au silicone.
- Pour l'instant, les études publiées ne permettent pas de justifier explicitement la mise sur pied d'un programme de dépistage de la rupture des prothèses mammaires en l'absence de symptôme. En effet, la majorité de ces études ont porté sur des femmes chez qui la probabilité de rupture était élevée.
- Peu d'études ont porté sur le rôle de la mammographie dans la rupture iatrogène des implants. En présence d'implant mammaire, il faut pratiquer certaines manœuvres avant de prendre les clichés. La compression nécessaire à la mammographie pourrait aggraver une déficuosité préexistante ou faire dégénérer une rupture intracapsulaire en rupture extracapsulaire sans constituer la cause première de la rupture.

- 
- L'utilité de l'IRM semble tenir à l'amélioration de la détection de la rupture intracapsulaire. Or, celle-ci est généralement asymptomatique et l'indication d'exérèse ne fait pas l'unanimité.
  - Par ailleurs, l'IRM étant légèrement moins spécifique que la mammographie en ce qui a trait à la détection des ruptures extracapsulaires, son emploi pourrait donner lieu à l'exérèse de prothèses intactes. Or, les risques et les conséquences esthétiques fâcheuses que cette intervention entraîne pourraient être plus importants que ceux qui sont liés à la conservation de l'implant malgré une rupture intracapsulaire.
  - L'IRM est une technique coûteuse, et il faut attendre au moins un an pour y accéder au Québec. En contrepartie, la mammographie et l'échographie constituent des outils de dépistage accessibles et déjà utilisés par une grande majorité des femmes dans le cadre du Programme québécois du dépistage du cancer du sein ou hors de ce cadre, à des fins diagnostiques.

cas. Si l'un ou l'autre de ces examens met en évidence une rupture extracapsulaire, on procédera à l'exérèse de l'implant. Si les résultats de ces examens révèlent une rupture intracapsulaire, certaines femmes pourront choisir de garder leurs implants et de se prêter à un suivi clinique périodique. Enfin, si les résultats sont équivoques ou douteux, ou qu'ils ne concordent pas avec ceux de l'examen clinique, on recourra à l'IRM.

### **Recommandation**

- Compte tenu des renseignements sur l'efficacité et l'accessibilité des examens, l'AETMIS est d'avis qu'en présence d'une présomption clinique de rupture, il convient de calquer la conduite à tenir sur celle que détaille l'algorithme proposé par Samuels et ses collègues, et que l'IOM a reprise. L'examen mammographique suivi de l'échographie du sein reste la stratégie recommandée en première intention. Si les résultats des deux examens sont normaux, il est conseillé d'assurer le suivi clinique du

---

## GLOSSAIRE

**Adénopathie axillaire :**

inflammation aiguë ou chronique des ganglions lymphatiques situés dans le creux de l'aisselle. (Office de la langue française. Le grand dictionnaire terminologique, [En ligne]. <http://www.granddictionnaire.com/>)

**Adjuvant :**

préparation qui, administrée en même temps qu'un antigène, accroît la réponse immunitaire à celui-ci. (Office de la langue française. Le grand dictionnaire terminologique, [En ligne]. <http://www.granddictionnaire.com/>)

**Antenne-sein :**

(en anglais, *breast coil*) : Antenne de surface utilisée en imagerie par résonance magnétique du sein. Elle peut être double, permettant ainsi l'imagerie simultanée des deux seins.

**Capsule :**

membrane fibreuse constituée de tissu conjonctif dense entourant l'implant. Elle peut être souple ou dure et résistante. Elle peut présenter des calcifications visibles à la mammographie et à la tomodensitométrie [Gorczyca *et al.*, 1997; IOM, 2000].

**Capsulotomie :**

relâchement de la capsule périprothétique par des manœuvres externes (capsulotomie fermée) ou par une intervention chirurgicale (capsulotomie ouverte).

**Contracture capsulaire :**

contraction prolongée de la capsule qui entoure l'implant.

**Élastomère :**

polymère synthétique possédant les propriétés du caoutchouc naturel, telles qu'une grande extensibilité et capacité de reprise élastique. (Office de la langue française. Le grand dictionnaire terminologique, [En ligne]. <http://www.granddictionnaire.com/>)

**Enveloppe :**

membrane semi-perméable d'épaisseur variable qui contient le gel de silicone, tout en conférant au sein augmenté un aspect et un contour naturels. Elle est fabriquée en polymères de silicone, qui lui confèrent son élasticité [Gorczyca *et al.*, 1997].

---

**Étude de cohorte :**

étude menée sans groupe de comparaison et dans laquelle les sujets sont sélectionnés en fonction d'une ou de plusieurs caractéristiques ainsi que suivis dans le temps afin de mesurer les effets de ces caractéristiques. (Office de la langue française. Le grand dictionnaire terminologique, [En ligne]. <http://www.granddictionnaire.com/>)

**Exactitude :**

(en anglais, *accuracy*) somme des vrais positifs (VP) et des vrais négatifs (VN), divisée par le nombre total d'implants à l'étude. Formule :  $(VP+VN)/(VP+FP+VN+FN)$ .

**Exérèse :**

ablation chirurgicale d'un organe, d'une tumeur ou d'un corps étranger. (Office de la langue française. Le grand dictionnaire terminologique, [En ligne]. <http://www.granddictionnaire.com/>)

**Extravasation :**

épanchement d'un liquide hors des vaisseaux ou des réservoirs organiques qui le contiennent normalement. (Office de la langue française. Le grand dictionnaire terminologique, [En ligne]. <http://www.granddictionnaire.com/>)

**Parenchyme mammaire :**

tissu fonctionnel de la glande mammaire  
(<http://allserv.rug.ac.be/~rvdstich/eugloss/FR/lijsti.html>)

**Périprothétique :**

qui se situe autour de la prothèse.

**Prothétique :**

qui se rapporte à la prothèse, à son utilisation ou à son application. (Office de la langue française. Le grand dictionnaire terminologique, [En ligne]. <http://www.granddictionnaire.com/>)

**Rupture extracapsulaire :**

déchirure de l'enveloppe et de la capsule fibreuse entourant l'implant, avec extravasation du gel de silicone dans les tissus environnants [Gorczyca *et al.*, 1997].

**Rupture iatrogène :**

rupture de la prothèse provoquée par le médecin ou par le traitement médical. (<http://allserv.rug.ac.be/~rvdstich/eugloss/FR/lijsti.html>)

---

**Rupture intracapsulaire :**

déchirure de l'enveloppe de l'implant sans extravasation du gel de silicone dans les tissus environnants puisque le gel reste contenu à l'intérieur de la capsule fibreuse intacte [Gorczyca *et al.*, 1997].

**Sensibilité :**

proportion de vrais positifs (VP) chez les sujets malades. Formule :  $VP/(VP+FN)$ .

**Série de cas :**

étude descriptive sans groupe témoin.

**Silicone :**

nom générique des composés du silicium renfermant des atomes d'oxygène et des groupements organiques. Ces composés du silicium peuvent se présenter sous diverses formes : huiles, résines ou élastomères, par exemple. Parmi les dictionnaires consultés, le Larousse est le seul à établir une distinction dans le genre de ce terme selon qu'il désigne les composés du silicium (féminin) ou les produits fabriqués à partir de ces composés (masculin). (Office de la langue française. Le grand dictionnaire terminologique, [En ligne]. <http://www.granddictionnaire.com>)\*

**Spécificité :**

proportion de résultats vrais négatifs (VN) chez les sujets sains. Formule :  $VN/(VN+FP)$ .

**Suintement :**

(*gel bleed*) diffusion microscopique du silicone fluide (huile ou gel) à travers l'enveloppe intacte d'un implant rempli en gel de silicone. Le suintement ne constitue pas une rupture.

**Taux de faux négatifs :**

proportion de résultats négatifs (FN) du test chez les sujets malades. Formule :  $1-\text{sensibilité}$ .

**Taux de faux positifs :**

proportion de résultats positifs (FP) du test chez les sujets sains. Formule :  $1-\text{spécificité}$ .

**Valeur prédictive négative (VPN) :**

probabilité d'être sain si le résultat du test est négatif. Formule :  $VN/(VN+FN)$ .

**Valeur prédictive positive (VPP) :**

probabilité d'être malade si le résultat du test est positif. Formule :  $VP/(VP+FP)$ .

---

\* Dans le présent rapport, l'Agence a opté pour l'utilisation du genre masculin.

---

## LISTE D'ABRÉVIATIONS

ANDEM :	Agence Nationale pour le Développement de l'Évaluation Médicale, agence française qui est devenue l'Agence Nationale d'Accréditation et d'Évaluation en Santé (ANAES)
CC :	Contracture capsulaire
E :	Exactitude ( <i>accuracy</i> )
FDA :	<i>Food and Drug Administration</i> (États-Unis)
FSE :	<i>Fast spin echo</i> (séquence d'écho en spin rapide)
IC :	Intervalle de confiance
IOM :	<i>Institute of Medicine</i> (États-Unis)
IRG :	<i>Independent Review Group</i> (Royaume-Uni)
IRM :	Imagerie par résonance magnétique
MDA :	<i>Medical Devices Agency</i> (Royaume-Uni)
PQDCS :	Programme québécois de dépistage du cancer du sein
RAMQ :	Régie de l'assurance-maladie du Québec (Québec, Canada)
RR :	Risque relatif
Se :	Sensibilité
Sp :	Spécificité
VN :	Vrai négatif
VP :	Vrai positif
VPN :	Valeur prédictive négative
VPP :	Valeur prédictive positive

---

# TABLE DES MATIÈRES

<b>AVANT-PROPOS</b> .....	<b>V</b>
<b>REMERCIEMENTS</b> .....	<b>VI</b>
<b>RÉSUMÉ</b> .....	<b>VII</b>
<b>GLOSSAIRE</b> .....	<b>XI</b>
<b>LISTE D'ABRÉVIATIONS</b> .....	<b>XIV</b>
<b>LISTE DES TABLEAUX</b> .....	<b>XVIII</b>
<b>PROLÉGOMÈNES</b> .....	<b>XIX</b>
<b>1 INTRODUCTION</b> .....	<b>1</b>
<b>2 MÉTHODOLOGIE</b> .....	<b>3</b>
<b>3 TYPES D'IMPLANTS MAMMAIRES</b> .....	<b>4</b>
<b>4 INTÉGRITÉ DES IMPLANTS MAMMAIRES</b> .....	<b>6</b>
4.1 Types de rupture .....	6
4.2 Prévalence et causes probables de la rupture .....	6

<b>5</b>	<b>IMPLANTS MAMMAIRES ET IMAGERIE DES SEINS</b>	<b>9</b>
5.1	Évaluation de l'intégrité des implants	9
5.1.1	La mammographie	9
5.1.2	L'échographie	13
5.1.3	L'imagerie par résonance magnétique	15
5.1.4	Comparaison des trois techniques	18
5.2	Le diagnostic du cancer du sein en présence d'implants mammaires	21
<b>6</b>	<b>TOXICITÉ DU SILICONE</b>	<b>23</b>
<b>7</b>	<b>POSITION DE DIVERSES INSTITUTIONS RELATIVEMENT À LA DÉTECTION DE LA RUPTURE DES IMPLANTS MAMMAIRES EN GEL DE SILICONE</b>	<b>26</b>
<b>8</b>	<b>ÉTAT DE SITUATION QUANT AUX IMPLANTS MAMMAIRES EN GEL DE SILICONE AU QUÉBEC</b>	<b>27</b>
8.1	Contexte juridique et réglementaire	27
8.2	Étendue de la pratique	27
8.3	Description de la pratique	28
<b>9</b>	<b>DISCUSSION</b>	<b>29</b>
<b>10</b>	<b>CONCLUSIONS ET RECOMMANDATION</b>	<b>31</b>
	<b>ANNEXE A</b>	<b>34</b>
	<b>ANNEXE B</b>	<b>36</b>

---

<b>ANNEXE C</b> .....	<b>.40</b>
<b>ANNEXE D</b> .....	<b>.41</b>
<b>ANNEXE E</b> .....	<b>.42</b>
<b>RÉFÉRENCES</b> .....	<b>.43</b>

---

## LISTE DES TABLEAUX

<b>Tableau 1</b>	
Sensibilité, spécificité et exactitude de la mammographie dans la détection de la rupture prothétique . . . . .	11
<b>Tableau 2</b>	
Tableau récapitulatif sur la mammographie dans le cadre de l'évaluation de l'intégrité des implants mammaires : avantages et limites du test . . . . .	12
<b>Tableau 3</b>	
Sensibilité, spécificité et exactitude de l'échographie dans la détection de la rupture prothétique . . . . .	14
<b>Tableau 4</b>	
Tableau récapitulatif sur l'échographie dans le cadre de l'évaluation de l'intégrité des implants mammaires : avantages et limites du test . . . . .	15
<b>Tableau 5</b>	
Sensibilité, spécificité et exactitude de l'IRM dans la détection de la rupture prothétique . . . . .	16
<b>Tableau 6</b>	
Tableau récapitulatif sur l'IRM dans le cadre de l'évaluation de l'intégrité des implants mammaires : avantages et limites du test . . . . .	18
<b>Tableau 7</b>	
Sensibilité, spécificité et valeurs prédictives positive et négative des trois techniques de détection de la rupture d'implants mammaires. . . . .	20

---

## PROLÉGOMÈNES

### Évaluation de la validité d'un test<sup>1</sup>

Cette section de prolégomènes — ou notions préliminaires — vise à exposer quelques éléments essentiels à la compréhension du présent rapport. On y décrit la méthode d'évaluation de la validité interne du test, c'est-à-dire de la capacité de détecter ou confirmer une maladie ou un autre état indésirable grâce à ce test. Dans ce cas-ci, l'objet du test est la rupture d'un implant mammaire.

	Implant		Total
	rompu	intact	
Résultat du test			
+	VP	FP	VP+FP
-	FN	VN	FN+VN
Total	VP+FN	VN+FP	VP+FP+VN+FN

VP : résultat vraiment positif (l'implant est rompu et le résultat du test est positif)

FP : résultat faussement positif (l'implant est intact et le résultat du test est positif)

FN : résultat faussement négatif (l'implant est rompu et le résultat du test est négatif)

VN : résultat vraiment négatif (l'implant est intact et le résultat du test est négatif)

- **Sensibilité** :  $\frac{VP}{VP + FN} \times 100$

La *sensibilité* du test correspond à la proportion des implants réellement rompus et pour lesquels le résultat du test a été positif.

- **Spécificité** :  $\frac{VN}{VN + FP} \times 100$

La *spécificité* du test correspond à la proportion des implants intacts et pour lesquels le résultat du test a été négatif. Son complément, *1-spécificité*, correspond à *la proportion de résultats faux positifs*. Dans le présent rapport, le complément de la spécificité permet d'évaluer le nombre d'implants intacts qui seront considérés rompus et est appelé *taux de faux positifs*.

---

1. La référence de cette section est [Jenicek, 1995].

- 
- **Valeur prédictive positive (VPP):**  $\frac{VP}{VP + FP} \times 100$

La *valeur prédictive positive* d'un test désigne la probabilité d'être réellement atteint de l'état indésirable alors que le résultat du test est positif. Dans le contexte du présent rapport, cette valeur correspond à la proportion d'implants rompus pour lesquels le résultat du test a été positif.

- **Valeur prédictive négative (VPN):**  $\frac{VN}{VN + FN} \times 100$

La *valeur prédictive négative* d'un test désigne la probabilité de ne pas être atteint de l'état indésirable alors que le résultat du test est négatif. Dans le présent rapport, cette valeur correspond à la proportion d'implants intacts pour lesquels le résultat du test a été négatif.

- **Exactitude (E):**  $\frac{VP + VN}{VP + FP + VN + FN} \times 100$

L'*exactitude* correspond à la proportion des résultats véridiques, positifs ou négatifs, parmi tous les résultats obtenus.

## INTRODUCTION

La mise en place d'implants mammaires est devenue de plus en plus fréquente depuis le début des années 1960. Cette intervention chirurgicale répond aux deux grands besoins suivants : la reconstruction des seins à la suite de l'ablation d'un sein cancéreux, d'un accident ou d'une malformation congénitale (aplasie, hypoplasie ou asymétrie mammaire), ou l'augmentation du volume des seins pour des raisons esthétiques. Les implants ou prothèses mammaires peuvent être mis en place derrière la glande mammaire ou le muscle pectoral sous-jacent [Santé Canada, 1998]. Les termes implants et prothèses mammaires sont utilisés indistinctement dans ce rapport.

Jusqu'en 1991, la plupart des prothèses mammaires utilisées étaient fabriquées en gel de silicone recouvert d'une enveloppe en polydiméthylsiloxane. Bien que la toxicité du silicone n'ait pas été étayée par les données scientifiques, les inquiétudes suscitées par d'éventuels risques pour la santé ont entraîné le retrait volontaire de ces produits du marché en avril 1991 et l'adoption d'un moratoire sur l'utilisation de tout implant en silicone au Canada et aux États-Unis. Ce moratoire décrété en janvier 1992 est toujours en vigueur [Santé Canada, 1998].

Le port des implants mammaires à base de gel de silicone a été lié à des complications locales ou générales ainsi qu'à la détérioration générale de l'état de santé. Parmi les complications locales figurent la douleur, le suintement du gel de silicone, la rupture de la prothèse ou la contracture capsulaire. Les complications générales incluent le développement de certains types de cancer (carcinomes du sein ou d'autres organes, sarcomes, lymphomes, myélomes),

des maladies auto-immunes et des affections du tissu conjonctif (lupus, sclérodermie, polyarthrite rhumatoïde, syndrome de Gougerot-Sjögren) [ANDEM, 1996; Santé Canada, 1998].

Ces problèmes sont liés à la présence même de l'implant et à sa durée de vie, autrement dit, à la probabilité de rupture de l'enveloppe avec le temps et, partant, de contact entre le gel de silicone et l'organisme. On a proposé les techniques suivantes afin de confirmer ou d'infirmer la présomption de rupture de prothèse en silicone : la mammographie, l'échographie du sein, la tomодensitométrie et l'IRM. La compression du sein durant la mammographie a été évoquée parmi les causes possibles de rupture iatrogénique. Par ailleurs, il existe de plus en plus de données voulant que l'efficacité de cette technique à détecter certains types de rupture d'implant soit particulièrement limitée [Gorczyca *et al.*, 1997].

Le présent rapport fait suite à une demande adressée par le ministre de la Santé et des Services sociaux du Québec au Conseil d'évaluation des technologies de la santé, remplacé depuis le 28 juin 2000 par l'Agence d'évaluation des technologies et des modes d'intervention en santé. Ce document fait état de l'évaluation de l'efficacité des techniques mammographiques dans la détection de la rupture des implants et de l'écoulement du gel de silicone, de même que des risques éventuellement liés à la mammographie, en vue d'établir si ces risques justifient le recours à une autre technique d'imagerie comme l'IRM. Ses rédacteurs ont également tenu compte de l'actuelle conjoncture médico-légale et du climat d'incertitude quant à la validité des liens entre les maladies auto-immunes et la présence de gel de silicone en dehors de la prothèse mammaire.

---

La méthodologie qui sous-tend ce rapport est présentée au chapitre 2. Le chapitre 3 décrit brièvement les divers types d'implants mammaires. Le chapitre 4 aborde le problème de l'intégrité des implants mammaires, plus particulièrement les types et la fréquence des ruptures. L'efficacité, les avantages et les inconvénients des diverses techniques d'évaluation de l'intégrité des implants sont analysés au chapitre 5, qui traite également du diagnostic du cancer du sein chez la porteuse d'implants. Le chapitre 6 résume les connaissances actuelles sur la toxicité du silicone, tandis que le chapitre 7 offre un aperçu des positions des diverses institutions visées, au Canada et ailleurs, sur le diagnostic de la rupture prothétique. L'état de la situation au Québec, notamment le contexte réglementaire et juridique, l'étendue et la description de la pratique, est présenté au chapitre 8. Enfin, la discussion des résultats au chapitre 9 est suivie de conclusions et recommandations au chapitre 10.

## MÉTHODOLOGIE

En 1996, l'Agence Nationale d'Accréditation et d'Évaluation en Santé, anciennement connue sous le nom d'Agence Nationale pour le Développement de l'Évaluation Médicale (ANDEM), publiait un rapport d'évaluation des implants mammaires remplis de gel de silicone en France. Ce rapport comprend un examen systématique de la documentation traitant des moyens de diagnostiquer les complications mécaniques des implants [ANDEM, 1996]. Un groupe de chercheurs indépendants du Royaume-Uni (*Independent Review Group*, IRG) a examiné les données scientifiques existantes sur les implants mammaires en gel de silicone et présenté son rapport au *Department of Health* en 1998 [IRG, 1998].

En 1997, le Congrès des États-Unis demandait au *Department of Health and Human Services* de financer une étude exhaustive sur l'innocuité des implants mammaires en gel de silicone. Un comité multidisciplinaire relevant de l'*Institute of Medicine* (IOM) et composé de 13 membres a donc analysé plus de 3 400 publications de langue anglaise (quelque 2 300 articles publiés dans des périodiques révisés par les pairs et 1 100 documents tels que rapports techniques, livres, lettres, articles d'opinion, prises de position et résumés) portant sur les implants mammaires et produit un premier rapport. Ce rapport préliminaire a ensuite été présenté à 11 experts agissant à titre de lecteurs externes. La version finale de ce rapport a été publiée en juin 2000 par l'IOM. Ce document contient de nombreuses conclusions importantes au sujet de la rupture d'implants en gel de silicone [IOM, 2000]. Le caractère récent des trois rapports ainsi produits, l'importance et la qualité des ressources consacrées à leur rédaction, l'exhaustivité des études examinées et la rigueur des analyses effectuées garantissent la validité des conclusions auxquelles ces

organismes sont parvenus. C'est pourquoi les conclusions des rapports de l'ANDEM, de l'IRG et de l'IOM constituent le fondement essentiel de la présente évaluation.

Le rapport de l'IOM est le plus récent et inclut les données scientifiques publiées jusqu'en 1998. On a donc effectué la mise à jour des données publiées depuis lors (de janvier 1999 jusqu'à août 2001) en interrogeant les diverses bases de données (*Medline*, *Cochrane*, *Embase*, *Pascal* et *HSTAR*) à partir des mots clés suivants : « *breast* » associé avec « *implant* » ou « *implantable* » ou « *implantation* » ou « *implants* ». D'autres articles ont été repérés dans les listes de références de recensions et les listes de *Current Contents*. Cette information a été régulièrement mise à jour et complétée grâce à des recherches sur le World Wide Web. On a dépouillé tous les articles traitant de la détection de la rupture d'implants en silicone repérés dans les bases de données et ceux qui étaient cités dans les rapports de l'ANDEM et de l'IOM afin d'extraire l'information qui fait l'objet du présent rapport. La consultation d'intervenants en santé a permis de documenter divers aspects de l'état de la situation au Québec en ce qui a trait aux implants mammaires à base de gel de silicone.

Sauf indication contraire, lorsque les renseignements rapportés sont tirés du document de l'IOM [IOM, 2000], nous renvoyons le lecteur à ce document plutôt qu'à l'une ou l'autre des études particulières qui y sont citées et analysées.

## TYPES D'IMPLANTS MAMMAIRES

Les implants mammaires sont offerts dans une grande variété de formes, de volumes (de 80 à 1000 cm<sup>3</sup>) et de dimensions (diamètre de 7,5 à 16,8 cm et profil de 1,5 à 7,5 cm) [IOM, 2000]. Les États-Unis produisent plus de 240 modèles d'implants différents fabriqués avec divers matériaux. Middleton et McNamara ont publié une classification des implants mammaires, élaborée à partir de considérations historiques et d'images diagnostiques (IRM), dont voici la liste sommaire [Middleton et McNamara, 2000] :

- 1) gel de silicone, simple paroi;
- 2) gel de silicone, simple paroi ajustable permettant l'ajout d'une quantité variable de solution saline au moment de la mise en place de l'implant;
- 3) solution saline, dextran (solution glucosée) ou PVP (polyvinylpyrrolidone), simple paroi;
- 4) double paroi standard, gel de silicone dans la cavité centrale et solution saline dans la cavité périphérique;
- 5) double paroi, solution saline dans la cavité centrale, gel de silicone dans la cavité périphérique;
- 6) double paroi ajustable, gel de silicone dans les deux cavités, possibilité d'ajouter une quantité variable de solution saline dans la cavité centrale au moment de la mise en place;
- 7) double paroi, gel de silicone dans les deux cavités;
- 8) triple paroi, gel de silicone dans les cavités centrale et intermédiaire, solution saline dans la cavité périphérique.

Voici d'autres types d'implants beaucoup plus rares : implant Cavon en « *cast gel* » (littéralement, gel moulé) ou gel de silicone cohésif, sans paroi; individualisé, non standard; « *soft pectus* », implant de remplacement du muscle pectoral en élastomère de silicone solide; éponge non ajustable; éponge ajustable avec enveloppe en élastomère de silicone (couche de polyuréthane); éponge de polyuréthane remplie de solution saline ou de dextran; autres implants remplis de triglycérides ou d'autres substances non mentionnées précédemment.

La majorité des implants recensés par Middleton et McNamara sont en gel de silicone, à simple paroi (79,6 %) ou à double paroi standard, la cavité centrale des implants à double paroi étant remplie de gel de silicone et leur cavité périphérique, de solution saline (11,1 %); d'autres implants à simple paroi (6,2 %) sont remplis de solution saline, de dextran (solution glucosée) ou de PVP (polyvinylpyrrolidone) [Middleton et McNamara, 2000]. Les prothèses mammaires ont évolué avec les problèmes observés à l'usage. Le premier implant à enveloppe étanche mis sur le marché renfermait du gel de silicone et était fabriqué par la compagnie Dow-Corning. La première implantation a eu lieu en 1962. Avant cette date et depuis les années 1950, on injectait du silicone directement dans les seins des femmes. Quant au premier implant rempli de solution saline, il a été créé en 1965 par la compagnie Simaplast.

L'enveloppe recouverte d'une mousse de polyuréthane a connu une grande popularité. Mais, le polyuréthane subit une dégradation chimique en milieu physiologique et libère certains composés (2,4-toluènediamine [2,4-TDA] ou ses précurseurs) qui peuvent être cancérogènes chez l'animal,

---

quoique cet effet n'ait pas été mis en évidence chez l'homme. Des complications infectieuses lui ont été également attribuées. De plus, le revêtement de polyuréthane était opaque sur les mammographies et nuisait à la détection des ruptures par IRM. Ces implants ont été abandonnés en 1991. D'autres implants sont enveloppés d'un élastomère de silicone ayant une texture spéciale visant à réduire au minimum la contracture capsulaire. On a utilisé d'autres matériaux dans la fabrication des enveloppes des implants afin de réduire la diffusion des composés de silicone dans les tissus [IOM, 2000].

En ce qui concerne le contenu des implants, les plus populaires sont remplis de gel de silicone et de solution saline. Les implants en solution saline ont été abandonnés rapidement après leur mise sur le marché en 1965, à cause de leur tendance à se dégonfler et en raison de la consistance et de la texture plus naturelle des implants en silicone [ANDEM, 1996; Watson *et al.*, 1997]. En mai 2000, la *Food and Drug Administration* (FDA) approuvait la commercialisation de nouveaux implants remplis de solution saline et fabriqués par deux entreprises différentes, malgré que le port de ces implants ait été lié à des complications locales et générales semblables à celles qu'avait entraîné l'emploi d'implants en silicone [Zuckerman *et al.*, 2000]. Tous les autres implants de ce type sont considérés expérimentaux [FDA, 2000].

Les autres voies présentement explorées reposent essentiellement sur l'utilisation d'hydrogel et de triglycérides. L'hydrogel utilisé dans les implants mammaires se compose de polysaccharides apparentés à la cellulose, donc non biodégradables dans l'organisme. Les triglycérides sont des huiles végétales, de soja principalement, biodégradables

dans l'organisme [Watson *et al.*, 1997]. En juin 2000, l'homologue britannique de la FDA, la *Medical Devices Agency* (MDA), publiait des recommandations visant les femmes porteuses d'implants remplis d'huile de soja purifié (Trilucent®). En raison de nouvelles données faisant état d'un risque toxicologique, la MDA invitait ces femmes à consulter leur médecin en vue de l'exérèse des implants et leur déconseillait de devenir enceinte et d'allaiter tant qu'elles portaient ces implants [MDA, 2000].

## INTÉGRITÉ DES IMPLANTS MAMMAIRES

### 4.1 Types de rupture

La rupture prothétique désigne une déchirure de l'enveloppe de l'implant qui se traduit par l'extravasation du gel de silicone dans la capsule (rupture intracapsulaire) ou dans les tissus environnants (rupture extracapsulaire) [ANDEM, 1996]. La capsule est la couche fibreuse isolante qui se forme à la suite d'une réaction fibreuse ou inflammatoire de l'organisme à la présence de l'enveloppe de silicone qui recouvre l'implant. Cette capsule joue un double rôle important dans la rupture des implants mammaires. D'une part, sa contraction entraîne un syndrome douloureux qui peut être soulagé par capsulotomie externe : cette intervention consiste à comprimer la capsule contractée par des manœuvres externes afin de la briser. Ces manœuvres et la pression exercée peuvent causer la rupture prothétique. D'autre part, la capsule agit comme un isolant qui confine le silicone libre en cas de rupture prothétique intracapsulaire [ANDEM, 1996].

La perte d'intégrité de l'implant peut découler de la rupture complète de l'enveloppe, de la solution de continuité de l'enveloppe ou du suintement du contenu à travers une enveloppe intacte. Si la capsule est intacte, le silicone reste contenu et la rupture est généralement asymptomatique, imperceptible à l'examen clinique ou mammographique, sans qu'il y ait déformation du sein : il s'agit ici de rupture intracapsulaire. La FDA et la plupart des chirurgiens plasticiens recommandent d'extraire l'implant dans tout cas de rupture, intracapsulaire ou extracapsulaire, à cause du risque que la rupture intracapsulaire devienne extracapsulaire et de la possibilité de diffusion du silicone dans les tissus environnants [FDA, 2000]. En pratique, l'indication d'exérèse en présence de rupture intracapsulaire ne

fait pas l'unanimité, et ce type de rupture ne conduit pas nécessairement à l'exérèse chirurgicale, surtout si la patiente désire garder l'implant et accepte de recevoir un suivi plus régulier<sup>2</sup>. Selon une étude danoise, il n'y a pas de recommandation formelle à ce sujet et le débat se poursuit chez les spécialistes en chirurgie plastique [Hölmich *et al.*, 2001].

Si la capsule est altérée, le gel de silicone peut migrer dans les tissus mammaires ou des points éloignés dans la cavité thoracique, les membres supérieurs ou la région pelvienne. La migration du silicone à distance est une complication extrêmement rare. Cette rupture dite extracapsulaire constitue une indication d'exérèse chirurgicale. Les implants renfermant de la solution saline peuvent aussi se déchirer, mais cette solution physiologique est rapidement absorbée par les tissus sans entraîner de complications générales. Dans un tel cas, la complication locale est la déformation du sein, qui se manifeste par une altération esthétique [IOM, 2000].

Fait à remarquer, le suintement de silicone à travers une enveloppe intacte équivaut à une rupture de l'implant. En effet, la fuite du silicone à l'extérieur de l'enveloppe de l'implant entraînerait les mêmes complications que le bris de l'enveloppe.

### 4.2 Prévalence et causes probables de la rupture

À partir de son analyse des résultats de 29 études scientifiques, l'IOM rapporte des taux de rupture d'implants allant de 0,3 à 77%. Ces taux renvoient au pourcentage des femmes dont un ou deux implants se sont rompus ou au pourcentage de rupture de tous les implants mis en place. Toutes les méthodes de recension des données sur la fréquence de rupture des implants mammaires manquent de

2. Communication personnelle avec le Dr Duranceau, médecin spécialiste en chirurgie plastique et esthétique, octobre 2000.

---

précision. Quand ces données proviennent des observations colligées à l'exérèse des implants, elles peuvent inclure un certain nombre de prothèses abîmées au cours de l'intervention même. Par ailleurs, les séries de cas fondées sur la détection de ruptures par divers moyens diagnostiques tels que l'examen clinique ou mammographique peuvent être tirées des données relatives à l'exérèse ou inclure des groupes de patientes chez qui la présomption de rupture avait été faite à l'examen clinique ou grâce à d'autres techniques exploratoires. Enfin, les taux de rupture rapportés grâce aux enquêtes chez les fabricants sont très bas. Ces taux fondés sur les retours, les plaintes et les poursuites en justice sont probablement biaisés du fait de la sous-déclaration [IOM, 2000].

La prévalence de rupture des implants semble varier avec l'âge et la génération de l'implant. Peters et ses collaborateurs, cités dans le rapport de l'IOM, ont examiné 352 implants ayant fait l'objet d'une exérèse: ils n'ont observé aucune rupture d'implant de première génération (commercialisés de 1963 à 1972), mais évaluent à 95 % le taux de rupture des implants de deuxième génération (sur le marché de 1972 au milieu des années 1980) 12 ans après leur mise en place et à 3,5 % le taux de rupture des implants de troisième génération (employés de la fin des années 1980 jusqu'en 1996) jusqu'en 1992 [Peters *et al.*, 1996]. D'après les observations également faites par Peters à l'exérèse de 28 implants de première génération, 96,4 % des implants étaient intacts. L'âge des implants variait entre 14 et 28 ans (20,8 ans en moyenne). Le taux de rupture serait beaucoup plus élevé dans le cas des implants de deuxième génération et il ne peut pas encore être établi dans celui des implants de troisième génération [Peters, 2000].

D'après une évaluation prudente du comité de l'IOM, le pourcentage d'implants modernes en gel de silicone qui se rompent cinq ans après leur mise en place est faible (moins de 10 %) et augmente avec les années [IOM, 2000].

Benadiba et ses collègues ont étudié la durée de vie des implants mammaires dans le cadre de la reconstruction du sein consécutive au cancer [Benadiba *et al.*, 2000]. Ces auteurs ont suivi 596 patientes (949 implants) pendant 8 ans (plage de 2 à 14 ans). D'après eux, la durée de vie globale des implants s'élevait en moyenne à 127 mois, soit à peu près 10 ans. La durée de vie moyenne des implants en gel de silicone est un peu plus longue (moins de 12 ans) que celle des implants remplis de solution physiologique (moins de 10 ans). Des 639 implants gonflables (13 %), 83 se sont dégonflés, dont 77 ont fait l'objet d'une reprise chirurgicale. La paroi de 73 implants était déchirée, mais elle était intacte sur 4 autres implants dont la valve était défectueuse. Des 306 implants remplis de gel de silicone (1,6 %), 5 étaient rompus. La moitié des implants seraient intacts 10 ans après leur mise en place [Benadiba *et al.*, 2000]. Robinson et ses collaborateurs ont examiné la courbe de survie des implants chez 300 femmes et concluent également que 51 % et 4,6 % seulement des implants sont intacts 12 et 20 ans respectivement après leur mise en place [Robinson *et al.*, 1995].

La FDA a complété récemment une étude d'observation sur la rupture des implants mammaires en gel de silicone. L'étude comprend les deux volets suivants: une enquête menée par entrevue téléphonique chez 907 femmes et un examen pratiqué par IRM chez 344 porteuses d'implants en gel de silicone. Le tiers des participantes à cette

---

enquête (303/907) ont dit avoir fait l'objet d'au moins une intervention chirurgicale durant laquelle l'implant a été enlevé ou remplacé. D'après 73 femmes (73/303), la chirurgie a été réalisée à cause de symptômes (douleur au sein, à la poitrine ou dans la partie supérieure du corps) ou de signes (déformation) de rupture. L'enquête révèle qu'il y avait effectivement rupture d'implant chez 171 des 303 femmes opérées. Toutefois, l'analyse des dossiers médicaux n'a pas permis de confirmer la rupture dans tous les cas [Brown et Pennello, 2000].

Pendant le deuxième volet de l'étude, on a pratiqué un examen par IRM chez 344 femmes (80 % des 445 femmes invitées à participer) sélectionnées sans égard à la présence ou à l'absence de signes et de symptômes de rupture de prothèse. En tout, 687 implants ont été examinés par IRM (82 % des implants avaient une paroi simple et contenaient du gel de silicone, les autres avaient une paroi double et contenaient du silicone et une solution saline). Trois radiologues ont examiné séparément les images afin de se prononcer sur l'intégrité de l'implant, la possibilité ou la présence de rupture. Au moins deux des trois radiologues ont détecté la rupture de 55 % des implants (378/687) ou chez 69 % des femmes (237/344). La rupture détectée était extracapsulaire pour 85 des 687 implants examinés (12 %) ou chez 21 % des femmes (73/344) [Brown *et al.*, 2000].

La compression du sein durant la mammographie a été évoquée comme une éventuelle cause iatrogène de rupture d'implant, mais peu d'études ont abordé cette question. Dans le cadre d'une étude portant sur 1 619 implants, les chercheurs Feng et Amini n'ont pas observé de lien significatif entre la compression exigée par la mammographie et la rupture de l'implant [Feng et Amini, 1999]. Middleton est d'avis que la mammographie est très rarement une cause de rupture mais qu'elle pourrait

aggraver une défektivité préexistante ou faire dégénérer une rupture intracapsulaire en rupture extracapsulaire [Middleton, 1998]. Le traumatisme direct et la capsulotomie externe ont aussi été évoqués comme facteurs de rupture traumatique des implants. Toutefois, les résultats de l'étude menée par Feng et Amini indiquent que les facteurs relatifs aux implants mêmes et aux patientes jouent un rôle déterminant plus important que les facteurs traumatiques dans la rupture d'implants. Parmi les facteurs non traumatiques liés à la rupture d'implant, mentionnons l'âge de l'implant, les défauts de fabrication, la qualité de l'enveloppe et la position de l'implant selon qu'elle est sous-glandulaire ou sous-pectorale [ANDEM, 1996; Brown *et al.*, 2000; Feng et Amini, 1999].

## IMPLANTS MAMMAIRES ET IMAGERIE DES SEINS

Dans cette section, nous considérerons les deux aspects suivants, qui mettent en relation l'imagerie des seins et les implants mammaires : l'évaluation de l'intégrité des implants (détection de la rupture et du suintement), d'une part, et le diagnostic du cancer du sein ou d'autres maladies du sein chez les porteuses d'implants mammaires, d'autre part.

### 5.1 Évaluation de l'intégrité des implants

La rupture d'un implant est définie comme la présence de gel de silicone en quantité détectable à l'extérieur de l'implant ou de la capsule péri-prothétique. Il faut distinguer la rupture de la diffusion ou du suintement du silicone, autrement dit, du passage de silicone liquide à travers une enveloppe intacte dans la capsule ou les tissus mammaires environnants. En cas de rupture intracapsulaire, le gel de silicone reste contenu à l'intérieur de la capsule alors qu'il se répand dans les tissus mammaires environnants quand la rupture est extracapsulaire. La prévalence des ruptures n'est pas établie avec précision et les moyens de détection existants sont l'évaluation clinique et les examens diagnostiques, incluant la mammographie, la tomodensitométrie, l'échographie et l'IRM [IOM, 2000]. Praticé par un médecin expérimenté, l'examen clinique peut dans certains cas suffire à établir la pertinence de l'exérèse d'un implant altéré. La connaissance du type de prothèse et de l'année de sa mise en place constituent des indicateurs qui peuvent orienter la décision clinique. En effet, la fragilité des implants de deuxième génération, mis sur le marché à partir de 1972 et dont la paroi est très mince, est bien établie. D'autre part, les images réalisées par mammographie peuvent inciter à conclure à la rupture de certaines prothèses très souples qui sont en fait intactes.

On ne recourt pratiquement jamais à la tomodensitométrie car elle comporte plus de risques qu'elle n'offre d'avantages en raison de l'exposition au rayonnement qu'elle exige. En effet, la plupart des porteuses d'implants mammaires sont jeunes et ont choisi de porter de tels implants pour des raisons esthétiques. C'est pourquoi on n'évaluera pas cette technique dans le présent rapport.

Les études examinées sont surtout des séries de cas à visée prospective. En général, les séries sont peu nombreuses et incluent surtout des femmes chez qui les implants ont été retirés pour diverses raisons, dont la présence de symptômes de rupture ou d'autres symptômes physiques pouvant être imputables au port des implants, ou à cause de préoccupations personnelles quant à la santé qui ont suscité le désir de faire enlever les implants. Nous avons retenu les études dont le test de référence était l'intervention chirurgicale et pour lesquelles il a été possible d'obtenir

- 1) le nombre d'implants examinés,
- 2) le nombre d'implants dont la rupture a été confirmée à l'exérèse chirurgicale,
- 3) les données nécessaires au calcul de la sensibilité, de la spécificité et de l'exactitude du test.

#### 5.1.1 La mammographie

La mammographie est une technique d'examen largement utilisée dans le dépistage et le diagnostic des maladies du sein. En présence d'implant mammaire, il faut suivre un protocole comportant quatre clichés pour chaque sein, notamment après le déplacement postérieur de l'implant (technique d'Eklund), afin de bien voir le parenchyme mammaire. L'image normale d'un

---

implant dépend du type et du siège exact de l'implant. L'image de l'implant en gel de silicone est normalement radio-opaque, ovale et homogène, et son contour est lisse et bien défini. La radio-opacité est moindre si l'implant est rempli de solution saline. Quant à l'implant à double paroi, son image normale révèle la couche saline moins opaque qui recouvre le silicone plus opaque [O'Toole et Caskey, 2000].

#### Signes de rupture ou de suintement

Dans le cas de l'implant à double paroi, la fuite de solution saline de la cavité périphérique est révélée sur la mammographie par l'absence d'opacité aux endroits prévus. L'image obtenue est semblable à celle d'un implant en gel de silicone à simple paroi. Si la rupture vise la paroi interne, le mélange du contenu des deux compartiments donne des images mammographiques caractéristiques. Toutefois, si le rapport entre les quantités de solution saline et de silicone est faible, l'image est identique à celle d'un implant à simple paroi ou à celle d'une fuite de la solution saline contenue dans la cavité périphérique [Monticciolo, 1997].

La mammographie ne permet pas de reconnaître facilement la rupture intracapsulaire. Les signes mammographiques de rupture extracapsulaire de l'implant en gel de silicone sont la présence visible de silicone libre dans les tissus environnants et le changement de la taille ou de la forme de l'implant. Le fait de repérer le silicone dans les tissus mammaires, voire dans les ganglions lymphatiques, ne constitue pas toujours un signe de rupture de l'implant puisque le silicone qui diffuse à travers une enveloppe intacte peut aussi s'accumuler dans les tissus environnants ou migrer dans le système lymphatique. En cas de rupture d'implant, le silicone migre vers les zones de moindre résistance,

généralement l'aisselle. Cependant, le prolongement de l'implant dans la zone axillaire peut correspondre à une hernie de la prothèse intacte à travers une capsule fibreuse rompue ou à une faiblesse de la capsule intacte plutôt qu'à une rupture : le diagnostic différentiel est alors difficile à établir [Monticciolo, 1997; O'Toole et Caskey, 2000].

#### Sensibilité et spécificité

Le recours à la mammographie dans le but précis de détecter la rupture des implants mammaires n'a pas fait l'objet d'études approfondies. D'après l'analyse des résultats de six études, la sensibilité de cette technique dans la détection des ruptures varie entre 5 et 81 %, et sa spécificité va de 82 à 100 % (tableau 1). L'important écart de sensibilité observé est dû à l'impossibilité de détecter la rupture intracapsulaire, qui constitue de 80 à 90 % des cas de rupture d'implants en gel de silicone [Azavedo et Boné, 1999; Gorczyca *et al.*, 1997]. Les études qui font état de la plus faible sensibilité se caractérisent par une plus forte proportion de rupture intracapsulaire [Netscher *et al.*, 1996].

Les études où le type de rupture était précisé rapportent une sensibilité de 100 % quant au diagnostic de rupture extracapsulaire. Toutefois, il faut interpréter cette donnée avec prudence à cause du nombre peu élevé de ruptures extracapsulaires observé durant ces études, principalement en raison de la faible prévalence de ce type de rupture. Par ailleurs, l'utilité diagnostique de la mammographie est très limitée en ce qui a trait à l'évaluation de l'intégrité de la paroi postérieure de l'implant [Monticciolo, 1997].

Tableau 1

**Sensibilité, spécificité et exactitude de la mammographie dans la détection de la rupture prothétique**

Étude*	Plan de l'étude	N <sup>bre</sup> d'implants examinés	N <sup>bre</sup> de ruptures confirmées par chirurgie				Sensibilité en % (nombres réels)	Spécificité en % (nombres réels)	E (%)
			EC	IC	S	T			
<b>Everson et al., 1994</b>	P	63	1	21	0	22	23 (5/22)	98 (40/41)	71
<b>Monticciolo et al., 1994</b>	P	34	np	np	np	16	81 (13/16)	100 (18/18)	91
<b>Reynolds et al., 1994</b>	P	24	np	np	np	13	69 (9/13)	82 (9/11)	75
<b>Robinson et al., 1995</b>	P	133	np	np	np	83	17 (14/83)	92 (46/50)	45
<b>Netscher et al., 1996</b>	P	160	2	40	0	42	5 (2/42)	100 (118/118)	75
<b>Ikeda et al., 1999</b>	P	31	4	9	5	18	33 (6/18)	100 (13/13)	61
Total		445				194	25 (49/194)	97 (244/251)	66

P : prospectif; E : exactitude; EC : rupture extracapsulaire; IC : rupture intracapsulaire; S : suintement; T : nombre total de ruptures; np : non précisé.

\* Toutes les études comportent une comparaison entre deux ou trois techniques d'imagerie.

En moyenne, la sensibilité de la mammographie quant à la détection des ruptures est de 25 % et sa spécificité atteint 97 %. Si l'on considère les études dans leur ensemble, la valeur prédictive positive de la mammographie est évaluée à 88 % (49/56) et sa valeur prédictive négative, à 63 % (244/389).

Avantages et limites

La mammographie est une technique relativement peu coûteuse et beaucoup de femmes d'âge varié passent cet examen dans le cadre du Programme québécois de dépistage du cancer du sein (PQDCS) ou hors de ce cadre, à des fins diagnostiques. Cette technique est très sensible en ce qui a trait à la détection de la rupture extracapsulaire, qui constitue une indication formelle d'exérèse de l'implant.

La mammographie est un moyen peu sensible de détecter la rupture intracapsulaire. Or, entre 80 et 90 % des ruptures d'implants sont de ce type. Par ailleurs, la compression du sein nécessaire à la réalisation de la mammographie pourrait causer la rupture de l'implant ou bien abîmer la capsule et faire dégénérer une rupture intracapsulaire en rupture extracapsulaire, entraînant la migration du gel de silicone dans l'organisme. Toutefois, ces complications sont plutôt des faits isolés qui pourraient toucher des implants plus vulnérables à cause d'autres facteurs comme l'âge ou des traumatismes antérieurs [Azavedo et Boné, 1999; Gorczyca et al., 1997].

La mammographie comporte également un risque lié à l'irradiation d'un tissu radiosensible comme le tissu mammaire. Si la dose de rayonnement est acceptable dans le contexte du dépistage ou du diagnostic du cancer du sein, elle ne le serait peut-être pas dans le cas du dépistage de la rupture d'implants mammaires, d'autant plus que cette évaluation est menée surtout chez de jeunes femmes [ANDEM, 1996]. Il faut remarquer que la dose de rayonnement émise par les appareils de mammographie actuels (moins de 0,1 cGy ou rad par cliché) se compare à celle qui est reçue à la radiographie du thorax et comporterait un risque négligeable dans le cadre du dépistage de la rupture d'implants mammaires. Les avantages et les limites de la mammographie dans la détection de la rupture d'implant mammaire sont résumés au tableau 2.

### 5.1.2 L'échographie

L'échographie sert régulièrement de complément à la mammographie dans l'évaluation des masses palpables ou cliniquement occultes dans le sein, des altérations architecturales et des asymétries de densité, mais l'évaluation de l'intégrité de l'implant nécessite un examen plus complet. L'image échographique normale varie selon le type d'implant. En général, il révèle une structure triangulaire anéchogène dont la ligne antérieure échogène correspond à l'enveloppe ou à la capsule. L'épaisseur variable de cette ligne est attribuée à des artefacts de réverbération. Il est difficile de distinguer les images d'implants de solution saline des images d'implants en gel de silicone sauf quand on voit la valve de remplissage de l'implant de solution saline [O'Toole et Caskey, 2000].

Tableau 2

**Tableau récapitulatif sur la mammographie dans le cadre de l'évaluation de l'intégrité des implants mammaires : avantages et limites du test**

Avantages	Limites
Examen rapide et peu coûteux.	Risque lié à l'irradiation (à considérer seulement dans le contexte du dépistage de rupture d'implant).
Pratiqué actuellement chez bon nombre de femmes d'âge varié dans le cadre du PQDCS ou à des fins diagnostiques.	Faible sensibilité, risque de résultat faux négatif, c'est-à-dire de considérer intact un implant rompu.
Très sensible quant à la détection des ruptures extracapsulaires.	Faible pouvoir de détection des cas de rupture intracapsulaire qui sont les plus fréquents, mais souvent cliniquement silencieux.
Bonne spécificité, faible taux de faux positifs, donc moins de risque d'exérèse inutile.	Faible sensibilité quant à l'examen de la paroi postérieure de l'implant.
	Éventuelle cause de rupture intracapsulaire ou extracapsulaire en raison de la compression exercée sur le sein.

---

### Signes de rupture ou de suintement

En cas de rupture intracapsulaire ou de suintement de l'implant, l'échographie révèle la présence de signes divers comme des lignes échogènes parallèles de longueur variable (*stepladder sign*), l'hétérogénéité de l'écho à l'intérieur de l'implant et la présence de bandes échogènes en travers de l'implant. La présence de silicone libre extracapsulaire se manifeste par la dispersion du faisceau d'ultrasons (*snowstorm*), avec ou sans masse hypoéchogène. D'autres signes moins spécifiques incluent la déformation de l'implant, la discontinuité de l'enveloppe de l'implant et la présence de liquide autour de la prothèse [Harris, 1997].

### Sensibilité et spécificité

D'après l'examen de 14 études qui visaient à analyser la valeur diagnostique de l'échographie en cas de rupture, cette technique exploratoire offre une sensibilité moyenne de 56 % (plage de 25 à 100 %) et une spécificité moyenne de 77 % (plage de 50 à 92 %). L'échographie est un moyen de détection plus spécifique que sensible pour ce qui est de la rupture des implants mammaires, et sa sensibilité semble plus grande en l'absence de contracture capsulaire (tableau 3) [ANDEM, 1996; IOM, 2000; Medot *et al.*, 1997]. Par ailleurs, les sensibilités les plus faibles proviennent des études où les cas de suintement de silicone étaient inclus au calcul [Berg *et al.*, 1995; Chilcote *et al.*, 1994].

Si l'on considère l'ensemble des 1 038 cas compris dans les 14 études analysées, la valeur prédictive positive de l'échographie est évaluée à 60 % (221/368) et sa valeur prédictive négative, à 73 % (489/670).

Tableau 3

**Sensibilité, spécificité et exactitude  
de l'échographie dans la détection de la rupture prothétique**

Étude*	Plan de l'étude	N <sup>bre</sup> d'implants examinés	N <sup>bre</sup> de ruptures confirmées par chirurgie				Sensibilité en % (nombres réels)	Spécificité en % (nombres réels)	E (%)
			EC	IC	S	T			
DeBruhl <i>et al.</i> , 1993	P	57	4	16	0	20	70 (14/20)	92 (34/37)	84
Caskey <i>et al.</i> , 1994	P	59	1	21	0	22	55 (12/22)	84 (31/37)	73
Chilcote <i>et al.</i> , 1994	P	42	0	7	13	20	25 (5/20)	75** (16/22)	50
<b>Everson <i>et al.</i>, 1994</b>	P	61	1	21	0	22	59 (13/22)	79 (31/39)	72
Liston <i>et al.</i> , 1994	P	43	np	np	np	13	69 (9/13)	96 (27/28)	88
Petro <i>et al.</i> , 1994	P	22	np	np	np	7	100 (7/7)	-	-
<b>Reynolds <i>et al.</i>, 1994</b>	P	24	np	np	np	13	54 (7/13)	64 (7/11)	58
<b>Berg <i>et al.</i>, 1995</b>	P	144							
Simple paroi			4	36	28	68	49 (33/68)	57 (31/54)	52
Double paroi						22	8 (1/12)	20 (2/10)	14
<b>Weizer <i>et al.</i>, 1995</b>	P	143	np	np	np	38	47 (18/38)	83 (87/105)	73
Chung <i>et al.</i> , 1996	P	192	np	np	np	62	74 (46/62)	89 (116/130)	84
Venta <i>et al.</i> , 1996	P	78	np	np	np	22	50 (11/22)	55 (31/56)	54
Medot <i>et al.</i> , 1997	R	122	np	np	np	49	59 (29/49)	73 (53/73)	67
Sans contracture capsulaire		85				32	69 (22/32)	74 (39/53)	72
Avec contracture capsulaire		37				7	41 (7/17)	70 (14/20)	57
<b>Ikeda <i>et al.</i>, 1999</b>	P	31	4	9	5	18	67 (12/18)	62 (8/13)	65
<b>Beekman <i>et al.</i>, 1999</b>	P	35	0	6	0	16	44 (7/16)	84 (16/19)	66
<b>Total</b>		<b>1053</b>				<b>402</b>	<b>56 (224/402)</b>	<b>77 (490/634)</b>	<b>69</b>

P : prospectif; R : rétrospectif; E : exactitude; EC : rupture extracapsulaire; IC : rupture intracapsulaire; S : suintement; T : total des ruptures; np : non précisé

\* Les études dont les auteurs apparaissent en gras comportent une comparaison entre deux ou trois techniques d'imagerie.

\*\* Valeur fournie par les auteurs, constituant une moyenne des résultats obtenus par les quatre échographistes : le chiffre 16 est la valeur approximative de cette moyenne.

Tableau 4

**Tableau récapitulatif sur l'échographie dans le cadre de l'évaluation de l'intégrité des implants mammaires : avantages et limites du test**

Avantages	Limites
Examen peu coûteux.	Résultats dépendant de l'opérateur et de la technique utilisée.
Absence de rayonnement.	Faible sensibilité, donc risque de faux négatifs.
Reconnaissance des ruptures intracapsulaires ou extracapsulaires.	Moins spécifique que la mammographie.
Utile quand l'IRM est contre-indiquée.	Difficulté à examiner la paroi postérieure de l'implant.

Avantages et limites

L'échographie est une technique d'examen moins coûteuse que l'IRM et la tomodensitométrie. Contrairement aux appareils de mammographie et de tomodensitométrie, l'échographe n'émet pas de rayonnement ionisant [Harris, 1997]. L'examen complet des deux seins par un opérateur expérimenté peut prendre 15 minutes. L'échographie permet de détecter des quantités minimales de silicone à l'extérieur de l'implant ainsi que la rupture intracapsulaire; elle est particulièrement utile quand l'IRM est contre-indiquée (claustrophobie, stimulateur cardiaque, agrafe d'anévrisme) [Azavedo et Boné, 1999; Gorczyca *et al.*, 1997].

Les résultats de l'examen échographique dépendent de l'expérience de l'échographe tant dans la réalisation de l'examen que dans l'interprétation des résultats, et ils sont moins reproductibles que ceux de l'IRM. En effet, l'échographe interprète des images en temps réel; toutefois, il ne peut enregistrer que des images statiques [Harris, 1997]. La technique employée peut également influencer sur l'efficacité de l'examen [Azavedo et Boné, 1999; IOM, 2000].

Les avantages et les limites de l'échographie dans la détection de la rupture d'implant mammaire sont résumés au tableau 4.

**5.1.3 L'imagerie par résonance magnétique**

L'IRM est le plus précis des moyens de détection de la rupture intracapsulaire ou extracapsulaire. Pratiquée avec un appareil à haute résolution qui offre une intensité de champ magnétique de 1,5 Tesla, l'IRM permet d'obtenir des images très précises de la structure interne de l'implant. L'emploi d'antennes-seins chez la femme en décubitus ventral favorise l'obtention de bonnes images de la glande mammaire. L'IRM permet de bien voir le parenchyme du sein, l'implant, la région axillaire et la paroi thoracique [O'Toole et Caskey, 2000].

Signes de rupture ou de suintement

L'IRM permet de détecter la rupture prothétique intracapsulaire par mise en évidence des fragments de l'enveloppe repliés ou flottant à l'intérieur de l'implant (signe du *linguini*) et du silicone libre dans le parenchyme mammaire [Gorczyca *et al.*, 1997]. Le suintement se manifeste

par le signe de la larme (« *teardrop sign* ») que réalise le repli en forme de larme appendu à la périphérie de l'implant. En cas de rupture extracapsulaire, l'IRM permet de voir la fuite de silicone ou la présence d'un granulome hors de la capsule fibreuse [Tardif-de Géry *et al.*, 2000].

### Sensibilité et spécificité

On a examiné 13 études sur l'IRM. En moyenne, cette technique de détection de la rupture d'implants mammaires offre une sensibilité de 77 % (plage de 46 à 100 %) et une spécificité de 94 % (plage de 55 à 100 %). Le tableau 5 résume les résultats des études publiées quant à la valeur diagnostique de l'IRM en cas de rupture prothétique.

Tableau 5  
Sensibilité, spécificité et exactitude  
de l'IRM dans la détection de la rupture prothétique

Étude*	Plan de l'étude	N <sup>bre</sup> d'implants examinés	N <sup>bre</sup> de ruptures confirmées par chirurgie				Sensibilité en % (nombres réels)	Spécificité en % (nombres réels)	E %
			EC	IC	S	T			
Gorczyca <i>et al.</i> , 1992	R	140	2	19	0	21	76 (16/21)	97 (116/119)	94
Dobke <i>et al.</i> , 1994	R	74	np	np	8	24	100 (24/24)	98 (49/50)	99
<b>Everson <i>et al.</i>, 1994</b>	P	59	1	18	0	19	95 (18/19)	93 (37/40)	93
Gorczyca <i>et al.</i> , 1994	R	81	2	16	0	18			
3-point Dixon							61 (11/18)	97 (61/63)	89
FSE							89 (16/18)	97 (61/63)	95
<b>Monticciolo <i>et al.</i>, 1994</b>	P ?	38	np	np	np	18	94 (17/18)	100 (20/20)	97
<b>Reynolds <i>et al.</i>, 1994</b>	P	24	np	np	np	13	69 (9/13)	55 (6/11)	63
<b>Berg <i>et al.</i>, 1995</b>	P								
Simple paroi		122	4	36	28	68	78 (53/68)	91 (49/54)	84
Double paroi		22	np	np	np	22	75 (9/12)	90 (9/10)	82
<b>Robinson <i>et al.</i>, 1995</b>		10	np	np	np	7	71 (5/7)	67 (2/3)	70
<b>Weizer <i>et al.</i>, 1995</b>	P	160	np	np	np	41	46 (19/41)	88 (105/119)	78
Quinn <i>et al.</i> , 1996	P	108	1	29	0	30	87 (26/30)	78 (61/78)	81
Middleton, 1998	R	785	87	306	-	394	74 (292/394)	98 (385/391)	86
<b>Beekman <i>et al.</i>, 1999</b>	P	35	0	16	0	16	88 (14/16)	100 (19/19)	94
<b>Ikeda <i>et al.</i>, 1999</b>	P	31	4	9	5	18	100 (18/18)	77 (10/13)	90
Total		1689				687	77 (536/699)	94 (929/990)	87

P : prospectif; R : rétrospectif; E : exactitude; EC : rupture extracapsulaire; IC : rupture intracapsulaire; S : suintement; T : total des ruptures; np : non précisé.

\* Les études dont les auteurs apparaissent en gras portent sur la comparaison entre deux ou trois techniques d'imagerie.

---

La sensibilité et la spécificité de l'IRM augmentent lorsqu'on utilise des antennes de surface (*breast coils*) unilatérales ou bilatérales spécialement conçues pour l'examen des seins. Si l'on considère l'ensemble des 1 689 cas compris dans les 13 études analysées, la valeur prédictive positive de l'IRM s'élève à 90 % (536/597) et sa valeur prédictive négative est évaluée à 85 % (929/1092). Une méta-analyse récemment publiée confirme ces évaluations. En combinant les résultats de 18 études, le chercheur Cher et ses collègues sont en effet arrivés à une sensibilité de 78 % (IC de 95 % allant de 71 à 83 %) et à une spécificité de 91 % (IC de 95 % : 86 à 94 %). Les auteurs font remarquer l'hétérogénéité des études, attribuable au faible effectif des échantillons et à la médiocrité des études sur le plan méthodologique. Ils concluent que l'IRM doit être réservée à la confirmation des cas de rupture modérément ou fortement présumée [Cher *et al.*, 2001].

#### Avantages et limites

L'IRM est l'examen le plus sensible et spécifique pour ce qui est de l'évaluation de l'intégrité de l'implant mammaire. Elle permet de détecter les ruptures aussi bien intracapsulaires qu'extracapsulaires, mais pas la fuite de silicone en petites quantités à l'extérieur de l'implant. Elle permet d'examiner la paroi postérieure de l'implant et les tissus sous-jacents à celui-ci [Azavedo et Boné, 1999]. Si l'on utilise des antennes-seins et que l'on connaît le type d'implant et ses images caractéristiques, l'IRM offre une excellente fiabilité entre opérateurs [IOM, 2000].

Il s'agit d'une technique d'examen coûteuse dont la réalisation prend beaucoup de temps. L'IRM exige l'emploi d'antennes de surface adaptées, la réalisation de séquences d'examen précises ainsi que la connaissance du type d'implant et de ses caractéristiques propres. La moins grande accessibilité des appareils et les longues listes d'attente liées à cette situation sont d'importants obstacles à l'utilisation plus répandue de l'IRM. L'examen est contre-indiqué chez la porteuse de stimulateur cardiaque, d'agrafe d'anévrisme ou d'autres corps étrangers métalliques. De plus, les femmes atteintes de claustrophobie ne supportent pas l'IRM [Gorczyca *et al.*, 1997]. Le tableau 6 résume les avantages et limites de l'IRM dans l'évaluation de la rupture d'implants mammaires.

Tableau 6

**Tableau récapitulatif sur l'IRM dans le cadre de l'évaluation de l'intégrité des implants mammaires : avantages et limites du test**

Avantages	Limites
Absence de rayonnement.	Examen coûteux et qui requiert beaucoup de temps.
Très bonne sensibilité et spécificité pour le diagnostic de la rupture de prothèses en silicone.	Faible accessibilité des appareils.
Détection des ruptures intracapsulaires et extracapsulaires.	Ne permet pas de détecter la présence de faibles quantités de silicone libre à l'extérieur de l'implant.
Bilan d'extension plus précis de la rupture et, en cas de fuites peu importantes, de la rupture intracapsulaire ou extracapsulaire.	Emploi obligé d'antennes de surface adaptées pour l'évaluation du sein.
Bonne visibilité dans tous les cas de la totalité de la prothèse, notamment de sa paroi postérieure.	Contre-indications : port d'un stimulateur cardiaque, d'agrafes d'anévrisme ou d'autres corps étrangers métalliques et claustrophobie.

### 5.1.4 Comparaison des trois techniques

Les études qui portaient sur la comparaison entre les techniques sont mentionnées dans les sections précédentes et les noms de leurs auteurs figurent en gras sur les tableaux 1, 3 et 5. Une description plus détaillée des caractéristiques et des résultats des études apparaît aux tableaux A.1 et A.2 de l'annexe A. Les études analysées comportaient une comparaison parallèle des techniques de détection. La validité du test est calculée après la confirmation chirurgicale de l'état de l'implant dans tous les cas.

D'après Monticciolo et ses collègues, la sensibilité de la mammographie est de 81 %. Les résultats de la mammographie et de l'IRM concordent pour 30 des 34 implants examinés. Des quatre implants restants, la chirurgie a permis de confirmer trois cas de rupture détectée par IRM et un

cas détecté par mammographie [Monticciolo *et al.*, 1994]. Donc, en jumelant les deux techniques, on aurait correctement détecté la rupture de tous les implants. Les auteurs concluent que l'IRM peut être utile en présence de signes cliniques de rupture quand on n'observe pas de signes de rupture sur le cliché mammographique ou qu'il est nécessaire de préciser l'étendue de la rupture [Monticciolo *et al.*, 1994]. Reynolds et ses collaborateurs ont comparé l'efficacité des trois techniques de détection sans parvenir à établir la supériorité de l'une sur l'autre. D'après eux, la définition du terme rupture pose problème car elle inclut un large spectre de lésions allant de l'extravasation minimale à la désintégration totale de l'enveloppe avec rupture de la capsule. Par ailleurs, les auteurs s'interrogent sur l'intérêt clinique du diagnostic de l'extravasation minimale, qui n'aurait pas plus de conséquence pour la patiente que la diffusion normale du silicone à travers une enveloppe intacte [Reynolds *et al.*, 1994].

---

Weizer et ses collègues ont examiné de façon prospective 143 implants par échographie et IRM [Weizer *et al.*, 1995]. Selon eux, les faibles sensibilité et spécificité des résultats obtenus avec ces deux techniques est attribuable à l'hétérogénéité des implants examinés (74 % des implants avaient une paroi simple et contenaient du silicone alors que les autres étaient recouverts de polyuréthane, remplis de solution saline ou avaient une paroi double). Si la rupture est confirmée alors que seulement un des examens donne un résultat positif, la spécificité du test est forte (96,4 %) mais sa sensibilité est faible (47,8 %). Si la rupture est confirmée par l'obtention d'un résultat positif aux deux examens, la sensibilité est de 61,9 % et la spécificité de 82,5 %. Cette façon d'associer les examens devrait être mieux explorée dans des études à plus forte participation [Weizer *et al.*, 1995]. Beekman et ses collaborateurs ont rapporté les résultats de l'examen, par mammographie et échographie associées, de 76 implants, dont 39 cas de rupture intracapsulaire confirmée par chirurgie. La sensibilité des deux techniques combinées est de 64 % et leur spécificité, de 81 %. Étant donné que la mammographie ne permet pas de détecter la rupture intracapsulaire, ces résultats seraient principalement attribuables à l'examen échographique [Beekman *et al.*, 1996].

Ikeda et ses collègues ont comparé en 1999 l'exactitude de l'IRM, de l'échographie et de la mammographie en ce qui a trait à l'évaluation de l'intégrité des implants dans le cadre d'une étude prospective portant sur 59 implants et 30 femmes qui avaient des symptômes de rupture d'implant. Chaque cas avait été évalué par un chirurgien plasticien, mais l'exérèse chirurgicale n'avait pas été réalisée dans 14 de ces cas (28 implants) pour des raisons inconnues. D'après les résultats de l'IRM et de

l'échographie, les implants étaient intacts dans 12 des 14 cas et ils étaient tous deux rompus dans les 2 autres cas. L'absence de résultats chirurgicaux corroborant ceux de l'imagerie diagnostique a entraîné l'exclusion de ces 14 cas. On a pu appairer les résultats de l'imagerie et de l'exploration chirurgicale pour 31 implants (16 femmes). Dans 13 cas, l'implant était intact, 5 autres implants l'étaient également mais une grande quantité de gel de silicone s'en échappait par suintement et 13 cas de rupture ont été confirmés à la chirurgie, dont 9 cas de rupture intracapsulaire et 4 cas de rupture extracapsulaire. L'âge moyen des implants intacts était de 10 ans et celui des implants rompus, de 15 ans. En ce qui a trait à la confirmation de la rupture de l'implant mammaire, l'IRM s'est révélée offrir plus d'exactitude (81 %) et de sensibilité (100 %) que l'échographie (exactitude et sensibilité respectives de 65 et 67 %) et la mammographie (61 et 33 % respectivement). Toutefois, les trois techniques ont permis de reconnaître correctement les quatre cas de rupture extracapsulaire. Un des cinq cas de suintement important a été reconnu correctement par mammographie; dans quatre cas, l'échographie a permis de conclure à la rupture extracapsulaire, tandis qu'à l'IRM, un de ces cas s'est révélé être un suintement abondant, deux étaient des cas de rupture extracapsulaire et trois, des cas de rupture intracapsulaire. La spécificité respective de la mammographie, de l'échographie et de l'IRM s'élève à 100, 62 et 77 % [Ikeda *et al.*, 1999].

Beekman et ses collègues ont analysé l'efficacité diagnostique préopératoire de l'IRM et de l'échographie dans l'examen de 35 implants (18 femmes) à simple paroi, en gel de silicone. L'âge moyen des implants était de 16 ans (plage de 4 à 22 ans). La décision d'extraire les implants avait été

prise avant la réalisation de l'IRM et de l'échographie. Aucune rupture extracapsulaire n'a été détectée après l'opération et les implants qui suintaient ont été considérés intacts. Dans le cadre de cette étude, la sensibilité de l'échographie a été évaluée à 44 % et sa spécificité à 84 %. Les valeurs prédictives positive (VPP) et négative (VPN) de l'échographie s'élevaient à 70 et 64 % respectivement. L'exactitude du test était de 66 %. L'IRM s'est révélée plus sensible (88 %) et plus spécifique (100 %) que l'échographie. Les valeurs prédictives liées à l'IRM étaient également supérieures (VPP = 100 % et VPN = 90 %), et l'exactitude du test a été évaluée à 94 %. Les auteurs concluent que l'IRM doit être considérée comme la technique standard en vue de la confirmation de la rupture d'implants mammaires en gel de silicone [Beekman *et al.*, 1999].

La technique d'examen de prédilection devrait être celle qui offre le plus de sensibilité et de spécificité et la meilleure valeur prédictive. D'autres facteurs interviennent toutefois, comme le coût de l'examen, l'accessibilité de la technologie dans la communauté, l'expérience des professionnels qui

doivent réaliser et interpréter l'examen ainsi que les complications et les limites de l'examen [Gorczyca *et al.*, 1997; Orel, 2000].

On trouvera au tableau 7 les valeurs moyennes relatives à la sensibilité et à la spécificité ainsi que les valeurs prédictives positive et négative des trois techniques de détection de la rupture d'implants mammaires. Ces résultats concordent avec ceux d'une méta-analyse publiée récemment [Goodman *et al.*, 1998]. Les moyennes non pondérées relatives à la sensibilité de la mammographie, de l'échographie et de l'IRM ont été évaluées à 28,4, 59 et 78 % respectivement; les valeurs moyennes relatives à la spécificité des trois techniques s'élevaient respectivement à 93, 76,8 et 80 %.

Samuels et ses collaborateurs ont proposé un algorithme d'évaluation de l'intégrité des implants (annexe E) [Samuels *et al.*, 1995]. En présence de signes cliniques de rupture d'implant (changement brusque de la taille ou la texture du sein, asymétrie, nodules, autres symptômes), on effectuera une mammographie (technique d'Eklund) et une

Tableau 7

**Sensibilité, spécificité et valeurs prédictives positive et négative des trois techniques de détection de la rupture d'implants mammaires**

Technique	Sensibilité % moyen (plage)	Spécificité % moyen (plage)	VPP % moyen	VPN % moyen
<b>Mammographie</b>	25 (de 5 à 81)	97 (de 82 à 100)	88	63
<b>Échographie</b>	56 (de 25 à 100)	77 (de 55 à 96)	60	73
<b>IRM</b>	77 (de 46 à 100)	94 (de 55 à 100)	90	85

VPP : valeur prédictive positive; VPN : valeur prédictive négative

---

échographie. Si les résultats des deux examens sont normaux, le suivi clinique est conseillé. Si les résultats des deux examens sont anormaux, on procédera à l'exérèse de l'implant. Si les résultats sont équivoques ou douteux (éventuelle rupture de la paroi postérieure, contracture capsulaire importante, structure interne de l'implant suspecte, besoin d'évaluer la présence de silicone extracapsulaire), on réalisera un examen par IRM. Un résultat anormal exige l'exérèse et un résultat normal entraîne un suivi clinique. Ces conclusions sont confirmées par Orel, qui considère l'IRM comme la technique la plus sensible quant à la détection de la rupture d'implant mammaire. À cause de son coût élevé, il faut en réserver la réalisation aux implants dont l'évaluation par des techniques classiques comme la mammographie et l'échographie ne donne pas un résultat concluant [Orel, 2000]. Ces propositions concordent avec la portée des résultats présentés au tableau 7.

Dans le cas particulier de la prothèse mammaire, il faut remarquer que tous les chirurgiens plasticiens ne recommandent pas systématiquement l'exérèse en cas de rupture intracapsulaire. En effet, si la rupture est intracapsulaire, le silicone ne s'échappe pas de la capsule, et certaines femmes peuvent choisir de garder leurs implants et se prêter à un suivi clinique régulier. Cette question reste en suspens. La FDA recommande l'exérèse dans tout cas de rupture mais des publications récentes font état d'un débat entre les chirurgiens plasticiens à ce sujet en cas de rupture asymptomatique [FDA, 2000; Hölmich *et al.*, 2001; Young et Watson, 2001].

## 5.2 Le diagnostic du cancer du sein en présence d'implants mammaires

La technique d'Eklund décrite en 1988 désigne une manœuvre de compression modifiée qui permet de mieux examiner le tissu mammaire en présence d'implant grâce au déplacement de la prothèse contre la paroi thoracique et à la poussée des tissus mammaires vers l'avant. Il faut pratiquer cette manœuvre à l'occasion des clichés standard pris en incidences céphalocaudale et médiolatérale oblique. On réalise donc quatre clichés pour chaque sein porteur d'implant : deux clichés après la manœuvre d'Eklund et deux autres sans cette manœuvre. Même si l'on recourt à la manœuvre de compression modifiée, la vue sur le tissu mammaire reste limitée à cause de l'implant. En effet, la radio-opacité du silicone et la compression des tissus mammaires par l'implant peuvent nuire à la détection précoce du cancer du sein [IOM, 2000].

Les membres du Comité de l'IOM ont analysé les résultats de 12 études portant sur la détection du cancer du sein chez 320 porteuses de prothèses mammaires, dont 278 ont fait l'objet d'une mammographie qui a permis de détecter 264 tumeurs mammaires. La majorité des participantes admises entre 1978 et 1992 n'ont pas bénéficié de la technique d'Eklund, inconnue avant 1988. On a réalisé seulement la mammographie chez 14 % des femmes, seulement l'examen clinique chez 48 % d'entre elles et ces deux examens chez les 37 % restants. Les comptes rendus des études ne précisant pas quelle proportion des mammographies visait le dépistage, il est impossible d'évaluer la fréquence de détection précoce du cancer en présence d'implants. Le Comité fait remarquer que d'après les résultats de certaines des études, les tumeurs primitives sont plus

---

évoluées chez les porteuses d'implants que les femmes sans implant mammaire au moment du diagnostic, la fréquence d'adénopathie axillaire confirmée est plus élevée ou la proportion des tumeurs palpables visibles sur le cliché mammographique est plus faible, alors qu'aucune différence de ce genre n'a été observée chez les participantes à d'autres études. Par ailleurs, la calcification de la capsule périprothétique, que l'implant soit toujours en place ou qu'il ait été extrait, peut donner lieu à un diagnostic erroné de cancer qui peut entraîner la réalisation inutile d'autres épreuves diagnostiques ou d'interventions thérapeutiques. En contrepartie, l'obtention d'un faux négatif est possible si on associe les calcifications à la présence de la capsule périprothétique alors qu'elles sont en fait un signe de cancer. Le Comité de l'IOM est d'avis que la présence d'implants empêche l'examen visuel complet du tissu mammaire mais que les données ne permettent pas de dire jusqu'à quel point les implants nuisent au diagnostic du cancer du sein [IOM, 2000].

## TOXICITÉ DU SILICONE

On a lié le port des implants mammaires en gel de silicone à des complications locales notables et à la possibilité de morbidité générale. Le Comité de l'IOM a mené une étude exhaustive de la toxicité du silicone et des complications générales liées au port des implants mammaires. Le présent chapitre expose les principales conclusions du Comité et résume les dernières publications sur le sujet.

Les membres du Comité ont examiné les données scientifiques publiées qui portaient sur la réponse immunitaire ou l'absence d'une telle réponse en présence de silicone sous ses diverses formes chez l'animal et l'homme. Dans ces études, on fait rarement la distinction entre le type d'implant et son contenu, salin ou en gel de silicone. De l'avis du Comité, il n'existe pas de données probantes à l'appui des effets cliniques du silicone ou des implants en gel de silicone sur le système immunitaire. Toutefois, cette conclusion pourrait être attribuable à l'absence d'études rigoureuses. Certaines formes de silicone auraient un pouvoir adjuvant, mais rien ne prouve que cette propriété a une portée clinique. Les résultats d'études scientifiques bien conçues portent à croire qu'il n'existe pas de lien entre les implants mammaires et la formation d'anticorps antinucléiques [IOM, 2000].

Les maladies du tissu conjonctif, ou collagénoses, comprennent notamment le lupus érythémateux disséminé, la polyarthrite rhumatoïde, le syndrome de Sjögren, la sclérodémie ou sclérose généralisée, la dermatomyosite ou la polymyosite et d'autres affections. Le Comité de l'IOM a analysé les données tirées de 17 comptes rendus d'études épidémiologiques qui portaient sur les maladies du tissu conjonctif chez des porteuses d'implants mammaires (11 études de cohorte, 5 études cas-témoin et 1 étude transversale). Dans la majorité des cas, l'ensemble des collagénoses était pris en considération, tandis

qu'on a étudié une seule maladie précise dans le cadre de sept études. La plupart des études ne comportaient pas de distinction établie suivant le contenu des implants (solution saline ou gel de silicone). Les résultats d'une seule des 17 études font état d'une augmentation significative du risque de collagénose (RR = 1,24; IC de 95 % allant de 1,08 à 1,41) [Hennekens *et al.*, 1996]. Le Comité de l'IOM conclut qu'aucune donnée scientifique n'étaye l'existence d'un lien entre les implants mammaires et les maladies du tissu conjonctif : en fait, les auteurs de bon nombre de ces études ont plutôt conclu à l'absence d'un tel lien [IOM, 2000].

On a publié les résultats de quatre méta-analyses portant sur l'existence possible d'un lien, d'une part, entre le port des implants mammaires et, d'autre part, les collagénoses et les maladies auto-immunes. La plus récente méta-analyse, publiée par Janowsky et ses collaborateurs, incluait les résultats de 20 études (9 études de cohorte, 9 études cas-témoin et 2 études transversales) [Janowsky *et al.*, 2000]. Si l'on exclut l'étude menée en 1996 par Hennekens et ses collègues, les résultats ne permettent pas de conclure que le port des implants mammaires entraîne l'augmentation du risque de développer les maladies suivantes considérées individuellement : polyarthrite rhumatoïde (RR = 1,04; IC de 95 % : 0,72 à 1,51), lupus érythémateux disséminé (RR = 0,65; IC de 95 % : 0,35 à 1,23), sclérodémie ou sclérose généralisée (RR = 1,01; IC de 95 % : 0,59 à 1,73), syndrome de Sjögren (RR = 1,42; IC de 95 % : 0,65 à 3,11) et autres maladies rhumatismales ou auto-immunes (RR = 0,96; IC de 95 % : 0,74 à 1,25), ou de toutes ces maladies considérées en bloc (RR = 0,80; IC de 95 % : 0,62 à 1,04). Si toutefois on inclut les résultats de l'étude menée par Hennekens, on observe une augmentation significative du risque de collagénoses

---

toutes confondues (RR = 1,14; IC de 95 % : 1,01 à 1,28) et de syndrome de Sjögren en particulier (RR = 1,47; IC de 95 % : 1,01 à 2,14) [Janowsky *et al.*, 2000]. Hennekens et ses collaborateurs ont rapporté une augmentation significative du risque de collagénoses dans le cadre d'une étude transversale à laquelle participaient quelque 400 000 femmes [Hennekens *et al.*, 1996]. Les données relatives au diagnostic ont été obtenues par enquête, alors que l'information provenait des dossiers médicaux dans le cadre de toutes les autres études. Le risque de dermatomyosite ou de polymyosite a été calculé seulement par Hennekens et ses collègues et n'est pas significatif (RR = 1,52; IC de 95 % : 0,97 à 2,37).

À partir des risques relatifs tirés de la méta-analyse, Janowsky et ses collaborateurs ont calculé le risque attribuable au port de l'implant mammaire dans la population. D'après leur évaluation, 4,3 des 3 303 nouveaux cas de polyarthrite rhumatoïde diagnostiqués chaque année, 0,1 des 526 nouveaux cas de lupus érythémateux disséminé, 0,4 des 164 nouveaux cas de sclérodémie, 1,3 des 400 nouveaux cas de syndrome de Sjögren et 0,2 des 54 nouveaux cas de dermatomyosite peuvent être attribués au port des implants mammaires chez une population de référence de 10 millions de femmes aux États-Unis [Janowsky *et al.*, 2000].

Lieberman et Zuckerman ont revu les résultats des 20 études incluses dans la méta-analyse de Janowsky et mis en lumière leurs limites méthodologiques [Lieberman et Zuckerman, 2000]. En effet, les données de base de plusieurs études provenaient des dossiers médicaux ou hospitaliers des participantes alors que la plupart des problèmes de santé liés aux implants n'exigent pas d'hospitalisation. De plus, les échantillons étaient de faible taille et les participantes admises à plusieurs des études pouvaient avoir bénéficié d'une

implantation récente, depuis moins d'un an dans certains cas. Par ailleurs, la méta-analyse portait sur des études dont les résultats n'avaient pas été publiés et dont la méthodologie n'était pas exposée assez explicitement pour permettre d'évaluer la validité des résultats. Il faut donc prendre ces limites méthodologiques en compte dans l'interprétation des résultats de la méta-analyse effectuée par Janowsky et ses collègues.

D'autres études ont porté sur la relation entre le port des implants mammaires et une maladie atypique du tissu conjonctif. Cette maladie comprend des manifestations diverses telles que la fatigue chronique, les douleurs articulaires, la myalgie, la faiblesse musculaire et les troubles de la mémoire. Le Comité de l'IOM conclut qu'on manque de données probantes pour appuyer l'existence d'un lien entre le port des implants mammaires et le développement de ce nouveau syndrome [IOM, 2000]. Une revue systématique des données réalisée par Tugwell et ses collègues n'a pas permis de dégager de lien causal entre le port des implants mammaires et les maladies du tissu conjonctif. Les résultats obtenus ne sont pas concluants pour certains symptômes considérés seuls, tels que l'arthralgie, la myalgie et les adénopathies, entre autres [Tugwell *et al.*, 2001].

Les membres du Comité de l'IOM ont examiné les données scientifiques relatives au lien qui existerait entre l'exposition au silicone et le port des implants en gel de silicone d'une part, et la carcinogenèse et le cancer du sein d'autre part. Ils ont conclu que les données scientifiques actuelles n'appuient pas l'existence d'un tel lien entre le silicone ou les implants mammaires en gel de silicone et la carcinogenèse en milieu expérimental, le cancer du sein primitif ou récurrent, le sarcome ou d'autres tumeurs solides du sein, le lymphome et le myélome [IOM, 2000]. Une large étude actuellement en cours

---

au Canada vise à vérifier si le port des prothèses mammaires entraîne l'augmentation du risque de cancer et d'autres problèmes de santé. Cette étude comporte une comparaison entre 40 000 femmes qui ont reçu des prothèses mammaires et 20 000 femmes qui ont fait l'objet d'autres formes de chirurgie esthétique. Les résultats n'ont pas encore été publiés.

La présence de silicone dans les tissus mammaires liée à la rupture de l'implant ou à la migration du gel entraîne des complications neurologiques locales imputables à la compression des nerfs. Exception faite de cet effet particulier, la présence du silicone dans ces tissus n'entraînerait pas d'augmentation du risque de maladie neurologique, d'après les conclusions de deux études épidémiologiques menées dans de grandes cohortes de près de 4 600 porteuses d'implants mammaires [IOM, 2000].

Le Comité de l'IOM a examiné la possibilité que les porteuses de prothèses mammaires en gel de silicone puissent transmettre du silicone ou des facteurs immunitaires à leur enfant pendant la grossesse et l'allaitement. On manque de données scientifiques probantes pour confirmer cette hypothèse. Par ailleurs, les données indiquent que la concentration du lait maternel en silice est la même chez les porteuses d'implants mammaires et les autres femmes [IOM, 2000].

En ce qui concerne les complications locales, le Comité de l'IOM considère que plusieurs de ces complications, notamment la rupture, le dégonflement, la contracture périprothétique, l'infection et les hématomes postopératoires, exigent une intervention chirurgicale. Ces complications locales sont fréquentes et constituent pour l'instant un des plus importants problèmes de santé liés au port des implants mammaires [IOM, 2000].

## POSITION DE DIVERSES INSTITUTIONS RELATIVEMENT À LA DÉTECTION DE LA RUPTURE DES IMPLANTS MAMMAIRES EN GEL DE SILICONE

Divers organismes ou auteurs ont fait des recommandations relativement

- a) aux mesures préconisées après la détection de la rupture d'implants mammaires en gel de silicone,
- b) à la nécessité d'un programme de dépistage systématique et périodique du bris des implants et
- c) à la nécessité d'un registre national des femmes porteuses d'implants mammaires.

Au Canada, un comité consultatif indépendant sur les implants mammaires en gel de silicone s'est prononcé contre le dépistage périodique du bris des implants par mammographie chez les femmes âgées de moins de 35 ans. La seule exception à cette règle viserait les cas où les avantages du dépistage l'emportent sans contredit sur les risques cumulés de l'exposition au rayonnement [*Independent Advisory Committee on Silicone-Gel-filled Breast Implants*, 1992].

Cette position est conforme à celle qu'a émise un comité de la FDA. À la lumière des renseignements existants en 1992, ce comité s'était prononcé contre le dépistage systématique du bris des implants chez les femmes qui n'avaient pas de symptôme en invoquant l'absence d'effets favorables pour la santé liés à l'exérèse. En effet, le dépistage systématique permettrait la détection de ruptures subcliniques qui ne dégénéreront pas en atteintes cliniques et entraînerait l'exérèse de l'implant, une intervention qui comporte des risques et peut avoir de fâcheuses répercussions esthétiques. Ce comité recommandait toutefois de pratiquer l'exérèse dès qu'une rupture était détectée [Brown *et al.*, 1997].

L'ANDEM a conclu dans le même sens. Cette agence française concluait en 1996 que, compte tenu de la sensibilité et de la spécificité des techniques d'imagerie ainsi que des problèmes de faisabilité, on ne pouvait pas recommander la mise en œuvre d'un programme de dépistage systématique par imagerie. En revanche, il faut assurer un suivi clinique, pour recourir à la mammographie en première intention afin de guider la décision d'exérèse dès qu'on soupçonne la rupture de l'implant [ANDEM, 1996].

Le Conseil de santé des Pays-Bas a récemment recommandé la mise sur pied d'un registre national et le suivi étroit de toutes les porteuses d'implants mammaires en gel de silicone afin de dépister tout bris le plus rapidement possible. Toutefois, le rapport du Conseil ne mentionne pas de méthode ni de modalités de suivi recommandées [Gezondheidsraad, 1999].

Dans son rapport publié récemment, l'IOM considère qu'on manque de données probantes pour appuyer le dépistage systématique du bris des implants en l'absence de symptôme. Aux fins de l'évaluation de l'intégrité des implants, son Comité recommande le recours à la mammographie et à l'échographie si on observe des signes d'altération de l'implant à l'examen clinique (changement soudain de la taille, douleur ou asymétrie). Si les résultats des deux examens sont normaux, le suivi clinique s'impose. Si les résultats des deux examens témoignent sans équivoque d'une rupture, on devrait considérer l'exérèse. L'IRM est recommandée dans tout cas où les résultats de la mammographie et de l'échographie ne sont pas concluants [IOM, 2000].

## ÉTAT DE SITUATION QUANT AUX IMPLANTS MAMMAIRES EN GEL DE SILICONE AU QUÉBEC

### 8.1 Contexte juridique et réglementaire

En avril 1991, les implants mammaires en gel de silicone recouverts de mousse de polyuréthane (Meme®, par exemple) ont été volontairement retirés du marché par leur fabricant. Par la suite, les inquiétudes suscitées par les risques sanitaires éventuellement attribuables à la fuite du gel de silicone ont donné lieu à un moratoire sur l'utilisation de tous les implants de silicone au Canada et aux États-Unis. Ce moratoire décrété en janvier 1992 demeure en vigueur [Santé Canada, 1998]. À cette époque, plusieurs types d'implants mammaires étaient offerts sur le marché canadien mais les plus populaires étaient remplis de gel de silicone car leur texture leur confère une apparence plus naturelle; les autres types d'implants offerts étaient à simple paroi, remplis de solution saline et à double paroi remplis de gel de silicone dans la cavité centrale et de solution saline dans la cavité périphérique ou vice versa [Santé Canada, 2000].

Les fabricants d'implants mammaires remplis de gel de silicone qui désirent obtenir une autorisation de Santé Canada doivent démontrer l'innocuité, la qualité et l'efficacité de leur produit [Santé Canada, 2000]. Par ailleurs, du fait des inquiétudes soulevées par le port des implants et leurs effets sur la santé des femmes, Santé Canada a mis en place un programme intensif de recherche afin d'examiner les risques sanitaires éventuellement liés au port des implants mammaires<sup>3</sup>. Une des études porte précisément sur la morbidité, la mortalité et le taux de survie au cancer chez les patientes ayant reçu des implants mammaires dans un but esthétique au Québec et en Ontario. Les résultats de cette étude n'ont pas encore été publiés.

Plusieurs poursuites en justice ont été intentées au Québec contre divers fabricants de prothèses mammaires. Jusqu'à présent, les recours collectifs se sont soldés par des règlements hors cour, et il n'y a donc pas eu de procès<sup>4</sup>.

### 8.2 Étendue de la pratique

À partir de l'extrapolation des données provenant des États-Unis, on évalue qu'entre 100 000 et 200 000 femmes auraient reçu des implants mammaires au Canada depuis le début des années 1960 [*Independent Advisory Committee on Silicone-Gel-filled Breast Implants*, 1992]. Cette évaluation est relativement grossière, notamment en raison de la non-correspondance entre le nombre de femmes et le nombre d'implants. Par ailleurs, Santé Canada déclare que depuis 1984, plus de 12 000 implants mammaires recouverts de mousse de polyuréthane ont été vendus au Canada, dont 10 000 au Québec [Santé Canada, 1998].

Bien qu'elles soient imprécises, ces données restent les seules qu'on ait sur le nombre de Canadiennes et de Québécoises porteuses d'un implant mammaire. Cette information limitée s'explique par l'absence de registre national, par le fait que la chirurgie d'augmentation à visée esthétique n'est pas nécessairement réalisée dans les centres hospitaliers et que les coûts des interventions ne sont pas couverts par le régime public d'assurance maladie du Québec. À cause de ces deux derniers éléments, l'information trouvée dans les banques de données habituellement consultées, comme le fichier des hospitalisations (Med-Écho) et le fichier des actes médicaux de la Régie de l'assurance maladie du Québec (RAMQ), est incomplète.

3. Voir [http://www.hc-sc.gc.ca/main/lcdc/web/bc/implant/notice\\_f.html](http://www.hc-sc.gc.ca/main/lcdc/web/bc/implant/notice_f.html) (page consultée le 19 janvier 2001)

4. Communications téléphoniques et écrites avec Option Consommateurs et M<sup>e</sup> Alexandra Obadia, juriste, novembre 2000.

---

Aux États-Unis, entre 20 et 30 % des implants sont mis en place dans le cadre de la reconstruction mammaire consécutive à la mastectomie, soit après le traitement du cancer ou à titre préventif (antécédents familiaux ou mastopathie à risque). Les 70 à 80 % restants sont utilisés aux fins d'augmentation du volume d'un ou des deux seins à des fins esthétiques [Brown *et al.*, 1997; IOM, 2000]. Il n'existe aucune donnée comparable sur l'emploi des implants mammaires au Canada et au Québec.

### 8.3 Description de la pratique

Au Québec, la chirurgie plastique de reconstruction mammaire est effectuée dans les centres hospitaliers de soins de courte durée et dans les cliniques privées de chirurgie plastique. Les frais liés à la mise en place d'implants consécutive à une mastectomie, au traitement de l'hypoplasie ou de l'asymétrie mammaire et aux complications qui peuvent découler de ces interventions (hématome, infection, exérèse de la prothèse, etc.) sont habituellement couverts par la RAMQ. La RAMQ ne rembourse pas les frais d'une chirurgie esthétique d'augmentation mais elle assume les frais des soins en cas de complications survenant à la suite d'une mammoplastie à visée esthétique quand le médecin juge ces soins nécessaires sur le plan médical<sup>5</sup>.

On n'effectue pas de dépistage systématique et périodique de la rupture d'implant chez les femmes qui n'ont pas de symptôme. Par contre, le radiologue peut, tout en réalisant l'examen prévu dans le programme organisé de dépistage du cancer du sein, vérifier l'intégrité de l'implant et détecter tout

changement de configuration de l'implant ou la présence de silicone libre dans le parenchyme mammaire (rupture extracapsulaire).

La mammographie et l'échographie sont des techniques d'examen offertes partout au Québec, et la mammographie est déjà pratiquée chez un bon nombre de femmes dans le cadre du dépistage du cancer du sein. L'accessibilité de l'IRM est assez limitée au Québec. Selon une enquête publiée récemment, il y avait, en date du 15 juillet 2001, 23 appareils d'IRM au Québec, dont 14 sont installés dans la région de Montréal [OCCETS, 2001]. L'attente pour l'IRM est de quelques mois, voire plus d'un an.

---

5. Communication écrite de J.-P. Lévesque, Direction de l'admissibilité et des renseignements aux personnes assurées. Régie de l'assurance maladie du Québec, 31 janvier 2000.

## DISCUSSION

La rupture est une des complications locales du port des implants mammaires. Sa prévalence n'est pas connue avec certitude, mais on évalue que les implants actuellement offerts ont une durée de vie de quelque 10 ans. Lorsque la rupture est intracapsulaire (80% des cas), le silicone reste contenu à l'intérieur de la capsule fibreuse entourant l'implant. Bien qu'il soit plus fréquent, ce type de rupture est généralement asymptomatique et n'entraîne pas d'altération esthétique. Puisque la rupture intracapsulaire peut devenir extracapsulaire, sa détection devrait être une indication d'exérèse. Mais, en pratique, il n'y a pas de consensus à ce sujet. L'exérèse exige l'extirpation chirurgicale de l'implant et de la capsule fibreuse qui l'entoure, et entraîne une altération esthétique importante. Il faut rappeler que l'augmentation mammaire par insertion de prothèse est pratiquée chez des femmes qui ont fait l'objet d'une mastectomie à cause d'un cancer du sein, en cas d'hypoplasie ou d'asymétrie mammaire, ou encore pour des raisons purement esthétiques. Dans tous les cas, l'objectif final est l'amélioration de l'image corporelle de la femme. L'exérèse, incluant l'extirpation de l'implant et de la capsule, peut entraîner une déformation et des conséquences esthétiques fâcheuses.

La rupture extracapsulaire est moins fréquente mais occasionne l'épanchement du silicone à l'extérieur de la capsule ainsi que la déformation du sein. Une fois la rupture détectée, son traitement repose sur l'exérèse chirurgicale.

Selon les données scientifiques actuelles sur la toxicité du silicone et les conclusions du Comité de l'IOM qui a analysé ce point de façon approfondie, il n'est pas possible de se prononcer sur les conséquences du port ou de la rupture des implants

mammaires remplis de gel de silicone sur la santé des femmes. La controverse persiste donc et l'étude de ce point se poursuit.

L'examen clinique effectué par un médecin expérimenté est la première mesure du suivi de la femme porteuse d'implants mammaires. Dans certains cas, l'examen clinique peut suffire à établir la pertinence de l'exérèse d'un implant défectueux. Plusieurs techniques d'imagerie des seins permettent la détection de la rupture prothétique. Nous avons examiné la validité des trois techniques suivantes : la mammographie, l'échographie et l'IRM. En règle générale :

- Un examen très sensible donnera un faible taux de résultats faux négatifs, autrement dit, la probabilité de ne pas reconnaître les cas de rupture est moins grande. La sensibilité du test est importante compte tenu des éventuels effets toxiques du silicone.
- Un examen très spécifique donnera un faible taux de résultats faux positifs, autrement dit, la probabilité que son résultat entraîne l'exérèse inutile d'un implant intact est moins grande. L'exérèse de prothèse inclut l'extirpation de la capsule fibreuse et peut entraîner des conséquences fâcheuses sur le plan esthétique, alors que les considérations esthétiques sont le motif même de la chirurgie d'augmentation mammaire.
- La valeur prédictive correspond à la probabilité que l'implant soit véritablement rompu alors que le résultat du test est positif ou qu'il soit intact alors que le résultat du test est négatif. Ces probabilités pèsent lourd sur la décision de pratiquer ou non l'exérèse de l'implant après l'obtention d'un résultat positif ou négatif.

---

La plupart des études ont porté sur l'efficacité d'une seule technique de diagnostic. Quelques études comportaient une comparaison parallèle entre les trois techniques appliquées aux mêmes groupes de patientes et ont ainsi permis d'évaluer la validité diagnostique de la mammographie, de l'échographie et de l'IRM. D'après les résultats des études comparatives, la mammographie est une technique plus spécifique que sensible dans la détection de la rupture prothétique. Sa sensibilité est faible (entre 5 et 81 %) mais sa spécificité est élevée (entre 82 et 100 %).

L'échographie permet de détecter les ruptures intracapsulaire et extracapsulaire. Sa validité diagnostique se révèle comparable à celle de la mammographie, quoique sa spécificité soit un peu moindre (sensibilité de 25 à 100 %; spécificité de 50 à 92 %). L'IRM constitue le moyen de détection le plus sensible (sensibilité allant de 46 à 100 %) de la rupture prothétique et elle permet de diagnostiquer aussi bien la rupture intracapsulaire qu'extracapsulaire. Sa spécificité est comparable à celle de la mammographie ou légèrement inférieure (spécificité allant de 55 à 100 %).

La spécificité des trois techniques d'examen est élevée mais l'IRM est la technique la plus sensible. Toutefois, dans le cas particulier de la rupture d'implants mammaires, une sensibilité élevée offre la possibilité de détecter les ruptures intracapsulaires et les suintements qui pourraient être cliniquement silencieux mais qui, une fois détectés, entraîneront l'exérèse de l'implant. Les données scientifiques ne permettent pas de documenter la portée du type de rupture sur les résultats obtenus grâce aux diverses techniques, mais il est reconnu toutefois que la mammographie est très sensible en ce qui a trait à la détection des ruptures extracapsulaires, qui constituent une indication d'exérèse absolue, malgré qu'elles soient plus rares.

On a proposé des protocoles en série comportant la réalisation d'une mammographie et d'une échographie, puis celle d'une IRM dans les cas où les deux premiers examens donnent des résultats douteux ou non concluants. Ces protocoles s'appuient sur le fait que l'IRM est un examen très sensible et spécifique mais coûteux et peu accessible : il ne faut y recourir que si un doute persiste malgré les examens classiques. Il s'agit de la position préconisée par la plupart des organisations officielles qui se sont prononcées sur ce point.

## CONCLUSIONS ET RECOMMANDATION

À la lumière des données scientifiques analysées dans ce rapport, l'AETMIS tire les conclusions suivantes :

### Conclusions

- L'état actuel des connaissances révèle un manque de données scientifiques étayant la toxicité des implants mammaires en silicone et ses effets défavorables sur la santé des femmes. Dans ce contexte, la rupture des prothèses mammaires est une complication locale qui a des conséquences principalement esthétiques. Toutefois, si le silicone se révélait toxique pour la femme, la recherche devrait être axée sur le port même de la prothèse plutôt que sur sa rupture. En effet, il est reconnu que le silicone migre par suintement, même à partir de prothèses intactes, et que l'enveloppe de l'implant constitue une source d'exposition au silicone.
- Pour l'instant, les études publiées ne permettent pas de justifier explicitement la mise sur pied d'un programme de dépistage de la rupture des prothèses mammaires en l'absence de symptôme. En effet, la majorité de ces études ont porté sur des femmes chez qui la probabilité de rupture était élevée.
- Peu d'études ont porté sur le rôle de la mammographie dans la rupture iatrogène des implants. En présence d'implant mammaire, il faut pratiquer certaines manœuvres avant de prendre les clichés. La compression nécessaire à la mammographie pourrait aggraver une déféctuosité préexistante ou faire dégénérer une rupture intracapsulaire en rupture extracapsulaire sans constituer la cause première de la rupture.
- L'utilité de l'IRM semble tenir à l'amélioration de la détection de la rupture intracapsulaire. Or, celle-ci est généralement asymptomatique et l'indication d'exérèse ne fait pas l'unanimité.
- Par ailleurs, l'IRM étant légèrement moins spécifique que la mammographie en ce qui a trait à la détection des ruptures extracapsulaires, son emploi pourrait donner lieu à l'exérèse de prothèses intactes. Or, les risques et les conséquences esthétiques fâcheuses que cette intervention entraîne pourraient être plus importants que ceux qui sont liés à la conservation de l'implant malgré une rupture intracapsulaire.
- L'IRM est une technique coûteuse, et il faut attendre au moins un an pour y accéder au Québec. En contrepartie, la mammographie et l'échographie constituent des outils de dépistage accessibles et déjà utilisés par une grande majorité des femmes dans le cadre du Programme québécois du dépistage du cancer du sein ou hors de ce cadre, à des fins diagnostiques.

### Recommandation

- Compte tenu des renseignements sur l'efficacité et de l'accessibilité des examens, l'AETMIS est d'avis qu'en présence d'une présomption clinique de rupture, il convient de calquer la conduite à tenir sur celle que détaille l'algorithme proposé par Samuels et ses collègues [Samuels *et al.*, 1995], et que l'IOM a reprise [IOM, 2000]. L'examen mammographique suivi de l'échographie du sein reste la stratégie recommandée en première intention. Si les résultats des deux

---

examens sont normaux, il est conseillé d'assurer le suivi clinique du cas. Si l'un ou l'autre de ces examens met en évidence une rupture extracapsulaire, on procédera à l'exérèse de l'implant. Si les résultats de ces examens révèlent une rupture intracapsulaire, certaines femmes pourront choisir de garder leurs implants et de se prêter à un suivi clinique périodique. Enfin, si les résultats sont équivoques ou douteux, ou qu'ils ne concordent pas avec ceux de l'examen clinique, on recourra à l'IRM.

---

## ANNEXES

## Annexe A

## Tableau A.1

### Études portant sur la comparaison parallèle entre deux ou trois techniques de détection, avec confirmation de la rupture à l'exérèse

Étude	N <sup>bre</sup> d'implants	N <sup>bre</sup> et type de rupture	Méthodologie	Technique	Commentaires
Everson et al., 1994 États-Unis	<b>63</b>	<b>22</b> (21 IC et 1 EC)	Étude prospective. Femmes (sauf une) avec signes et symptômes de rupture.	<b>Mammographie</b> : 4 incidences (Eklund) <b>Échographie</b> : de 5 à 10 MHz <b>IRM</b> : 1,5 T; antenne de surface adaptée	Bonne description des critères de détection de la rupture pour chaque technique. On ne précise pas si la rupture inclut l'extravasation ou le suintement.
Monticciolo et al., 1994 États-Unis	<b>38</b>	<b>18</b>	Étude prospective. Femmes avec signes ou symptômes de rupture.	<b>Mammographie</b> : pas décrite <b>IRM</b> : 1,5 T; antenne de surface circulaire non adaptée.	Mention de l'extravasation du gel de silicone sans distinction entre rupture extracapsulaire et intracapsulaire. Obtention de trois faux négatifs avec la mammographie, alors qu'il y avait rupture intracapsulaire.
Reynolds et al., 1994 États-Unis	<b>24</b>	<b>13</b>	Étude prospective. Femmes ayant des symptômes ou désireuses de faire enlever leur implant.	<b>Mammographie</b> : 4 incidences (Eklund) chez 11 des 13 femmes <b>Échographie</b> : 7,5 MHz <b>IRM</b> : 1,5 T; antenne de surface adaptée utilisée chez 5 femmes (10 implants)	Définition de rupture incluant tout cas de présence du gel de silicone en dehors de l'implant, qu'il s'agisse d'extravasation minime ou de rupture extracapsulaire. Classification des images en trois catégories (normale, suspecte et diagnostique). Leur valeur prédictive peut différer d'une technique à l'autre.
Berg et al., 1995 États-Unis	<b>144</b>	<b>80</b>	Étude prospective. Exérèse motivée par le diagnostic d'une rupture, par la douleur ou par la contraction capsulaire.	<b>Échographie</b> : sonde 5 ou 7,5 MHz <b>IRM</b> : 1,5 T, avec et sans antenne de surface adaptée.	Examen séparé de chaque signe observé à l'échographie et à l'IRM, suivi d'une évaluation globale de l'intégrité de l'implant. Évaluation séparée des implants à simple et à double paroi, et des cas de rupture et de suintement.

CC : contracture capsulaire; EC : rupture extracapsulaire; IC : rupture intracapsulaire

Tableau A.1 (suite)

**Études portant sur la comparaison parallèle entre deux ou trois techniques de détection, avec confirmation de la rupture à l'exérèse**

Étude	N <sup>bre</sup> d'implants	N <sup>bre</sup> et type de rupture	Méthodologie	Technique	Commentaires
Robinson et al., 1995 États-Unis	<b>133</b>	<b>83</b>	Étude prospective. Cas symptomatiques.	<b>Mammographie IRM</b>	Aucune classification des ruptures ou des suintements. Aucune description des techniques. Examen de seulement 10 implants par IRM.
Weizer et al., 1995 Netscher et al., 1996 États-Unis	<b>160</b>	<b>42</b>	Étude prospective. Cas symptomatiques.	<b>Mammographie</b> : 4 clichés (Eklund) <b>Échographie</b> : de 5 à 7,5 MHz <b>IRM</b> : 1,5 T; sans antenne de surface adaptée au début et avec antenne ensuite.	Détection de 2 ruptures EC et d'aucune rupture IC par mammographie. Plus grande sensibilité et spécificité de l'IRM grâce aux nouvelles antennes de surface adaptées.
Ikeda et al., 1999 États-Unis	<b>31</b>	<b>18</b> (5 extravasations, 4 EC et 9 IC)	Étude prospective. Forte probabilité de rupture.	<b>Mammographie</b> : 4 clichés (Eklund) <b>Échographie</b> : 7,5 MHz <b>IRM</b> : 1,5 T; antenne de surface adaptée	Classification de l'état de l'implant : intact, intact avec extravasation, rupture intracapsulaire et rupture extracapsulaire.
Beeckman et al., 1999 Pays-Bas	<b>35</b>	<b>16</b> (16 IC)	Étude prospective. Forte probabilité de rupture.	<b>Échographie</b> : de 7,5 à 10 MHz <b>IRM</b> : 4,5 Tesla Siemens Magnetom SP 63; antenne de surface adaptée	Extravasation de gel de silicone diagnostiquée chez 5 femmes mais aucun cas détecté avant la chirurgie. Seulement des implants en gel de silicone à simple paroi.

CC : contracture capsulaire; EC : rupture extracapsulaire; IC : rupture intracapsulaire

## Annexe B

Tableau B.1

### Études évaluatives d'une technique de détection, avec confirmation de la rupture à l'exérèse

Étude	N <sup>bre</sup> d'implants	N <sup>bre</sup> et type de rupture	Technique de diagnostic	Méthodologie	Commentaires
Gorczyca et al., 1992 États-Unis	<b>140</b>	<b>21</b> (19 IC et 2 EC)	IRM	Évaluation rétrospective par deux radiologistes des images obtenues par IRM. Femmes orientées en raison de douleurs locales ou régionales et de symptômes généraux. IRM : 1,5 T, sans antenne de surface adaptée.	Mammographie pratiquée dans 16 des 21 cas de rupture. Détection des 2 ruptures EC mais d'aucune des 14 ruptures IC.
DeBruhl et al., 1993 États-Unis	<b>57</b>	<b>20</b> (16 IC et 4 EC)	Échographie	Évaluation prospective de 74 femmes symptomatiques, dont 28 ont fait l'objet d'une exérèse chirurgicale (57 implants). Échographie : 3 appareils avec sonde mécanique de 10 MHz; linéaire de 5 à 10 MHz et réseau linéaire-array de 10 MHz.	Identification correcte de 10 des 16 ruptures intracapsulaires, et de 2 des 4 ruptures extracapsulaires. Problèmes observés : évaluation difficile de la paroi postérieure de l'implant, manque d'expérience de l'opérateur et courbe d'apprentissage, difficulté d'évaluation si la femme a eu des injections de silicone.
Caskey et al., 1994 États-Unis	<b>59</b>	<b>22</b> (21 IC et 1 EC)	Échographie	Évaluation prospective clinique et échographique de 119 femmes. Confirmation chirurgicale obtenue dans 31 cas symptomatiques. Échographie : sonde linéaire de 5 à 7,5 MHz.	Évaluation par signe échographique. Signes les plus fréquents : échos homogènes de faible intensité (low level homogeneous echoes) qui offrent une sensibilité de 55 % et une spécificité de 84 %.

CC : contracture capsulaire; EC : rupture extracapsulaire; IC : rupture intracapsulaire

**Tableau B.1 (suite)  
Études évaluatives d'une technique  
de détection, avec confirmation de la rupture à l'exérèse**

Étude	N <sup>bre</sup> d'implants	N <sup>bre</sup> et type de rupture	Technique de diagnostic	Methodologie	Commentaires
Chilcote et al., 1994 États-Unis	<b>42</b>	<b>20</b> (20 IC dont 7 ruptures et 13 extra-vasations)	Echographie	Évaluation prospective de 25 femmes (42 implants) ayant des signes ou des symptômes de rupture d'implant. Aucune rupture n'était évidente à l'examen physique. Échographie : sonde linéaire de 5,58 MHz.	Examen de toutes les échographies par quatre radiologistes. Classification des résultats en 5 catégories : 1) intact; 2) probablement intact; 3) incertain; 4) probablement rompu; 5) rompu. On a calculé la sensibilité en considérant 4 et 5 comme intacts. On a calculé la spécificité en considérant 1, 2 et 3 comme rompus.
Dobke et Middleton, 1994 États-Unis	<b>74</b>	<b>24</b> (16 ruptures et 8 suintements)	IRM	Évaluation rétrospective de 39 femmes (74 implants). IRM : 1,5 T, antenne de surface adaptée bilatérale.	Un seul résultat inexact sur 74 implants examinés par IRM.
Gorczyca et al., 1994 États-Unis	<b>81</b>	<b>18</b> (16 IC et 2 EC)	IRM	Évaluation rétrospective de 82 femmes symptomatiques. 41 (81 implants) ont une exérèse chirurgicale. IRM : 1,5T, antenne de surface non spécifique et spécifique.	Quatre radiologistes ont examiné les images obtenues. Les différences entre les observateurs ne sont pas significatives. L'étude compare deux techniques d'IRM dans la détection de rupture d'implant mammaire.
Liston et al., 1994 Royaume-Uni	<b>43</b>	<b>13</b>	Echographie	Évaluation prospective préopératoire de 24 femmes (43 implants). Échographie : sonde curviligne de 5 MHz.	Classification des implants : intacts (30), avec altération localisée de l'enveloppe (6), ou complètement désintégrés (7). Réalisation de toutes les échographies par un seul radiologiste.
Petro et al., 1994 États-Unis	<b>22</b>	<b>7</b>	Echographie	Évaluation prospective. Échographie : sondes à haute résolution (5,0; 7,5 et 10 MHz).	Réalisation de toutes les échographies par un seul radiologiste. Correspondance chirurgicale pour seulement 22 des 94 implants examinés. Calcul de la spécificité fondé sur l'ensemble des implants (62/87).

CC : contracture capsulaire; EC : rupture extracapsulaire; IC : rupture intracapsulaire

**Tableau B.1 (suite)**  
**Études évaluatives d'une technique**  
**de détection, avec confirmation de la rupture à l'exérèse**

Étude	N <sup>bre</sup> d'implants	N <sup>bre</sup> et type de rupture	Technique de diagnostic	Methodologie	Commentaires
Chung et al., 1996 États-Unis	<b>192</b>	<b>62</b>	Echographie	Évaluation prospective de l'échographie pour la détection de la rupture d'implants en silicone chez 98 femmes sans symptôme (192 implants). Échographie : sonde, 7,5 MHz.	Si on considère les cas de fuites de gel de silicone comme des ruptures, la sensibilité passe de 74 à 89 % et la spécificité, de 89 à 96 %. Les valeurs prédictives positive et négative augmentent également.
Quinn et al., 1996 États-Unis	<b>108</b>	<b>30</b> (29 IC et 1 EC)	IRM	Évaluation prospective et rétrospective. IRM : 1,5 T, antenne de surface adaptée.	Interprétation prospective par un radiologiste d'une IRM réalisée avant la chirurgie (Se : 87 %; Sp : 78 %). Interprétation rétrospective, par 2 radiologistes, des clichés IRM pris des femmes ayant subi une exérèse, sans connaissance de l'état de l'implant lors de l'exérèse (Se : 93 %; Sp : 92 %). Difficulté à interpréter la différence entre une rupture IC et une fuite abondante avec une capsule intacte.
Venta et al., 1996 États-Unis	<b>78</b>	<b>22</b>	Echographie	Évaluation prospective de 126 femmes porteuses d'implants mammaires, ayant ou non des symptômes. Exérèse pratiquée chez 43 femmes (78 implants). Échographie : sonde, de 5 à 7 MHz.	Évaluation de l'influence de la courbe d'apprentissage sur la sensibilité et la spécificité au moyen de courbes ROC. Résultat : la courbe d'apprentissage influence l'interprétation des images. Résultats non significatifs. Absence de variation interobservateur significative.

CC : contracture capsulaire; EC : rupture extracapsulaire; IC : rupture intracapsulaire; SE : sensibilité; SP : spécificité

Tableau B.1 (suite)  
**Études évaluatives d'une technique de détection,  
avec confirmation de la rupture à l'exérèse**

Étude	N <sup>bre</sup> d'implants	N <sup>bre</sup> et type de rupture	Technique de diagnostic	Methodologie	Commentaires
Medot et al., 1997 États-Unis	<b>122</b>	<b>49</b> (17 sans CC, 32 avec CC)	Echographie	Revue rétrospective des dossiers de 65 femmes (122 implants mammaires en silicone) ayant fait l'objet d'une exérèse. Échographie : sonde, 10 MHz, haute-fréquence.	Motifs de consultation : symptômes ou inquiétudes à propos des implants. Examen physique et échographie chez chaque femme. Exérèse dans tout cas de rupture confirmée et chez les femmes qui désiraient l'exérèse, même si l'implant était intact sur l'échographie.
Middleton, 1998 États-Unis	<b>785</b>	<b>394</b> (306 IC, 87 EC, 1 non définie)	IRM	Revue rétrospective de 1 305 femmes examinées par IRM depuis 1992 à l'UCSD. IRM de 1626 implants à simple paroi et exérèse dans 785 cas. IRM : 1,5 T, antennes de surface adaptées	Implants à simple paroi seulement. L'étude s'étendant sur une longue période, on ne mentionne pas si des résultats ont déjà été présentés dans d'autres rapports. Revue complète des implants, des complications, des images révélatrices de la rupture et de la présence de silicone libre dans les tissus mous.

CC : contracture capsulaire; EC : rupture extracapsulaire; IC : rupture intracapsulaire

## Annexe C

## Tableau C.1

## Études exclues de l'analyse

Étude	N <sup>bre</sup> d'implants	N <sup>bre</sup> et type de rupture	Méthodologie	Technique de détection	Raisons de l'exclusion
Andersen et al., 1989 États-Unis	?	?	Revue rétrospective de 18 femmes traitées par les auteurs et 14 femmes admises à des études précédentes.	<b>Mammographie</b>	Nombre d'implants examinés non précisé. Manque de données pour calculer la validité du test. Technique de mammographie non décrite.
Ahn et al., 1994 États-Unis	59	21 (18 IC et 3 EC)	Étude prospective. Cas symptomatiques.	<b>Mammographie</b> : 4 clichés (Eklund). <b>Échographie</b> : 3 appareils avec sonde mécanique, 10 MHz; linéaire, de 5 à 10 MHz; linéaire, 10 MHz. <b>IRM</b> : 1,5 T (intensité du champ magnétique); antenne de surface adaptée.	Données insuffisantes (en nombres réels) pour dresser un tableau à deux rangées et deux colonnes (2 x 2).
Beekman et al., 1996 Pays-Bas	76	39	Plan de l'étude ? Cas symptomatiques.	<b>Mammographie</b> : pas de détails. <b>Échographie</b> : sonde, 7,5 MHz.	Utilisation associée de la mammographie et de l'échographie. Aucune description du protocole d'utilisation des deux techniques. Les résultats sont regroupés.
Soo et al., 1997 États-Unis	86	48 (48 IC)	Étude rétrospective. Cas symptomatiques.	<b>IRM</b> : 1,5 T, antennes de surface adaptées.	Comparaison de la validité des divers signes et combinaisons en tant que critères de détection de la rupture.
Rohrich et al., 1998 États-Unis	292	114 ruptures 76 suintements	Étude rétrospective. 357 implants extirpés sur une période de 5 ans.	<b>Mammographie</b> <b>IRM</b> Caractéristiques des techniques utilisées non décrites.	Données insuffisantes (en nombres réels) pour dresser un tableau à deux rangées et deux colonnes (2 x 2).

## Annexe D

Tableau D.1

### Résumé des résultats des études incluses dans ce rapport

Étude	Nbre de femmes ) (implants)	Mammo- graphie	Écho- graphie	IRM	Mammo- graphie	Écho- graphie	IRM
		Sensibilité			Spécificité		
DeBruhl <i>et al.</i> , 1993	28 (57)	-	70	-	-	92	-
Caskey <i>et al.</i> , 1994	31 (59)	-	55	-	-	84	-
Chilcote <i>et al.</i> , 1994	25 (42)	-	-	-	-	-	-
Rupture seulement			50			75	
Rupture et suintement			25			75	
Liston <i>et al.</i> , 1994	24 (43)	-	69	-	-	96	-
Petro <i>et al.</i> , 1994	(22)	-	100	-	-	-	-
Chung <i>et al.</i> , 1996	98 (192)	-	74	-	-	89	-
Venta <i>et al.</i> , 1996	43 (78)	-	50	-	-	55	-
Medot <i>et al.</i> , 1997	65 (122)	-	59	-	-	73	-
Avec CC	85		41			70	
Sans CC	37		69			74	
Gorczyca <i>et al.</i> , 1992	70 (140)	-	-	76	-	-	97
Dobke et Middleton 1994	39 (74)	-	-	100	-	-	98
Gorczyca <i>et al.</i> , 1994	41 (81)	-	-	-	-	-	-
3-point Dixon			-	61	-	-	97
FSE			-	89	-	-	97
Quinn <i>et al.</i> , 1996	54 (108)	-	-	-	-	-	-
Prospective		-	-	87	-	-	78
Retrospective		-	-	93	-	-	92
Middleton, 1998	(785)	-	-	74	-	-	98
Everson <i>et al.</i> , 1994	32 (63)	23	59	95	98	79	93
Monticciolo <i>et al.</i> , 1994	28 (38)	81	-	94	100	-	100
Reynolds <i>et al.</i> , 1994	13 (24)	69	54	69	82	64	55
Berg <i>et al.</i> , 1995	(144)	-	-	-	-	-	-
Simple paroi			49	78		57	91
Double paroi			8	75		20	90
Robinson <i>et al.</i> , 1995	(133*)	17	-	72	92	-	67
Weizer <i>et al.</i> , 1995	81 (160)	5	47	46	100	83	88
Netscher <i>et al.</i> , 1996							
Ikeda <i>et al.</i> , 1999	16 (31)	33	67	100	100	62	77
Beekman <i>et al.</i> , 1999	18 (35)	-	44	88	-	84	100

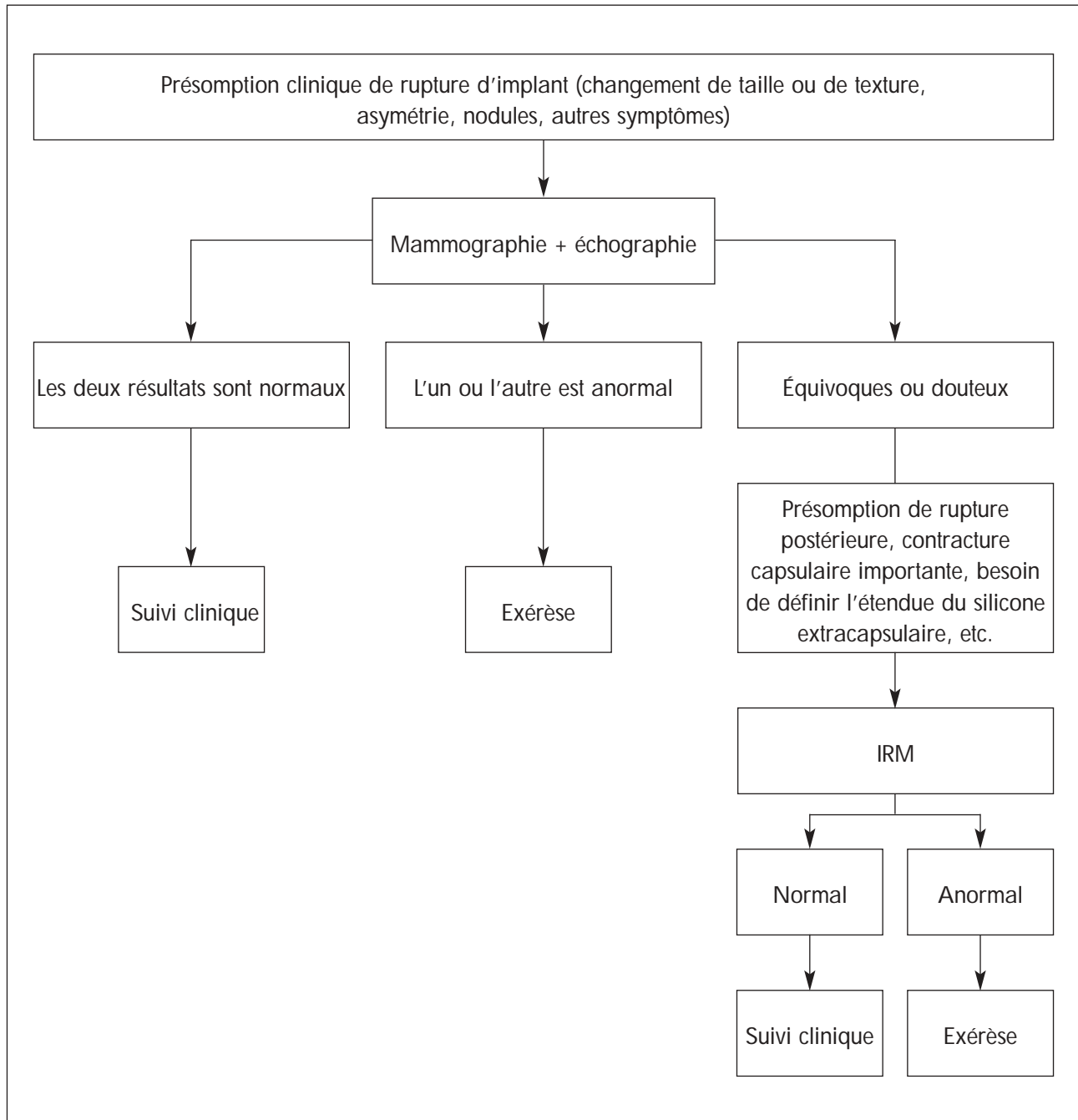
CC : contracture capsulaire

FSE : spin écho rapide (fast spin echo)

\* Seulement 10 implants ont été examinés par IRM.

## Annexe E

Algorithme proposé par Samuels et ses collègues pour la détection de la rupture d'implant mammaire en gel de silicone [Samuels *et al.*, 1995].



---

## RÉFÉRENCES

- Agence Nationale pour le Développement de l'Évaluation Médicale (ANDEM). Les implants mammaires remplis de gel de silicone. Paris: ANDEM; 1996.
- Ahn CY, DeBruhl ND, Gorczyca DP, Shaw WW, Bassett L. Comparative silicone breast implant evaluation using mammography, sonography, and magnetic resonance imaging: experience with 59 implants. *Plast Reconstr Surg* 1994; 94:620-7.
- Andersen B, Hawtof D, Alani H, Kapetansky D. The diagnosis of ruptured breast implants. *Plast Reconstr Surg* 1989; 84(6):903-7.
- Azavedo E, Boné B. Imaging breasts with silicone implants. *Eur Radiol* 1999; 9(2):349-55.
- Beekman WH, Hage JJ, Taets van Amerongen AHM, Mulder JW. Accuracy of ultrasonography and magnetic resonance imaging in detecting failure of breast implants filled with silicone gel. *Scand J Plast Reconstr Hand Surg* 1999; 33(4):415-8.
- Beekman WH, Scot MGM, Taets van Amerongen AHM, Hage JJ, Mulder JW. Silicone breast implant bleed and rupture: clinical diagnosis and predictive value of mammography and ultrasound. *Ann Plast Surg* 1996; 36(4):345-7.
- Benadiba L, Pétoin DS, Berlie J, Rouéssé J, Girard M. Durée de vie des implants mammaires en reconstruction mammaire. À propos de 949 implants. *Ann Chir Plast Esthét* 2000; 45(1):31-40.
- Berg WA, Caskey CI, Hamper UM, Kuhlman JE, Anderson ND, Chang BW, et al. Single-and double-lumen silicone breast implant integrity: prospective evaluation of MR and US criteria. *Radiology* 1995; 197:45-52. (Cité dans Agence Nationale pour le Développement de l'Évaluation Médicale (ANDEM). Les implants mammaires remplis de gel de silicone. Paris: ANDEM; 1996)
- Brown SL, Middleton MS, Berg WA, Soo MS, Pennello G. Study of rupture of silicone gel-filled breast implants (MRI component).  
Adresse : URL : <http://www.fda.gov/cdrh/breastimplants/studies/birupture.html>  
(Page consultée le 19 mai 2000)
- Brown SL, Pennello G. Study of re-operations and self-reported silicone-gel breast implant rupture (Interview component).  
Adresse URL : <http://www.fda.gov/cdrh/breastimplants/studies/biinterview.html>  
(Page consultée le 22 mai 2000)
- Brown SL, Silverman BG, Berg WA. Rupture of silicone-gel breast implants: causes, sequelae, and diagnosis. *Lancet* 1997; 350(9090):1531-7.

- 
- Caskey CI, Berg WA, Anderson ND, Shet S, Chang BW, Hamper UM. Breast implant rupture: diagnosis with US. *Radiology* 1994; 190:819-23.
- Cher DJ, Conwell JA, Mandel JS. MRI for detecting silicone breast implant rupture: meta-analysis and implications. *Ann Plast Surg* 2001; 47:367-80.
- Chilcote WA, Dowden RV, Paushter DM, Hale JC, Desberg AL, Singer A, *et al.* Ultrasound detection of silicone gel breast implant failure. A prospective analysis. *Breast Dis* 1994; 7:307-16.
- Chung KC, Wilkins EG, Beil RJ, Helvie MA, Ikeda DM, Oneal RM, Forrest ME, Smith DJ. Diagnosis of silicone gel breast implant rupture by ultrasonography. *Plast Reconstr Surg* 1996; 97(1):104-9.
- DeBruhl ND, Gorczyca DP, Ahn CY, Shaw WW, Bassett LW. Silicone breast implants: US evaluation. *Radiology* 1993; 189:95-8.
- Dobke MK, Middleton MS. Clinical impact of breast implant magnetic resonance imaging. *Ann Plast Surg* 1994; 33(3):241-6.
- Everson LI, Parantainen H, Detlie T, Stillman AE, Olson PN, Landis G, *et al.* Diagnosis of breast implant rupture: imaging findings and relative efficacies of imaging techniques. *AJR* 1994; 163:57-60.
- Feng LJ, Amini SB. Analysis of risk factors associated with rupture of silicone gel breast implants. *Plast Reconstr Surg* 1999; 104(4):955-63.
- Food and Drug Administration (FDA). Breast implants. An information update 2000.  
Adresse URL : <http://www.fda.gov/cdrh/breastimplants/>  
(Page consultée en octobre 2000)
- Gezondheidsraad: Commissie Siliconen-implanten. Gezondheidsrisico's van siliconborstimplantaten. La Haye: Conseil de la santé des Pays-Bas, 1999; 1999/16.
- Goodman CM, Cohen V, Thornby J, Netscher D. The life span of silicone gel breast implants and a comparison of mammography, ultrasonography, and magnetic resonance imaging in detecting implant rupture: a meta-analysis. *Ann Plast Surg* 1998; 41(6):577-86.
- Gorczyca DP, DeBruhl ND, Brenner RJ, Bassett LW. Comparison of imaging modalities for the failing implant. In: Gorczyca DP, Brenner RJ (éditeurs). *The augmented breast - Radiological & clinical perspectives*. New York: Thieme; 1997. P. 144-53.

- 
- Gorczyca DP, Schneider E, DeBruhl ND, Foo TK, Ahn CY, Sayre JW, *et al.* Silicone breast implant rupture: comparison between three-point Dixon and Fast Spin-Echo MR imaging. *AJR* 1994; 162(2):305-10.
- Gorczyca DP, Sinha S, Ahn CY, DeBruhl ND, Hayes MK, Gausche VR, *et al.* Silicone breast implants in vivo: MR imaging. *Radiology* 1992; 185(2):407-10.
- Harris K. Ultrasonographic evaluation of the failing implant. Dans : Gorcsyca DP, Brenner RJ (rédacteurs). *The augmented breast - Radiological & clinical perspectives*. New York: Thieme; 1997. P. 74-110.
- Hennekens CH, Lee IM, Cook NR, Hebert PR, Karlson EW, LaMotte F, *et al.* Self-reported breast implants and connective-tissue diseases in female health professionals: a retrospective cohort study. *JAMA* 1996; 275:616-21. [Erratum, *JAMA* 1998; 279:198] (Cité dans Janowsky EC, Kupper LL, Hulka BS. Meta-analysis of the relation between silicone breast implants and the risk of connective-tissue diseases. *New Engl J Med* 2000; 342:781-90)
- Hölmich LR, Kjoller K, Vejborg I, Conrad C, Sletting S, McLaughlin JK, *et al.* Prevalence of silicone breast implant rupture among Danish women. *Plast Reconstr Surg* 2001; 108(4):848-63.
- Ikeda DM, Borofsky HB, Herfkens RJ, Sawyer-Glover AM, Birdwell RL, Glover GH. Silicone breast implant rupture: pitfalls of magnetic resonance imaging and relative efficacy of magnetic resonance, mammography, and ultrasound. *Plast Reconstr Surg* 1999; 104:2054-62.
- Independent Advisory Committee on Silicone-Gel-filled Breast Implants. Summary of the report on silicone-gel-filled breast implants. *CMAJ* 1992; 147(8):1141-6.
- Independent Review Group. *Silicone gel breast implants. The Report of the Independent Review Group*. Cambridge: Ed. Jill Rogers Associated; July 1998.
- Institute of Medicine. Committee on the Safety of Silicone Breast Implants. *Safety of silicone breast implants*. Washington, D.C.: National Academy Press; 2000.
- Janowsky EC, Kupper LL, Hulka BS. Meta-analysis of the relation between silicone breast implants and the risk of connective-tissue diseases. *New Engl J Med* 2000; 342:781-90.
- Jenicek M. Identifying cases of disease. *Clinimetrics and diagnosis*. Dans: Jenicek M. *Epidemiology: the logic of modern medicine*. Montréal: Editions Epimed International, 1995. P. 79-118.

- 
- Lieberman PB, Zuckerman D. Do breast implants cause disease: a review of the studies included in the recent meta-analysis. National Center for Policy Research for Women and Families.  
Adresse URL : <http://www.cpr4womenandfamilies.org/implantsn.html>  
(Page consultée en mars 2001)
- Liston JC, Malata CM, Varma S, Scott M, Sharpe DT. The role of ultrasound imaging in the diagnosis of breast implant rupture: a prospective study. *Br J Plast Surg* 1994; 47(7):477-82.
- Medical Devices Agency (MDA). Statement on the safety of trilucent breast implants.  
Adresse URL : <http://www.medical-devices.gov.uk/tbi-state.htm>  
(Mise à jour du 8 septembre 2000)
- Medot M, Landis GH, McGregor CE, Gutowski KA, Foshager MC, Griffiths HJ, Cunningham BL. Effects of capsular contracture on ultrasonic screening for silicone gel breast implant rupture. *Ann Plast Surg* 1997; 39(4):337-41.
- Middleton MS. Magnetic resonance evaluation of breast implants and soft-tissue silicone. *Top Magn Reson Imaging* 1998; 9(2):92-137.
- Middleton MS, McNamara MP Jr. Breast implant classification with MR imaging correlation: (CME available on RSNA link). *Radiographics* 2000; 20(3):E1.
- Monticciolo DL. Mammographic evaluation of the failing implant. Dans : Gorcsyca DP, Brenner RJ (éditeurs). *The augmented breast - Radiological & clinical perspectives*. New York: Thieme; 1997. P. 56-73.
- Monticciolo DL, Nelson RC, Dixon WT, III JB, Mukundan S, Hester TR. MR detection of leakage from silicone breast implants: value of a silicone-selective pulse sequence. *AJR* 1994; 163:51-6.
- Netscher DT, Weizer G, Malone RS, Walker LE, Thornby J, Patten BM. Diagnostic value of clinical examination and various imaging techniques for breast implant rupture as determined in 81 patients having implant removal. *South Med J* 1996; 89(4):397-404.
- Office canadien de coordination de l'évaluation des technologies de la santé (OCCETS). *Magnetic Resonance Imaging Scanners in Canadian Hospitals (reported by hospitals or health authorities as of July 15, 2001)*.  
Adresse URL : [http://www.ccohta.ca/newweb/imaging equip/MRI\\_Report.htm](http://www.ccohta.ca/newweb/imaging equip/MRI_Report.htm)  
(Page consultée le 23 octobre 2001)

- 
- Orel SG. MR imaging of the breast. *Radiol Clin North Am* 2000; 38(4):899-913.
- O'Toole M, Caskey CI. Imaging spectrum of breast implants complications: mammography, ultrasound, and magnetic resonance imaging. *Semin Ultrasound CT MR* 2000; 21(5):351-61.
- Peters W. Current status of breast implant survival properties and the management of the woman with silicone gel breast implants. *Can J Plast Surg* 2000; 8(2):54-67.
- Peters WJ, Smith D, Lugowski S. Failure properties of 352 explanted silicone-gel breast implants. *Can J Plast Surg* 1996; 4(1):55-8. (Cité dans Institute of Medicine. Committee on the Safety of Silicone Breast Implants. *Safety of silicone breast implants*. Washington, D.C.: National Academy Press; 2000.)
- Petro JA, Klein SA, Niazi Z, Salzberg CA, Byrne D. Evaluation of ultrasound as a tool in the follow-up of patients with breast-implants: a preliminary, prospective study. *Ann Plast Surg* 1994; 32(6):580-7.
- Quinn SF, Neubauer NM, Sheley RC, Demlow TA, Szumowski J. MR imaging of silicone breast implants: evaluation of prospective and retrospective interpretations and interobserver agreement. *JMRI* 1996; 6(1):213-8.
- Reynolds HE, Buckwalter KA, Jackson VP, Siwy BK, Alexander SG. Comparison of mammography, sonography, and magnetic resonance imaging in the detection of silicone-gel breast implant rupture. *Ann Plast Surg* 1994; 33(3):247-55.
- Robinson OG, Bradley EL, Wilson DS. Analysis of explanted silicone implants: a report of 300 patients. *Ann Plast Surg* 1995; 34(1):1-7.
- Rohrich RJ, Adams WP, Beran SJ, Rathakrishnan R, Griffin J, Robinson JB, Kenkel JM. An analysis of silicone gel-filled breast implants: diagnosis and failure rates. *Plast Reconstr Surg* 1998; 102(7):2304-8.
- Samuels JB, Rohrich RJ, Weatherall PT, Ho AM, Goldberg KL. Radiographic diagnosis of breast implant rupture: current status and comparison of techniques. *Plast Reconstr Surg* 1995; 96:865-77.
- Santé Canada. *Implants mammaires. Votre santé et vous*. Ottawa: Santé Canada, Direction générale de la protection de la santé; 2000.
- Santé Canada. *Avis aux médecins - L'étude sur les implants mammaires en Ontario et au Québec*. Ottawa: Santé Canada; 1998.

- 
- Soo MS, Kornguth PJ, Walsh R, Elenberger C, Georgiade GS, DeLong D, Spritzer CE. Intracapsular implant rupture: MR findings of incomplete shell collapse. *JMRI* 1997; 7(4):724-30.
- Tardif-de Géry S, Zagdanski AM, Merzoug V, Guerhazi A, Bourrier J, Kerviler E, Frija J. Place de l'IRM dans le diagnostic des affections mammaires. *La Presse Médicale* 2000; 29(20):1145-53.
- Tugwell P, Wells G, Peterson J, Welch V, Page J, Davison C, et al. Do silicone breast implants cause rheumatologic disorders? *Arthritis Rheum* 2001; 44(11):2477-84.
- Venta LA, Salomon CG, Flisak ME, Venta ER, Izquierdo R, Angelats J. Sonographic signs of breast implant rupture. *AJR* 1996; 166(6):1413-9.
- Watson J, Shaw W, Ahn C. Surgical approach to breast augmentation and implant removal: procedures, clinical Evaluations, and complications. Dans : Gorczyca DP, Brenner RJ (rédacteurs). *The augmented breast - Radiological & Clinical Perspectives*. New York: Thieme; 1997. P. 17-27.
- Weizer G, Malone RS, Netscher DT, Walker LE, Thornby J. Utility of magnetic resonance imaging and ultrasonography in diagnosing breast implant rupture. *Ann Plast Surg* 1995; 34(4):352-61.
- Young VL, Watson ME. Breast implant research. Where we have been, where we are, where we need to go. *Clinics in Plastic Surgery* 2001; 28(3):451-83.
- Zuckerman D, Lieberman PB. FDA Advisory Panel reviews safety of saline breast implants. National Center for Policy Research for women and families. Adresse URL : <http://www.cpr4womenandfamilies.org/implantsi.html> (Page consultée en mars 2001)

*Agence d'évaluation  
des technologies  
et des modes  
d'intervention en santé*

Québec



## Renseignements additionnels concernant la détection de la rupture d'implants mammaires

---

### Utilisation des implants mammaires

- On recourt à l'implantation de prothèses mammaires pour reconstruire le sein à la suite de son ablation (mastectomie) ou d'un accident, pour corriger une malformation congénitale ou pour augmenter le volume du sein à des fins esthétiques.
- Au Canada, aucun registre national n'existe sur le nombre exact de femmes porteuses d'un implant mammaire, ni sur les raisons pour lesquelles cette chirurgie a été effectuée. On doit donc extrapoler ces données à partir des statistiques américaines.
- On estime qu'entre 100 000 et 200 000 Canadiennes auraient reçu des implants mammaires depuis que cette chirurgie est pratiquée au Canada, soit le début des années 1960.
- Au Québec, 10 000 implants mammaires recouverts de mousse de polyuréthane ont été vendus depuis 1984, selon Santé Canada.
- Selon les données américaines, entre 20 et 30 % des implants sont mis en place dans le cadre d'une reconstruction mammaire consécutive à la mastectomie, soit après le traitement du cancer ou à titre préventif, en raison d'antécédents familiaux ou d'une affection du sein considérée à risque.
- Les implants mammaires sont donc utilisés à des fins esthétiques dans une proportion de 70 à 80 %.

### Un peu d'histoire

- Depuis le début des années 1960, différents matériaux ont été explorés pour la confection des implants mammaires. Jusqu'en 1991, la majorité des prothèses implantées se composaient d'une enveloppe de silicone solide contenant un gel de silicone.
- Bien que la toxicité du silicone n'ait pas été étayée par des données scientifiques, les inquiétudes suscitées par d'éventuels risques pour la santé attribuables à la fuite du gel de silicone ont entraîné le retrait volontaire de ce type d'implants par leurs fabricants et l'adoption d'un moratoire suspendant leur utilisation au Canada et aux États-Unis. Ce moratoire, décrété en janvier 1992, est toujours en vigueur.
- Depuis, la majorité des implants mammaires utilisés au Canada et aux États-Unis sont faits d'une enveloppe de silicone remplie d'une solution saline qui, en cas de fuite, est rapidement absorbée par les tissus sans entraîner de problèmes de santé.

## Toxicité du silicone

- Certaines études établissent un lien entre le port des implants en gel de silicone et l'apparition de complications locales ou générales ainsi que la détérioration de l'état de santé. Ces problèmes sont liés à la présence même de l'implant et à sa durée de vie, autrement dit, à la probabilité de rupture de l'enveloppe avec le temps et, de ce fait, à la probabilité du contact entre le gel de silicone et les tissus environnants.
- Parmi les complications locales les plus courantes figurent la douleur, le suintement du gel de silicone, la rupture ou la contracture de la prothèse. La plus fréquente demeure cependant la rupture.
- Les complications générales incluent le développement de certains types de cancer (carcinomes du sein ou d'autres organes, sarcomes, lymphomes, myélomes), des maladies auto-immunes et des affections du tissu conjonctif (lupus, sclérodermie, polyarthrite rhumatoïde, syndrome de Gougerot-Sjögren).
- On a aussi tenté de lier, sans résultats probants, le port de ces implants au développement d'un nouveau syndrome, une maladie atypique du tissu conjonctif comprenant diverses manifestations telles que de la fatigue chronique, des douleurs articulaires, de la myalgie, de la faiblesse musculaire et des troubles de la mémoire.
- L'état actuel des connaissances révèle toutefois un manque de données scientifiques étayant la toxicité du silicone et ses effets défavorables.

## Intégrité des implants mammaires

- À la suite de la mise en place de l'implant, une capsule faite de membranes cicatricielles fibreuses se forme autour de celui-ci. Elle peut être souple ou dure et résistante. Lorsqu'il y a rupture de l'implant, son contenu peut s'épancher soit à l'intérieur de cette capsule fibreuse (rupture **intracapsulaire**), soit dans les tissus environnants (rupture **extracapsulaire**).
- La prévalence de la rupture dépend du type et du modèle d'implant, de ses caractéristiques physiques, de la qualité de son enveloppe et d'autres facteurs tels qu'un traumatisme ou une compression exercée sur le sein et le vieillissement de l'implant.
- La rupture **intracapsulaire**, plus fréquente, est généralement asymptomatique, imperceptible à l'examen clinique et mammographique, et n'entraîne pas de déformation du sein. L'indication de retirer l'implant (exérèse) ne fait pas l'unanimité dans un tel cas. Comme le silicone ne s'échappe pas de la capsule, certaines femmes peuvent en effet choisir de garder leur implant et de se prêter à un suivi clinique régulier, plutôt que de subir les inconvénients liés à l'exérèse.
- L'exérèse exige l'extirpation chirurgicale de l'implant et de la capsule fibreuse qui l'entoure. Elle peut donc entraîner des conséquences esthétiques fâcheuses, fort éloignées de l'objectif initial d'amélioration de l'image corporelle pour lequel l'implant a été mis en place.
- La rupture **extracapsulaire**, beaucoup plus rare, entraîne la migration du silicone dans les tissus mammaires ou dans des parties plus éloignées du corps. Elle occasionne la déformation du sein et une altération esthétique. Ce type de rupture constitue une indication d'exérèse.

## Techniques de détection de la rupture d'implant

C'est lors de l'examen clinique qu'un médecin expérimenté peut présumer une rupture d'implant. Certains signes comme un changement soudain de taille ou une asymétrie du sein, ou encore des symptômes tels qu'une douleur localisée au sein, agissent comme autant d'indices. Afin de confirmer le diagnostic, on procédera alors à un examen radiologique.

Les principales techniques d'imagerie permettant de déceler la rupture des implants mammaires sont la mammographie, l'échographie du sein et l'imagerie par résonance magnétique (IRM). Toutefois, leur efficacité, leur coût et leur accessibilité varient grandement.

### La mammographie

- La mammographie est une technique d'examen radiologique relativement peu coûteuse et facilement accessible. Bon nombre de femmes d'âge varié, porteuses ou non d'implants mammaires, se soumettent déjà régulièrement à une mammographie dans le cadre du *Programme québécois de dépistage du cancer du sein* ou hors de ce cadre, à des fins diagnostiques.
- Cette technique est très sensible en ce qui a trait à la détection de la rupture extracapsulaire, qui constitue de 10 à 20 % de tous les cas de rupture, mais elle l'est très peu pour ce qui est de la rupture intracapsulaire, plus fréquente et cliniquement silencieuse.
- Sa spécificité étant de 97 %, la mammographie donne lieu à un faible taux de faux positifs et entraîne donc un moins grand risque de recours inutile à l'exérèse.
- L'examen mammographique comporte un faible risque lié à l'exposition au rayonnement ionisant, surtout chez la jeune femme. Ce risque est toutefois minime grâce aux nouvelles techniques employées.
- On a évoqué la compression du sein durant la mammographie parmi les causes possibles de rupture. Toutefois, ce lien n'a pas été étayé par les données scientifiques.

### L'échographie

- L'échographie est une technique d'examen relativement peu coûteuse et facilement accessible, qui offre une sensibilité moyenne de 55 % (variant entre 25 et 100 % selon les études) et une spécificité inférieure à celle de la mammographie, soit de 77 % en moyenne (variant entre 50 et 92 %).
- L'examen échographique permet de mettre au jour la rupture tant intracapsulaire qu'extracapsulaire. La capacité de détection des ruptures dépend toutefois de l'expérience de l'opérateur et de la qualité technique de l'appareil utilisé.
- L'échographie ne comporte aucune forme d'irradiation, donc pas de risque connexe pour la femme.

## L'imagerie par résonance magnétique (IRM)

- L'IRM est une technique d'examen sensible (77 % en moyenne) et spécifique (94 % en moyenne), qui permet de détecter les ruptures aussi bien intracapsulaires qu'extracapsulaires.
- Elle est cependant coûteuse et prend beaucoup de temps. La moins grande accessibilité des appareils et les longues listes d'attente qui en découlent (au moins un an au Québec) sont d'importants obstacles à l'utilisation plus répandue de l'IRM.

## **Principales conclusions et recommandation de l'AETMIS**

- L'état actuel des connaissances révèle un manque de données scientifiques permettant d'étayer la toxicité des implants mammaires en silicone et ses effets défavorables sur la santé des femmes.
- Ainsi, le manque de données probantes ne permet pas, pour l'instant, de justifier explicitement la mise sur pied d'un programme de dépistage systématique de la rupture d'implants mammaires.
- Le recours aux techniques de détection devrait donc être limité aux cas de rupture présumée, après avoir effectué l'examen clinique des patientes.
- À la lumière de ces conclusions, *l'AETMIS recommande*, à l'instar de plusieurs organismes d'évaluation reconnus dans le monde, ***que l'examen mammographique suivi d'une échographie du sein constitue la stratégie de première intention dans tous les cas où l'on soupçonne l'implant d'être rompu.***
- Quant à l'IRM, elle devrait être réservée aux cas où les résultats de la mammographie et de l'échographie sont équivoques ou douteux, ou quand les résultats des examens clinique et radiologique sont discordants.

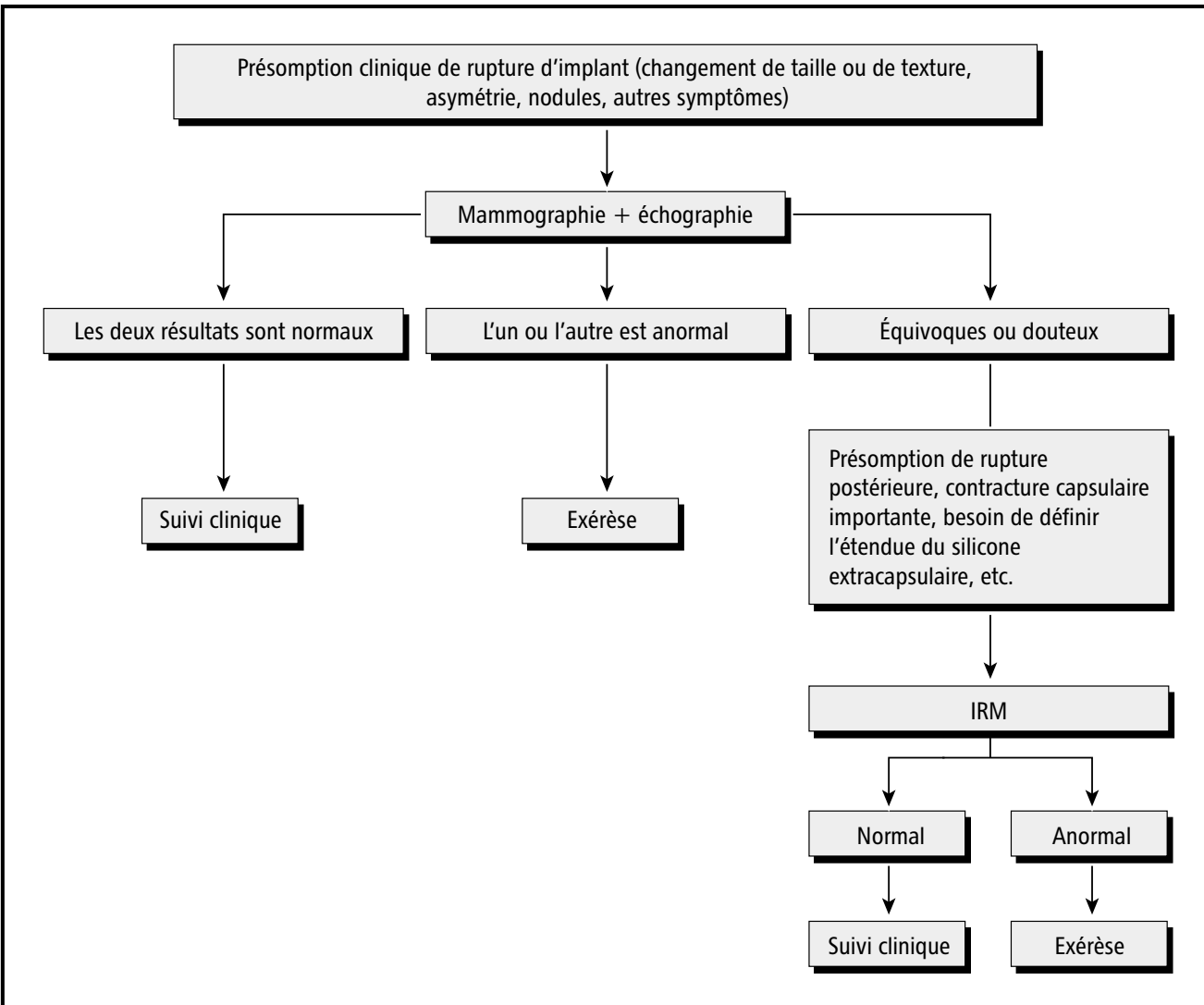
# Tableau récapitulatif

## Techniques d'évaluation de l'intégrité des implants mammaires

AVANTAGES	LIMITES
<p><i>MAMMOGRAPHIE</i></p> <ul style="list-style-type: none"> <li>• Examen rapide et peu coûteux.</li> <li>• Pratiquée actuellement chez bon nombre de femmes d'âge varié dans le cadre du Programme québécois de dépistage du cancer du sein (PQDCS) ou à des fins diagnostiques.</li> <li>• Très sensible quant à la reconnaissance des ruptures extracapsulaires.</li> <li>• Bonne spécificité, faible taux de faux positifs, donc moins de risque d'exérèse inutile.</li> </ul>	<ul style="list-style-type: none"> <li>• Risque lié à l'irradiation (à considérer seulement dans le contexte du dépistage de rupture d'implant).</li> <li>• Faible sensibilité, risque de résultats faux négatifs, c'est-à-dire de considérer intact un implant rompu.</li> <li>• Faible pouvoir de détection des cas de rupture intracapsulaire qui sont les plus fréquents, mais souvent cliniquement silencieux.</li> <li>• Faible sensibilité quant à l'examen de la paroi postérieure de l'implant.</li> </ul> <p>Éventuelle cause de rupture intracapsulaire ou extracapsulaire en raison de la compression exercée sur le sein.</p>
<p><i>ÉCHOGRAPHIE</i></p> <ul style="list-style-type: none"> <li>• Examen peu coûteux.</li> <li>• Absence de rayonnement.</li> <li>• Reconnaissance des ruptures intracapsulaires ou extracapsulaires.</li> <li>• Utile quand l'IRM est contre-indiquée.</li> </ul>	<ul style="list-style-type: none"> <li>• Résultats dépendant de l'opérateur et de la technique utilisée.</li> <li>• Faible sensibilité, donc risque de faux négatifs.</li> <li>• Moins spécifique que la mammographie.</li> <li>• Difficulté à examiner la paroi postérieure de l'implant.</li> </ul>
<p><i>IRM</i></p> <ul style="list-style-type: none"> <li>• Absence de rayonnement.</li> <li>• Très bonne sensibilité et spécificité pour le diagnostic de la rupture de prothèses en silicone.</li> <li>• Détection des ruptures intracapsulaires et extracapsulaires. Bilan d'extension plus précis de la rupture et, notamment en cas de fuites peu importantes, de la rupture intracapsulaire ou extracapsulaire.</li> <li>• Bonne visibilité dans tous les cas de la totalité de la prothèse, notamment de sa paroi postérieure.</li> </ul>	<ul style="list-style-type: none"> <li>• Examen coûteux et qui requiert beaucoup de temps.</li> <li>• Faible accessibilité des appareils.</li> <li>• Ne permet pas de détecter la présence de faibles quantités de silicone libre à l'extérieur de l'implant.</li> <li>• Emploi obligé d'antennes de surface adaptées pour l'évaluation du sein.</li> <li>• Contre-indications : port d'un stimulateur cardiaque, d'agrafes d'anévrisme ou d'autres corps étrangers métalliques et claustrophobie.</li> </ul>

# Algorithme proposé par Samuels et ses collègues

## Détection de la rupture d'implant mammaire en gel de silicone<sup>(1)</sup>



**(1) Samuels J.B., Rohrich R.J., Weatherall P.T., Ho A.M., Goldberg K.L. Radiographic diagnosis of breast implant rupture: current status and comparison of techniques. *Plast Reconstr Surg* 1995;96:865-77.**

Tiré du document publié par l'Agence d'évaluation des technologies et des modes d'intervention en santé (AETMIS).

Évaluation des techniques de détection de la rupture des implants mammaires.

Rapport préparé par Alicia Framarin. (AETMIS 02-02 RF). Montréal, AETMIS, 2002, xiii-66 p.