

7-12-45

Numéro 4


B.S.P.

Quatorzième année

LE JOURNAL

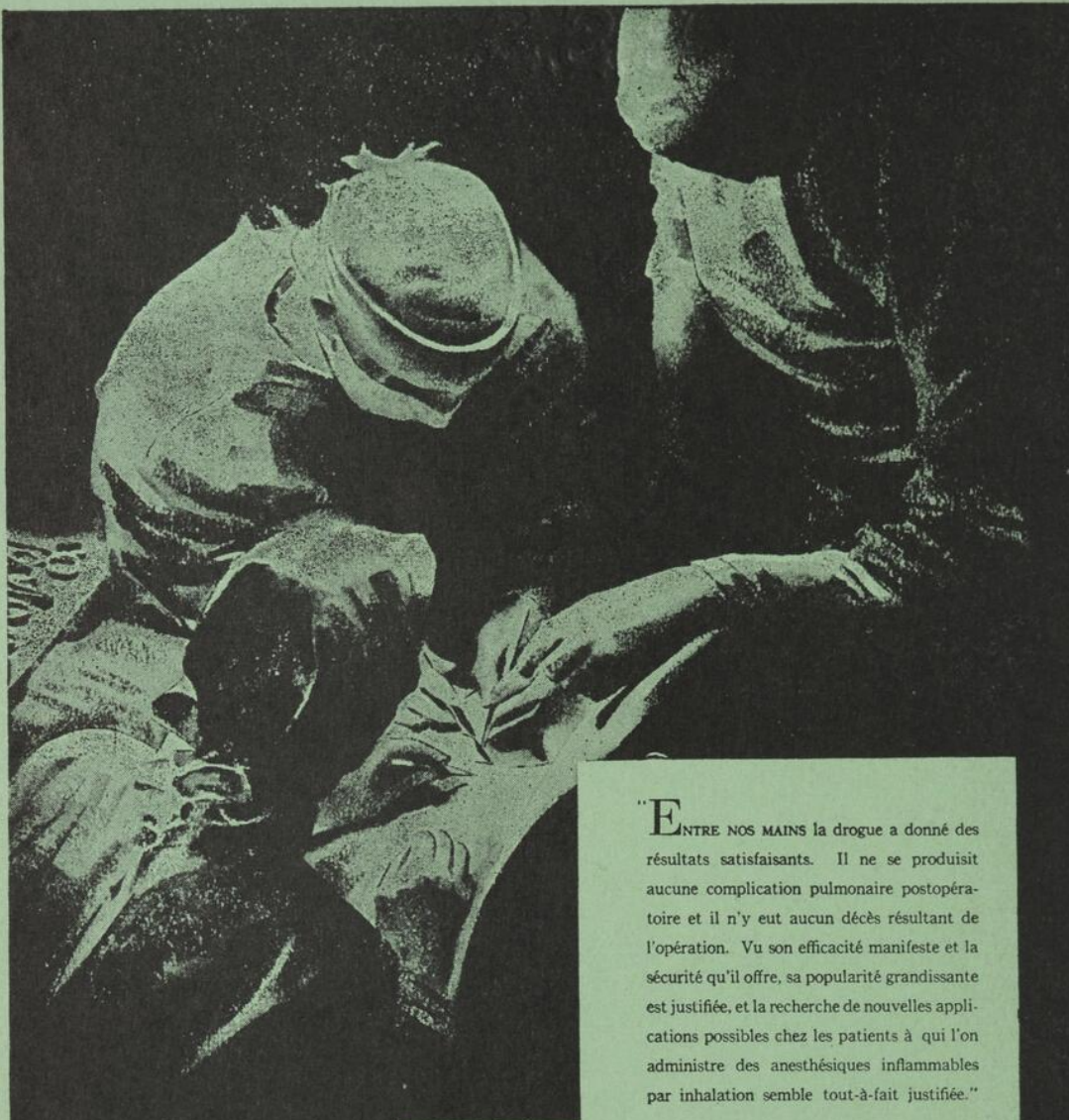... de ...

L'HÔTEL-DIEU DE MONTRÉAL



JUILLET-AOÛT

1945



"**E**NTRE NOS MAINS la drogue a donné des résultats satisfaisants. Il ne se produisit aucune complication pulmonaire postopératoire et il n'y eut aucun décès résultant de l'opération. Vu son efficacité manifeste et la sécurité qu'il offre, sa popularité grandissante est justifiée, et la recherche de nouvelles applications possibles chez les patients à qui l'on administre des anesthésiques inflammables par inhalation semble tout-à-fait justifiée."



**PENTOTHAL
SODIQUE**

*Ruih, H. S., Tosell, R. M.,
Milligan, A. D., Charleroy, D. K.*
LE PENTOTHAL SODIQUE.
So Popularité grandissante est-elle justifiée?
*Jour. Am. Méd. Assoc. 113: 1864 (18 nov.
1939).*

Laboratoires ABBOTT, Ltée
20 Chemin Bates, Montréal

TIRAGE CERTIFIÉ : 2350 EXEMPLAIRES

SOMMAIRE du No 4

Juillet-Août 1945

ALBERT JUTRAS :

LA CHOLÉCYSTOGRAPHIE SÉLECTIVE
TECHNIQUE — RÉSULTATS

Etude spéciale des calculs flottants 227

FERNAND CHAREST :

Agénésie du corps calleux 300

NADEAU

ANÉMIES

Capsules

FOVITAL

NADEAU



FOIE DE MORUE • SULFATE FERREUX
CUIVRE COLLOIDAL • VITAMINES

RÉDIGER son TESTAMENT
est la chose la plus importante de la vie.

AVEZ-VOUS PENSÉ AU VÔTRE?
CONSULTEZ-NOUS

Société d'Administration et de Fiducie
Administratrice et fiduciaire

5 EST, RUE ST-JACQUES - MONTRÉAL
(Immeuble Crédit Foncier Franco-Canadien) - Téléphone : PPlateau 3821

AGENCES :

QUÉBEC - WINNIPEG - REGINA - EDMONTON - VANCOUVER

UN COMPRIMÉ DANS UN 1/2 VERRE D'EAU

*Vos aérophages,
Vos dyspeptiques,
Les petits hépatiques
seront heureux.... si vous leur prescrivez*

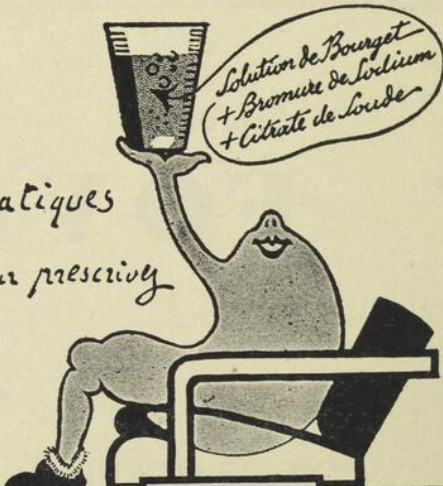NORMOGASTRYL

Médication alcalino-sédative des
gastro-hépatiques fonctionnels

Littérature et échantillons sur demande

LABORATOIRES JEAN OLIVE
200, rue Vallée Montréal

NORMOGASTRYL



Le
CHLORURE
de
PONTOCAINE
EN

Ophthalmologie

ET EN

Rhinolaryngologie

ANESTHÉSIQUE LOCAL À EFFET PROLONGÉ

L'application locale de Pontocaine Hydrochloride assure l'anesthésie efficace et rapide des membranes muqueuses. Cet agent, de vaste usage, agit rapidement, pénètre profondément et assure l'anesthésie prolongée. Un grand nombre d'interventions opératoires et non opératoires peuvent être pratiquées avec succès à l'aide de petites quantités de solutions relativement faibles.

PRÉSENTATION : Solution à 0.5 pour cent, en flacons de ½ et de 2 onces, pour l'anesthésie superficielle.

Solution à 2 pour cent, en flacons de 1 once et de 4 onces, pour l'anesthésie superficielle en rhinolaryngologie.

*Sans propriétés
narcotiques*

PONTOCAINE HYDROCHLORIDE

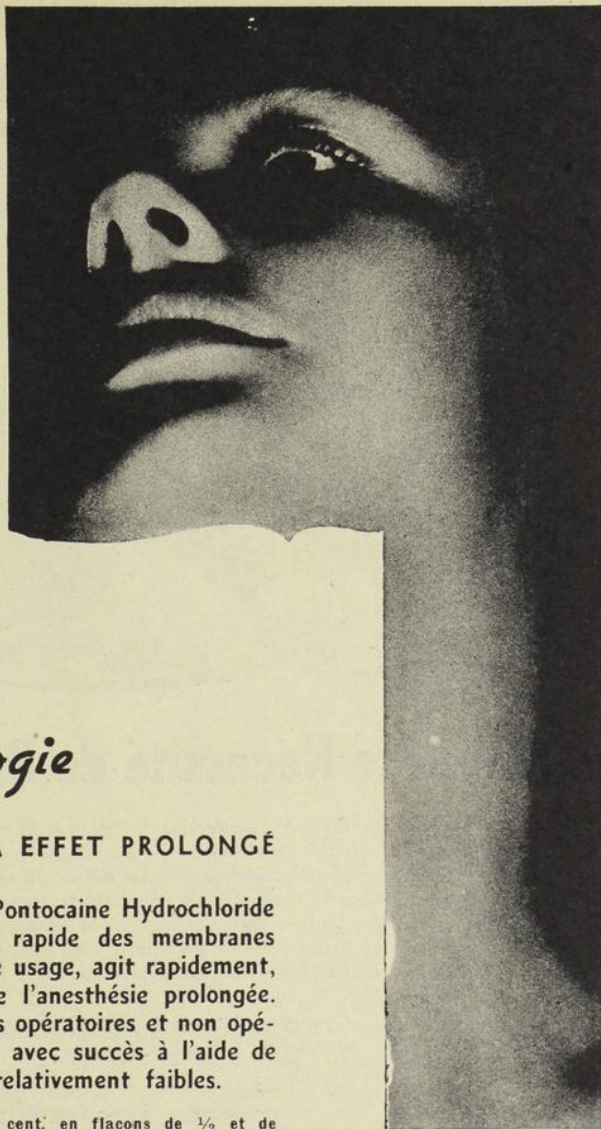"Pontocaine" Reg. U. S. Pat. Off. and Canada, Brand of Tetracaine
(Parabutyl-aminobenzoyl-dimethyl-amino-ethanol)

WINTHROP CHEMICAL COMPANY, INC.

Produits pharmaceutiques de qualité pour le médecin

Succursale au service de
MM. les médecins du Québec :
Immeuble "Dominion Square"
Montréal.

Administration et laboratoires :
1019 ouest, rue Elliott
Windsor, Ontario.





Moindre Nécessité de Diètes Sévères

“La diète est devenue plus généreuse depuis que l’on a inclus, dans le traitement, l’emploi de l’hydroxide d’alumine. Trois repas par jour, comprenant la diète légère ordinaire, étaient recommandés au début du traitement et en moins d’une semaine, on ajoutait la viande. Au début du traitement, dans les cas d’hémorragie massive, on employait la viande hachée. A la fin de la seconde semaine, on ajoutait les légumes et les fruits cuits et quelques jours plus tard, les jus de fruits. Dans tous les cas, on a insisté sur l’importance d’une diète bien équilibrée.”

1. COLLINS, E. N.—*L’emploi de l’hydroxide d’alumine dans le traitement de l’ulcère peptique.*

Le supplément utile à la thérapie par Amphojel*

COMPRIMÉS AMPHOJEL WYETH

Chaque comprimé produit l’action antacide de deux cuillerées à thé d’Amphojel.

DOSE: Placez un demi ou un comprimé sur la langue et avalez à petits traits un demi verre d’eau pour dissoudre le comprimé. Répétez cinq ou six fois par jour entre les repas et au coucher.

AMPHOJEL

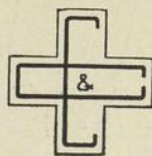
Gel d’Hydroxide d’Alumine

*Nom déposé au Canada

JOHN WYETH & BROTHER (CANADA) LIMITED, WALKERVILLE, ONTARIO

CASGRAIN & CHARBONNEAU Limitée

PRÉSENTE



COMME SUPPLÉMENT DIÉTÉTIQUE COMPLET

TOUS LES ACIDES AMINÉS NATURELS

(ESSENTIELS ET SECONDAIRES)

Produits de l'hydrolyse enzymatique de la Caséine
COMBINÉS AU COMPLEXE B — À LA VITAMINE C
ET AUX GLYCÉROPHOSPHATES

GLYCAMIN

ELIXIR-TONIQUE

GLYCAMIN vous parvient en bouteilles de 16 oz.,
80 oz., 160 oz.

Echantillon sur demande à Messieurs les Médecins seulement.

GLYCAMIN est préparé sous la surveillance et le contrôle immédiat de :

Charles Laurin, B.A., B.Ph.,

Léopold Bergeron, B.A., B.Ph.,

Assistant-bactériologiste

Pharmaciens, Chimistes, Analystes, Biochimistes

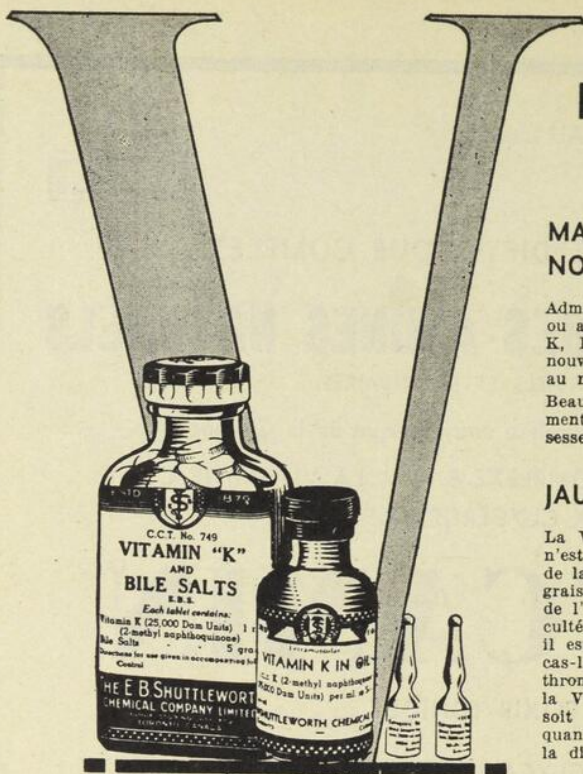Diplômés de l'Université de Montréal.

~~~~~  
D'un arôme et d'un  
goût agréables,  
**GLYCAMIN**  
contient 3 grammes  
d'Acides Aminés à  
l'once.

•  
SPÉCIALITÉ DU LABORATOIRE

**CASGRAIN & CHARBONNEAU**  
Limitée

"UNIVERS PHARMACEUTIQUE ET MÉDICAL"



## Hypoprothrombiménié

### MALADIE HÉMORRAGIQUE DU NOUVEAU-NÉ

Administrée à la mère avant l'accouchement, ou au bébé peu après la naissance, la Vitamine K, E.B.S. peut prévenir l'hémorragie chez le nouveau-né en élevant la prothrombine du sang au niveau normal.

Beaucoup d'accoucheurs l'ordonnent ordinairement pendant les derniers stades de la grossesse.

### JAUNISSE OBSTRUCTIVE

La Vitamine K, étant un composé liposoluble, n'est pas absorbée des aliments si la sécrétion de la bile est insuffisante pour bien digérer les graisses. A cause de l'avitaminose qui résulte de l'insuffisance de vitamine K, et de la difficulté à contrôler l'hémorragie qui l'accompagne, il est dangereux d'opérer le patient. Dans ces cas-là, on peut abaisser le temps de la prothrombine au niveau normal, en administrant de la Vitamine K, soit par injection parentérale, soit par voie buccale, en même temps qu'une quantité suffisante de sels biliaires pour assurer la digestion et l'absorption.

# itamine K

#### POUR ADMINISTRATION BUCCALE :

Vitamine K, S.C.T. No. 746  
(2 méthyle 1:4 Naphtoquinone)  
1 mgr. (25,000 Unités Dam)

Vitamine K, C.C.T. No. 749  
(2 méthyle 1:4 Naphtoquinone)  
1 mgr. (25,000 Unités Dam) et Sels Biliaires, 5 grains.

#### POUR ADMINISTRATION PARENTÉRALE :

30 cc. de Solution Stérile de Vitamine K No A-130 (2 méthyle 1:4 Naphtoquinone)  
1 mgr. (25,000 Unités Dam) par cc. dans de l'huile.

1 cc. de Solution Stérile de Vitamine K No A-131 (2 méthyle 1:4 Naphtoquinone)  
1 mgr. par cc. dans de l'huile.

1 cc. de Solution Stérile de Vitamine K No A-132 (2 méthyle 1:4 Naphtoquinone)  
 $\frac{1}{2}$  mgr. (12,500 Unités Dam) par cc. dans de l'huile.

525 Logan Avenue, Toronto 6, Ontario

Une maison entièrement  
canadienne  
Fondée en 1879

Sur vos ordonnances, spécifiez E.B.S.

# KELLEY-KOETT

(KELEKET)

*a le plaisir d'annoncer que  
la Maison*

## **Consolidated X-Ray Supplies Company Ltd.**

313 Dominion Square Building

MONTRÉAL

*a été choisie pour la distribution exclusive  
(Ventes et Services)*

*dans la Province de Québec de*

### **L'ÉQUIPEMENT RADIOLOGIQUE KELEKET**

Le matériel radiologique de Keleket est de qualité et comprend:  
Générateurs de roentgenthérapie de 50 à 400 Kilovolts; Générateurs pour radiographie de 5 à 500 milliampères; appareils radiographiques spécialisés; Techron; Laminographe; Photocron; des appareils combinés pour radiographie et fluoroscopie; tables de Rayons X; pieds supports pour châssis automatiques pour cassettes; stéréoscope; négatoscopes; appareils à radiographies sélectives; Localisateurs oculaires; Générateurs pour radiographies industrielles de 50 à 400 Kilovolts; Stabilisateurs; etc.

### **THE KELLEY-KOETT INTERNATIONAL CORPORATION**

19 RECTOR STREET, NEW YORK 6, N.Y., U.S.A.

Créateurs et pionniers depuis 1900 de l'équipement radiographique de qualité.

# Pourquoi le service d'I.P. et d'A. est-il un succès?

Bon an mal an, le service d'Inspection Périodique et d'Ajustement de G.E. ne cesse de prouver aux hôpitaux et aux médecins de partout la valeur et l'importance de la mise en condition des appareils de R.X. et d'électricité médicale.

Pourquoi le service d'I.P. et d'A. est-il un succès? ... En voici les raisons :



**UN PERSONNEL CHOISI-EXPERT** en service technique.



**UN COURS D'ENTRAINEMENT SPECIAL** — avec apprentissage obligatoire et complément par expérience pratique.



**UNE CONNAISSANCE COMPLETE** des principes électriques et mécaniques de chaque appareil.



**UN MANUEL DE SERVICE MECANIQUE** — encyclopédie de l'homme de service G.E. contenant les informations à date et étant le guide de l'efficacité au travail.



**UN EQUIPEMENT DE TRAVAIL ADEQUAT** — un coffret portatif spécialement désigné constitue tous les outils concevables essentiels à un beau travail.



**RESPONSABILITE** — en accomplissant ce service dans les meilleurs intérêts de tous.



**FACILEMENT ACCESSIBLE** aux succursales de la G.E. et aux dépôts de services régionaux dans toutes les parties des Etats-Unis et du Canada.



1895 OUR FIFTIETH YEAR OF SERVICE 1945

Un équipement de choix exige, de toute évidence, d'être toujours maintenu à un très haut degré d'efficacité, si l'on veut en obtenir un excellent rendement. Et voilà justement le but et la raison d'être de l'organisation continentale du service d'I.P. et d'A. radiologique G.E.

**VICTOR X-RAY CORPORATION of CANADA, Ltd.** TORONTO: 30 Bloor St., W. - VANCOUVER: Motor Trans. Bldg., 570 Dunsmuir St.  
DISTRIBUTORS FOR GENERAL ELECTRIC X-RAY CORPORATION MONTREAL: 600 Medical Arts Building - WINNIPEG: Medical Arts Building

# Le Journal de l'Hôtel-Dieu de Montréal

Fondé en 1932

par

Oscar Mercier

Léo-E. Pariseau

Ernest Prud'homme

Ernest Trottier

BUREAU DE DIRECTION

ALBERT JUTRAS, *Président*

EDOUARD DESJARDINS, *Secrétaire-trésorier*

RÉDACTION

ANTONIO BARBEAU, *Rédacteur-en-chef*

PAUL DUMAS, *Secrétaire de la rédaction*

Le Journal de l'Hôtel-Dieu est un journal médical rédigé en collaboration. Les auteurs des articles restent seuls responsables des opinions émises sous leur signature.

---

---

No 4

Juillet-Août 1945

---

---

*Au Professeur Arnold Bernstein  
en témoignage d'admiration et d'amitié.*

## LA CHOLÉCYSTOGRAPHIE SÉLECTIVE

TECHNIQUE — RÉSULTATS

Étude spéciale des calculs flottants

par

ALBERT JUTRAS

*Professeur agrégé d'électroradiologie*

Depuis 1938, en notre service, nous avons pratiqué 7,544 cholécystographies dont 6,424 selon une technique qui peut, à bon droit, se nommer *cholécystographie sélective*.

Ces termes désignent une véritable exploration de la vésicule biliaire par le radiologiste lui-même qui doit, sous le contrôle constant de la fluoroscopie, repérer le viscère et le radiographier après avoir choisi les meilleurs angles de visibilité et en utilisant la compression localisée. Celle-

ci, pour des raisons données plus loin, ne peut guère se réaliser que chez les sujets en station debout. Il s'ensuit que la direction des rayons X devient nécessairement horizontale. L'horizontalité des radiations et la verticalité du patient sont deux facteurs très favorables au diagnostic. Autre point : du fait que le radiologiste constate sur l'écran les images qu'il se propose d'enregistrer, il lui est loisible de décider séance tenante de l'administration d'un lavement baryté ou d'un repas opaque soit pour éliminer des causes d'erreur, soit pour compléter les renseignements.

Mon expérience me permet de soutenir que ce *modus operandi* augmente considérablement la valeur de la cholécystographie.

La méthode semble comporter des manœuvres longues, compliquées et coûteuses. Il n'en est rien. La technique est expéditive, facile, précise. Elle n'augmente pas sensiblement les frais, car, si les films sont plus nombreux, ils sont plus petits. La cholécystographie, ainsi conçue, oblige à quelques efforts supplémentaires; ceux-ci reçoivent leur récompense dans la supériorité du diagnostic, tout spécialement à l'égard des très petits calculs.

Nous verrons au chapitre de la lithiase que les calculs se divisent en deux catégories. Ceux qui déposent au fond de la vésicule et ceux qui restent suspendus dans le contenu biliaire. Quelques récents ouvrages de radiodiagnostic accordent une brève mention aux *calculs flottants*. Par le présent travail, j'établirai qu'il s'agit là de bien autre chose que d'une simple curiosité et d'un fait d'exception. Les calculs flottants sont chose commune. Leur connaissance et la technique qui les découvre supprime en grande partie les erreurs et les insuffisances qu'on reproche, trop souvent avec raison, à la cholécystographie routinière.

## APERÇU HISTORIQUE

Après que Beck<sup>3</sup> en 1899, eut démontré les avantages du décubitus ventral dans la recherche radiographique de la cholélithiase, tous les radiologistes adoptèrent la position à l'exclusion des autres (fig. 1). Henri Bécclère<sup>4</sup>

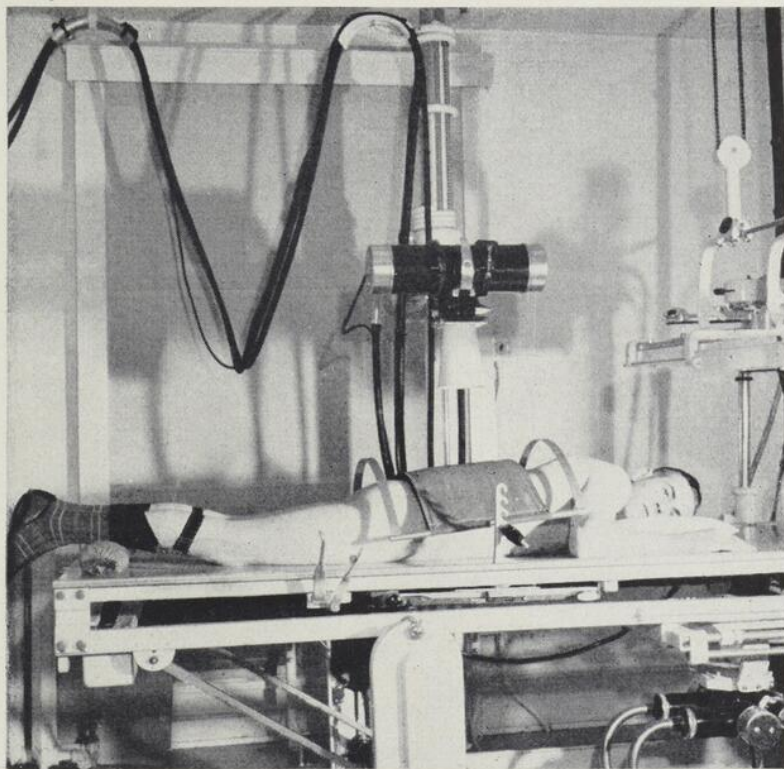


Fig. 1. — La photographie ci-dessus illustre la position de Beck et ses perfectionnements : patient couché sur le ventre avec le bras droit fléchi et la tête tournée à droite dans le but de donner au corps une certaine rotation et dégager un peu le rachis de la région vésiculaire. La bande compressive diminue localement le volume et immobilise. Le coussin sous les jambes augmente le confort et relâche la musculature. Le tube est centré perpendiculairement sur l'angle formé par la dernière côte droite et le rachis. Le cône localisateur et la grille Potter-Bucky amoindrissent les effets du rayonnement secondaire.

fut longtemps seul à proclamer l'intérêt de la station verticale dans le diagnostic différentiel des calculs biliaires et des calculs rénaux, les premiers étant mobilisables, les second demeurant fixes.

La découverte d'une méthode d'opacification de la vésicule par Graham et Cole<sup>24</sup>, en 1924, ne changea guère la coutume de radiographier les organes hépato-biliaires en couchant le malade à plat ventre. Cependant dès 1924, Marinot<sup>31</sup> avait insisté sur les renseignements très précieux que le passage de la position horizontale à la verticale pouvait donner sur la topographie de la vésicule et de son contenu. Chiray, Pavel et Lomon<sup>14</sup> dans leur traité sur *La Vésicule biliaire* (1927) défendent avec ardeur la station debout. De leur côté, d'Amato (1927)<sup>16</sup>, Stewart et Illick (1928)<sup>38</sup> signalaient les avantages de l'examen fluoroscopique pour la localisation du point douloureux à la vésicule et le choix de la meilleure incidence. En dépit de ces plaidoyers, l'indifférence continua.

C'est en 1929 que Sandström<sup>36</sup>, dans un article sur la technique de l'examen des viscères en général, formula pour la première fois, l'opinion que la *compression dosée*, déjà en vogue en Scandinavie et en Allemagne dans l'exploration radiologique des voies digestives, pourrait avoir son utilité en cholécystographie. Le premier article d'importance sur l'emploi combiné de la fluoroscopie, de la position debout et de la compression, porte la signature d'Eliaz<sup>17</sup>, assistant du Professeur Arnold Bernstein au Centre Radiologique de Dantzig. Dans ce travail paru dans *Röntgenpraxis* d'octobre 1931, Eliaz expose sa technique et prouve par des clichés l'aide de la compression dans le dépistage des calculs biliaires. Dans le même numéro du même journal, Olshausen<sup>33</sup> vante aussi, mais moins explicitement, les avantages de la compression en cholécystographie.

En octobre 1932, Eliaz<sup>18</sup>, travaillant toujours sous la direction de Bernstein, publie les premières images des couches stratifiées qui se forment souvent dans le contenu vésiculaire; c'était le premier spécimen de petits calculs qui flottent et se posent sur un plan horizontal entre des billes de densités différentes: un nouveau signe de choléli-thiase. Le travail d'Akerlund<sup>1</sup>, à qui l'on a pris l'habitude d'attribuer la paternité de la méthode et les premières observations de calculs flottants, ne parut que l'année suivante. En 1934, Bernstein<sup>8</sup> pousse plus loin les recherches sur la concentration de la bile et la formation de couches superposées. A ces travaux de base, par Eliaz, Olshausen, Akerlund et Bernstein, un petit nombre d'auteurs ont ajouté les résultats de leurs essais personnels. Alice Ettinger<sup>20 21</sup>, en Amérique, s'est constituée la propagandiste du procédé avec deux publications bien illustrées. Brailsford<sup>9</sup> en Angleterre, Henri Bécclère<sup>5</sup> en France, Bermond<sup>6</sup> en Italie et quelques autres ont rapporté des cas de calculs flottants.

En revisant la littérature des dernières années, on ne peut éviter la surprise de constater l'indifférence des radiologistes et des médecins à l'égard d'une technique si fine et si fructueuse par comparaison à la cholécystographie en procubitus, méthode de moindre effort.

Il m'est difficile, après cinq années d'expériences favorables, de comprendre pourquoi les mêmes radiologistes s'adonnent avec enthousiasme à la compression sélective dans l'examen gastro-duodéal et, d'autre part, refusent obstinément d'y recourir pour l'investigation de la vésicule biliaire. Pourtant celle-ci se prête au procédé avec autant de facilité et peut-être plus d'avantages. Mais, telle est l'inertie de l'habitude. Pour vulgariser la compression en cholécystographie, il faudra vaincre le même esprit de routine, la même opposition tenace que rencontrèrent ceux qui, il y a vingt ans, prêchaient ce procédé dans l'examen du

tube digestif. Pour ne pas compliquer leur besogne, la majorité des radiologistes préféreront, longtemps encore, se soustraire à l'évidence et laisser à leurs aides le souci de fournir des radiogrammes dont la signification est trop souvent douteuse.

#### TECHNIQUE

Il n'est guère utile de s'étendre ici sur les détails de la technique; je n'en signalerai que les particularités essentielles.

Le patient, debout derrière l'écran fluoroscopique, fait face au radiologiste. Celui-ci recherche l'opacité vésiculaire dans la cavité abdominale. Si l'image est nette, pas de difficulté. Au besoin, on fait pivoter le sujet de façon à dégager le cholécyste d'abord du rachis et des apophyses transverses droites, puis des intestins avec les gaz et les matières plus ou moins opaques qui s'y trouvent couramment. Une première radiographie d'ensemble est alors effectuée (fig. 2).

L'expérience enseigne que, dans la très grande majorité des cas (75% et plus), le bas-fond vésiculaire se superpose à la crête iliaque ou descend plus bas; cette forte proportion englobe les individus longilignes du type asthénique et même les anciens hypersthéniques dont la sangle abdominale s'est relâchée avec l'âge ou l'amaigrissement. La descente de la vésicule plus ou moins loin du rebord costal rend la compression facile et efficace, le viscère se plaçant derrière une zone dépressible de la paroi abdominale.

Même quand la vésicule se montre bien, il y a avantage à ce que le premier film de la série soit assez grand (10 x 12"), pour établir, dans chaque cas, la topographie et les particularités du contenu abdominal. Quelles que soient les dimensions du négatif utilisé, il importe que le faisceau central de rayons X passe par la vésicule pour

éviter les déformations et autres inconvénients d'une projection trop oblique.

Après ce premier cliché sans compression, on interpose le dispositif compresseur (fig. 3) entre l'écran et le sujet.

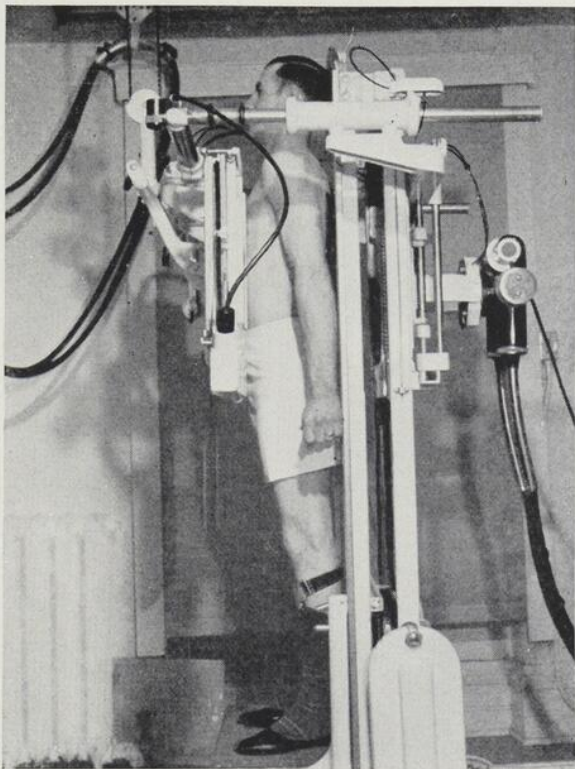


Figure 2. — Cholécystographie en position debout. La vésicule est localisée et mise en page par la fluoroscopie. Le rayon principal est dirigé horizontalement.

Celui-ci doit être bien appuyé contre la table (fig. 4). L'écrasement réduit l'épaisseur de l'abdomen. Les rayons directs qui frappent la sphère vésiculaire sont canalisés; beaucoup de rayons secondaires sont arrêtés par les parois plombées

du compresseur; la vésicule elle-même est refoulée au-dessus de la crête iliaque droite, en dehors du rachis et de l'angle hépatique du colon qui, souvent distendu par des gaz et des matières, tend à se superposer.




Fig. 3. — L'instrument compresseur (appelé cône par habitude de langage) est ici de forme quadrangulaire; il mesure 11 cm. de hauteur, 8.4 cm. de largeur et 8 cm. de profondeur.

Tous ces facteurs contribuent à une meilleure visibilité du cholécyste. Ajoutons que si l'opacification est très faible, l'ombre vésiculaire demeurera indéfinie jusqu'au moment où l'on appliquera la compression. Il arrive même

qu'une vésicule tout-à-fait indistincte à la fluoroscopie apparaisse avec netteté sur les films. Ainsi, lors qu'à l'écran la vésicule ne semble pas du tout contenir de bile iodée, il faut néanmoins faire des clichés avec compression, en

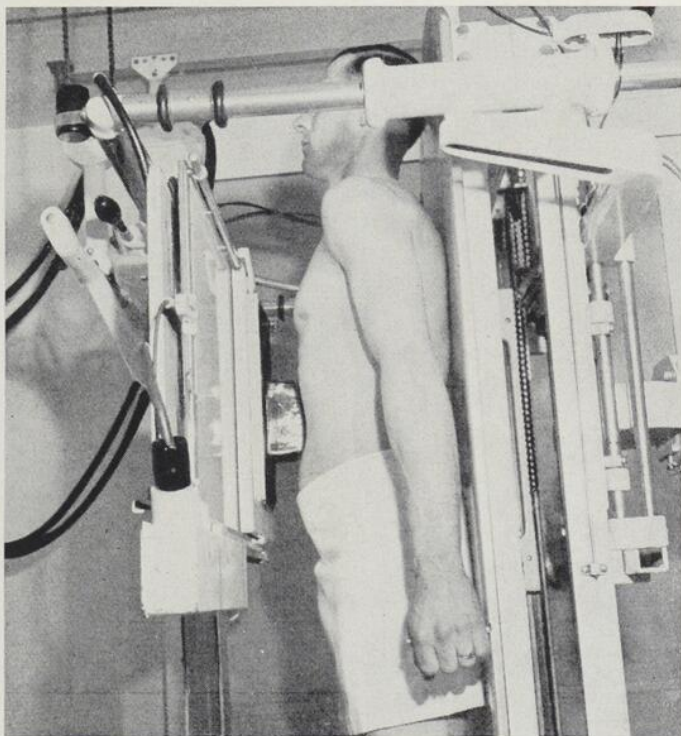


Fig. 4. — Le cône est introduit entre le fluoroscope et le patient. Son axe correspond au rayon central du faisceau de rayons X. Il peut être poussé avec force dans l'abdomen et y être maintenu par un système de verrous.

visant à l'aveuglette sur la région où elle est censée se trouver (blind-aiming de Bernstein). On prend vite l'habitude d'identifier la ligne externe du psoas, le bord inférieur du foie et le pôle supérieur de l'angle hépatique du côlon.

C'est le carrefour où se projette d'ordinaire l'image de la vésicule. Il existe des variantes topographiques selon la stature des individus. Plus l'examiné est corpulent et trapu, plus le cholécyste est rond, haut et externe; plus le patient est long, étroit et maigre, plus le viscère s'étire, descend et s'approche de la ligne médiane. Parfois, on le trouve à gauche du sacrum. Plus la vésicule se situe bas et loin de son siège normal, mieux elle se mobilise tant par la compression que par la mise en décubitus.

Pour toutes ces raisons, le procédé s'applique avec beaucoup plus d'aisance chez les longilignes, dont la vésicule s'abaisse dans une partie dépressible de l'abdomen, que chez les brévilignes où elle se réfugie derrière l'armature rigide du rebord costal. Si, comme je l'ai déjà dit, plus de 75% des individus appartiennent, à des degrés divers, au type longiligne, il en résulte, non seulement un grand pourcentage de vésicules malléables et accessibles au cône compresseur mais on est conduit à la nécessité de réformer l'anatomie classique sur le siège et les rapports des viscères de l'abdomen selon la stature et selon la position des sujets.

La compression, en outre d'éloigner la vésicule des images gênantes et de diminuer, avec l'amincissement des tissus, la dispersion des rayons X, permet de couper de beaucoup la durée de l'exposition. Ainsi, avec notre appareil sélecteur-compresseur (Albrecht) qui comporte une grille anti-diffusante mobile et à vitesse réglable, les autres facteurs ne changeant pas (60 Kv; 150 MA), le temps de pose est 3/20 seconde sans compression et 1/10 seconde avec une compression assez forte. Si l'on supprime la grille Lyshölm, accessoire favorable mais non essentiel, la durée d'exposition peut s'abaisser à 1/20 de seconde et moins. Pour raccourcir davantage le temps de pose, on n'aurait qu'à augmenter l'intensité. La brièveté du temps de pose n'a pas la même importance en cholécystographie

que dans l'examen gastro-intestinal où le péristaltisme change sans cesse les formes. Elle aide cependant. Elle assure de meilleurs contours et une plus grande finesse dans les détails, en atténuant l'effet des pulsations artérielles ainsi que les inconvénients de la respiration dont l'arrêt n'est pas toujours obtenu au commandement.

Si la cholécystographie avec « *spot films* » réalise un grand progrès, elle ne défend pas le recours à la position couchée. Mais même quand on utilise la technique de Beck, il y a avantage à déterminer sous fluoroscopie l'inclinaison à donner au patient et le point où centrer. Les cholécystogrammes en décubitus apportent toujours des renseignements complémentaires et, nous le verrons, quelquefois ils fournissent l'ultime certitude. Donc, plutôt que de plaider la supériorité d'une technique sur l'autre, il vaut mieux pratiquer les deux et tirer profit de chacune.

Très souvent, j'emploie aussi la position verticale, avec les pieds en haut et la tête en bas (fig. 5). De cette manière, on déplace avec aisance les bulles gazeuses du côlon et on se rend compte si certaines taches dans la vésicule possèdent la mobilité des calculs ou si elles ont la fixité des lésions pariétales. Chez les pusillanimes, la suspension par les pieds ne va pas sans récriminations; avec la persuasion, on arrive à la faire accepter. Elle congestionne momentanément la tête et le cou. En principe, il est imprudent de l'employer chez les grands hypertendus.

Les inclinaisons obliques vers la gauche ou la droite, de même que le décubitus latéral, rendent aussi service, mais il faut absolument que les rayons X soient horizontaux, parallèles au sol. Les positions intermédiaires entre la verticale et l'horizontale se sont révélées d'un intérêt médiocre.

Dans son essence technique, la *cholécystographie sélective* se résume à choisir des images de la vésicule, sous le contrôle de la vision fluoroscopique, dans des positions

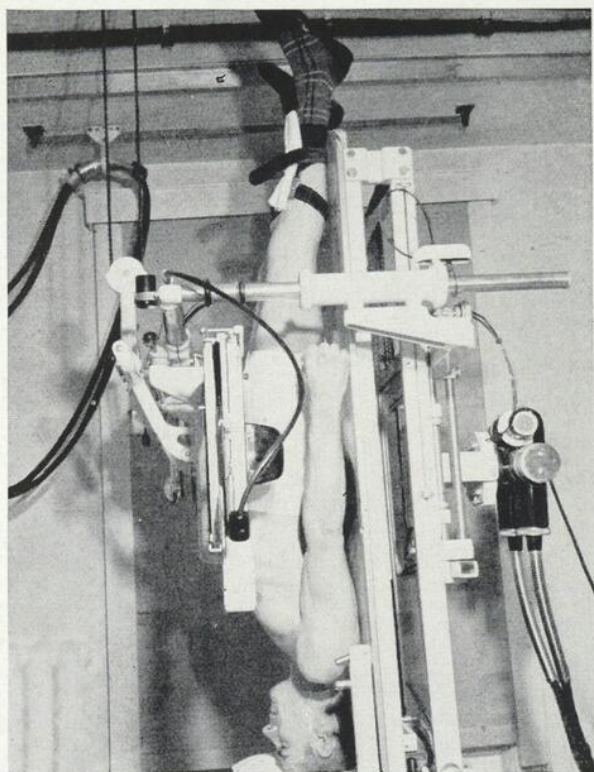


Fig. 5. — Patient examiné en position verticale tête en bas. Les pieds sont attachés à l'extrémité supérieure de la table. Le patient se tient à bout de bras par une poignée de chaque côté. Sa tête s'appuie sur le marche-pied haussé et portant un coussin. Le fluoroscope bien fixé complète l'immobilisation du sujet.

variées, avec une compression localisée et graduée, en utilisant un faisceau de rayons X, tantôt dirigé verticalement, tantôt horizontalement.

*Technique d'opacification.* La coutume veut que, dans tout article sur la cholécystographie, l'auteur exprime ses préférences à l'égard des substances opacifiantes et des modes d'administration.

Inutile de reprendre les discussions sur les nombreuses préparations de tétradiodophénolphtaléine. Cette substance est désormais avantageusement remplacée par le *priodax* et ses imitations.

Pour les malades, le tétraïode était difficile à préparer et très désagréable à prendre. Il causait couramment nausées, vomissements, diarrhées, coliques et gaz. Le *priodax*, au contraire, s'ingère avec facilité et sans dégoût, sous forme de comprimés. Il produit très rarement des perturbations gastriques; mais, à fortes doses, il engendre de la diarrhée et des sensations de brûlure durant les mictions.

Pour le radiologiste, le tétraïode offrait, comme principal inconvénient, de surcharger le côlon de matières opaques. Celles-ci couvraient souvent le cholécyste, masquaient la lithiase ou créaient de fausses images de calculs. Le *priodax*, qui s'élimine surtout par les reins (de 61 à 83%), encombre beaucoup moins le gros intestin, ce qui diminue les risques d'erreur précités.

L'efficacité de la voie orale n'est plus à défendre. Avec le *priodax*, il n'est pas question de la voie veineuse.

Le tableau ci-dessous illustre la proportion de cholécystes qui sont demeurés invisibles selon les techniques que nous avons utilisées.

## VÉSICULES INVISIBLES SELON LES TECHNIQUES

| Cholécystographies                                | Nombre | Vésicules invisibles | Pourcentage |
|---------------------------------------------------|--------|----------------------|-------------|
| Technique ordinaire avec tétraïode ... ..         | 1,120  | 270                  | 24.1%       |
| Technique sélective avec tétraïode ... ..         | 3,120  | 442                  | 14.2%       |
| Technique sélective avec Priodax ou Dichol ... .. | 3,304  | 370                  | 11.2%       |
| Total ... ..                                      | 7,544  | 1,082                | 14.3%       |

Ces chiffres prouvent deux choses: 1° — la cholécystographie sélective réduit sensiblement la proportion des vésicules considérées comme inopacifiables selon la technique courante; 2° — le priodax possède un pouvoir d'opacification nettement supérieur.

Une troisième conclusion doit être tirée: puisque l'invisibilité de la vésicule varie avec les techniques, le signe demeure relatif et sujet à caution. En d'autres termes, la valeur sémiologique de l'invisibilité dépend des précautions que l'on prend durant l'opacification et durant la prise des radiographies.

Pour se mettre à l'abri d'une faute technique qui conduirait à la conclusion erronée que la vésicule est exclue, la prudence exige que l'on recommande la répétition de l'épreuve surtout lorsqu'il est question d'intervention chirurgicale.

Si j'ai réussi à abaisser la proportion des cholécystes indémontrables, c'est qu'en plus de soigner la prise des radiographies et de changer le tétraïode pour le priodax, j'ai maintenu, avec ce dernier produit, la technique de la double dose. Je me suis vite rendu compte qu'en suivant la

posologie d'un comprimé par vingt-cinq livres du poids du patient, c'est-à-dire en moyenne six comprimés après le repas du soir tel que prescrit généralement, la vésicule était souvent peu ou pas opacifiée. J'en suis venu à la formule suivante pour les sujets de corpulence moyenne, c'est-à-dire aux environs de 140 livres.

A midi, veille de l'examen, repas comprenant des substances grasses, tels que beurre, lait, crème, œufs. Immédiatement après, commencer à prendre le premier groupe de six comprimés. Les avaler, sans les mastiquer, en laissant un intervalle de cinq à dix minutes entre chacun.

A six heures, le même soir, prendre un repas léger uniquement constitué cette fois de pain rôti ou de biscuits secs avec marmelade, fruits à l'étuvée, jus de fruits, thé ou café sucré. Tous les aliments gras (crème, lait, beurre, fromage, œufs, viandes, etc.) doivent absolument être éliminés. Aussitôt après ce repas, prendre le second groupe de six comprimés, toujours à des intervalles de cinq à dix minutes. L'eau, les jus de fruits, le thé sucré sans lait ni crème, restent permis durant la soirée.

Le lendemain matin, jour de l'examen, le patient complètement à jeun depuis minuit doit se présenter chez le radiologiste à neuf heures.

Pour les obèses, on augmente le nombre de comprimés en proportion du poids; selon la même règle, on les diminue chez les maigres et chez les enfants.

En certaines circonstances, j'administre une troisième dose de six à huit comprimés si j'ai des raisons de soupçonner que l'invisibilité résulte de l'insuffisance des quantités absorbées. C'est après le repas du soir du jour de l'examen qu'il faut la donner. Lorsqu'on prescrit un total de 12 à 16 comprimés de priodax on doit s'attendre à un peu d'irritation des voies digestives et urinaires. Il est

bon d'en avertir l'intéressé. Quand on procède avec une grande rigueur dans les manœuvres radiographiques et avec générosité dans les doses du colorant, l'invisibilité du cholécyste permet de conclure à un processus morbide de l'appareil hépato-biliaires. Le plus souvent il s'agit d'une cholécystite qui gêne l'absorption par la muqueuse vésiculaire. Comme je l'ai déjà dit, le signe prend un sens plus fort, s'il se répète à une seconde épreuve tentée après quelques semaines de traitement. Il est exceptionnel qu'une vésicule qui a vraiment refusé de se laisser opacifier soit trouvée sans lésion à l'opération.

Tout ceci donne à entendre que j'emploie exclusivement la voie orale. En effet, pour 7544 cholécystographies, je n'ai eu recours aux injections intra-veineuses que quatre fois, c'est-à-dire dans un cas par deux mille environ. Mes raisons pour rejeter la voie veineuse étaient surtout d'ordre pratique. Vu l'encombrement de notre hôpital, il eut été impossible d'assurer à dix ou quinze patients par jour, l'hospitalisation que nécessite l'introduction du tétraïode dans les veines. Même avec toutes les facilités hospitalières, les malades auraient refusé, en grand nombre, une méthode qui eut bouleversé leurs habitudes et accru leurs dépenses à l'excès.

J'ai depuis longtemps, délaissé le pitressin contre l'aérocolie. Ayant été le premier, en collaboration avec Cantéro<sup>26</sup>, à expérimenter les usages de cette substance en cholécystographie, je fus le premier à l'abandonner, en raison des coliques violentes et autres malaises qu'elle cause. Je préfère de beaucoup administrer, séance tenante, un lavement opaque qui aura pour double but d'exercer un nettoyage bien contrôlé à la fluoroscopie et de renseigner éventuellement sur la cause mécanique des gaz intestinaux. Après l'évacuation du lavement opaque et le sujet examiné debout, le côlon s'affaisse et, normalement, tombe plus bas que la vésicule. A l'occasion, je fais ingérer un mélange

de baryum et de matières grasses, de manière à étudier les rapports morphologiques et fonctionnels de la vésicule avec l'estomac, le duodénum et les intestins (fig. 6 et 7).

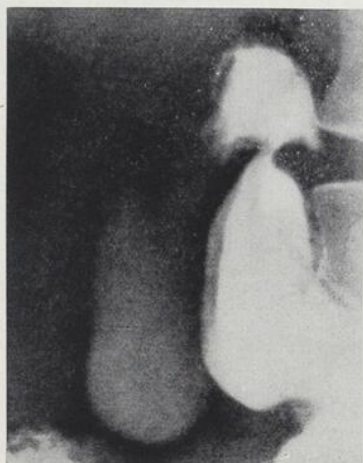


Fig. 6. — Exemple d'une vésicule normale vue debout et sous compression dans ses rapports avec l'estomac, le bulbe duodénal et l'angle hépatique du gros intestin opacifiés avec du baryum.

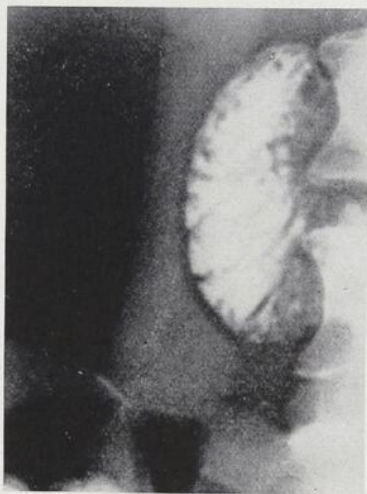

Fig. 7. — La deuxième portion du duodénum gonflée de baryum déforme la vésicule sous l'influence de la compression.

### RÉSULTATS

La visibilité plus fréquente du cholécyste, des images plus nettes et mieux centrées, le choix des incidences qui évite les superpositions trompeuses ou embarrassantes, les variations dans la position de l'examiné et dans la direction des rayons X, la possibilité de palper et de comprimer sous fluoroscopie le viscère en cause, représentent un groupe imposant d'avantages techniques. Leur influence sur le diagnostic est facile à prévoir puisque cette façon d'examiner renseigne sur la forme, les dimensions, la situation, la mobilité, la tonicité, la sensibilité, le contenu

et autres particularités morphologiques et fonctionnelles de la vésicule biliaire dans la station verticale, c'est-à-dire dans la position où, d'ordinaire, l'homme mange, digère et travaille. Ainsi on obtient une identification plus sûre et plus fréquente des malformations congénitales, des malformations acquises, des petites lésions intrinsèques (adénome, papillome, cholestérose, etc.), des gaz dans les voies biliaires (pneumo-angio-cholécyste) ou dans leur voisinage (pneumopéritoine, abcès), enfin et surtout des calculs.

Avant d'aborder la question principale, c'est-à-dire les calculs flottants et leur diagnostic différentiel, je désire passer en revue certaines altérations vésiculaires que la cholécystographie sélective permet de reconnaître avec plus d'assurance qu'avec la technique habituelle.

#### PERTURBATIONS NEURO-MOTRICES

Certains vocables tels que cholécystatonie (Chiray et Pavel et Milockitch)<sup>15</sup>, dyskinésie (Westphall)<sup>40</sup>, distension vésiculaire (Newman)<sup>32</sup>, stase fonctionnelle (Fiesinger)<sup>22</sup>, (Castex)<sup>13</sup>, etc., confondent des états et des troubles très divers. La cholécystographie en position debout permet de distinguer la ptose, les altérations de la tonicité et les déficiences de l'excitabilité (hypokinésie, akinésie).

*Ptose* signifie la situation exagérément basse de la vésicule. C'est la règle dans l'*habitus asthenicus*, c'est-à-dire chez les sujets longs, étroits, amaigris, peu musclés. Les individus longilignes, asthéniques ou hyposthéniques, forment environ 75% de la clientèle du radiologiste gastro-entérologue. Pour ce motif, les vésicules qui descendent dans la fosse iliaque droite et même en face du sacrum en se rapprochant de la ligne médiane sont très communes; elles ne doivent pas, d'après cette seule constatation, être considérées comme morbides (fig. 8).

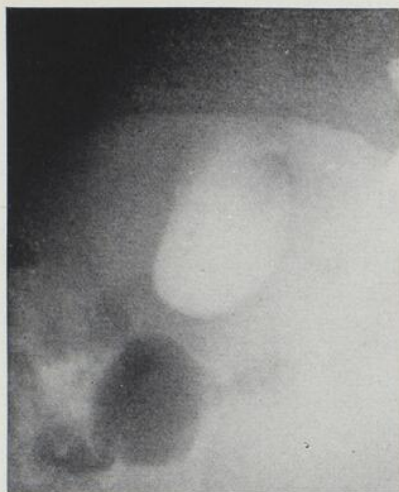

Fig. 8. — La vésicule de forme, de dimensions et de tonicité normales, descend dans la fosse iliaque droite. On ne peut parler ici que de PTOSE SIMPLE, constatation commune chez les sujets longilignes dont tous les viscères abdominaux s'affaissent dans la station verticale.

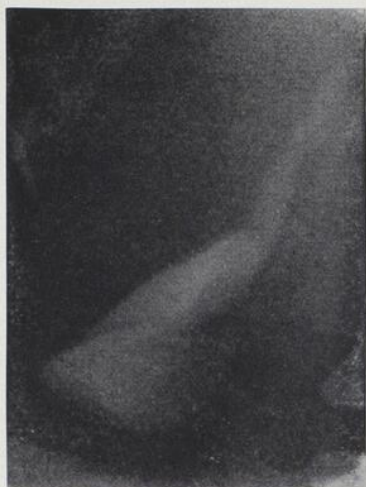


Fig. 9. — Vésicule atone, flasque, facilement déformée par les organes voisins et la compression; élargissement transversal du bas-fond.

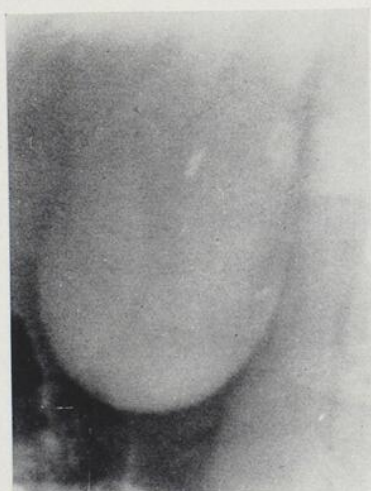

Fig. 10. — Vésicule ne changeant ni de volume ni de densité durant les deux heures qui suivent l'ingestion de substances grasses: akinésie ou hypokinésie selon la faiblesse de la réponse. Le cholécyste ci-dessus n'est pourtant ni ptosé, ni atonique mais au contraire haut situé et hypersthénique.

Dans l'*atonie*, les parois sont flasques et facilement déformables. La vésicule se moule sur les viscères sous-jacents et son extrémité inférieure s'étale transversalement (fig. 9).

*Hypokinésie* et *akinésie* expriment à des degrés divers une motricité défectueuse. La diminution du volume vésiculaire après repas gras ne se produit que très lentement et même pas du tout pendant des heures. Les changements dans la teinte de la bile opaque sont aussi plus ou moins différés (fig. 10).

#### TUMEURS

Le radiodiagnostic de néoplasme vésiculaire paraît difficile et peu fréquent, qu'il s'agisse de cancer ou de tumeur bénigne.

*Cancer.* — L'épithélioma des voies biliaires n'est pas très rare, puisque, d'après une statistique d'autopsie par Kaufmann<sup>27</sup>, il représente 5% des cancers viscéraux. Toutefois, la cholécystographie ne le décèle que par exception, à cause de l'obturation précoce des voies d'accès ainsi que de la perte du pouvoir concentrateur par l'envahissement de la muqueuse et de la sous-muqueuse. L'association fréquente de la lithiase et du cancer (94% Judd et Baumgartner<sup>25</sup>), fait que le radiologiste s'arrête au premier de ces diagnostics, tandis que le clinicien interprète les douleurs, les troubles digestifs et l'ictère comme indices de cholécystite. A tout événement, nous n'avons trouvé dans la littérature qu'un cas de cancer mis à jour par la cholécystographie (Taterka)<sup>30</sup>; la tumeur produisait une grosse lacune sur le bord externe de l'ombre.

Grâce à notre technique, nous avons diagnostiqué avant l'opération un cancer de la vésicule. Celle-ci s'est révélée après des doses répétées de tétraïode: 13 grammes en 30

heures et des clichés de compression. Malgré sa pâleur, la silhouette se discernait, offrant des contours anguleux, polygonaux, cartonnés. Incidemment, notons que dans ce cholécyste soumis à l'exploration sanglante, le chirurgien constata comme nous l'absence de calcul. Cette image, en raison de la faible opacification, ne peut être reproduite.

Nous passerons sous silence le sarcome, si rare que Burden<sup>10</sup>, par exemple, ne le rencontre qu'une fois sur 10,126 vésicules enlevées.

*Tumeurs bénignes* — Les papillomes et les adénomes de la vésicule offrent plus d'intérêt. Kirklin<sup>28</sup> a buriné leur physionomie cholécystographique.

Les papillomes sont les plus communs. On en trouve tantôt un seul, tantôt deux, trois et même davantage. Ces minuscules tumeurs, qui dépassent rarement 5 mm de diamètre, produisent des petits disques parfaitement clairs sur l'ombre de la vésicule. Ils se situent d'ordinaire dans la moitié supérieure et plutôt près des bords, au contour externe surtout (fig. 11 et 12). Ce qui les différencie radiologiquement des calculs, c'est leur immobilité, leur attachement à la paroi. On comprendra l'importance des changements de position qui confirme ou non la stabilité. La compression et l'évacuation relative ne sont pas moins utiles qui amincissent la couche opaque, définissent mieux les taches claires, prouvent la mobilité des calculs et la stabilité des proliférations muqueuses (fig. 13 et 14).

En règle générale l'adénome est unique, plus gros (8 à 10 mm), hémisphérique (fig. 15) ou rond et situé tout près du fond. Une tache transparente, qui répond à cette description et qui ne bouge si l'on met le sujet en position verticale la tête en bas, autorise le diagnostic d'adénome (fig. 16 et 17).

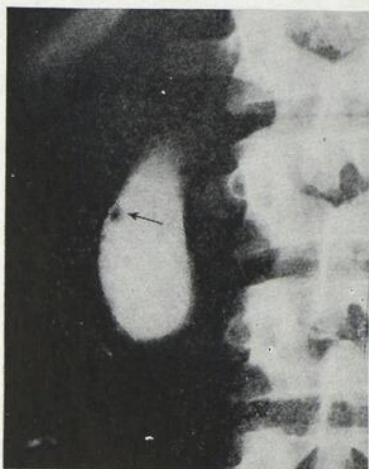


Fig. 11. — Petite tache ronde, claire sur le contour externe, dans la moitié supérieure de la vésicule vue en position couchée. L'ensemble de ces signes est en faveur d'un papillome.

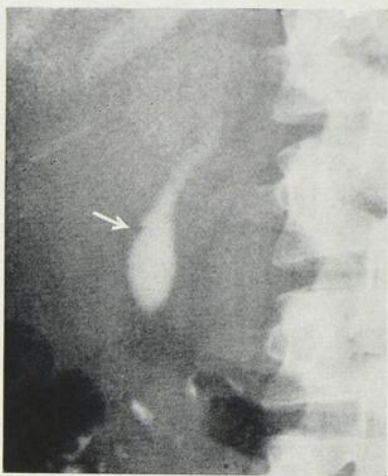


Fig. 12. — Même vésicule qu'en la figure précédente mais vue debout au cours de l'évacuation. La persistance de la petite tache claire dans sa forme et sa localisation apporte une plus grande certitude qu'il s'agit d'un papillome.

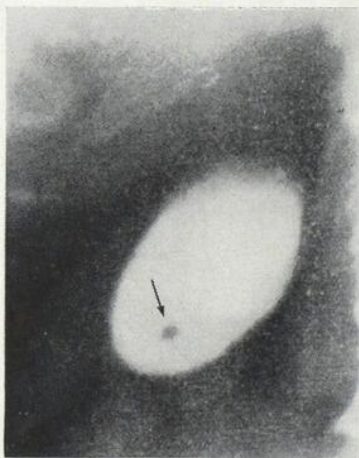

Fig. 13. — Petite tache ronde et transparente près du bas-fond vésiculaire en station verticale. S'agit-il d'un calcul flottant ou d'un polype ?



Fig. 14. — Au cours de l'évacuation, la petite tache claire de la figure précédente se trouve au pôle supérieur de la vésicule vue debout. Le diagnostic ne fait aucun doute: calcul.

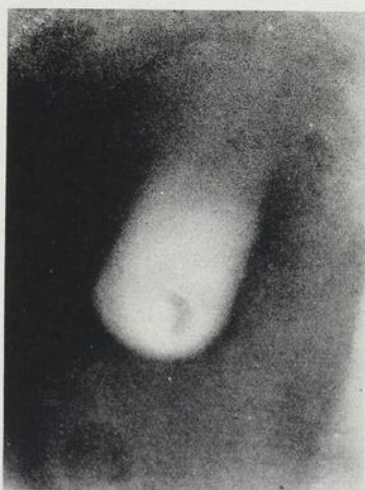

Fig. 15. — Tache claire en forme de croissant et située à une faible distance du contour inférieur: adénome.

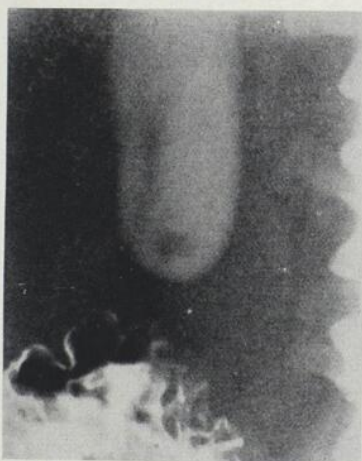

Fig. 16. — Tache transparente, ronde et mesurant approximativement 12 mm de diamètre près du bas-fond: calcul flottant ou adénome ?

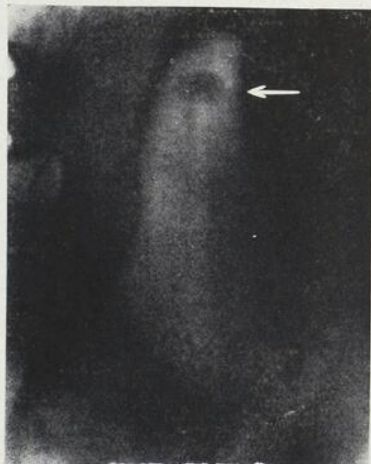

Fig. 17. — La même vésicule qu'en la figure précédente mais radiographiée le sujet étant suspendu par les pieds. L'immobilité de la tache est l'argument décisif en faveur de l'adénome.

## FISTULES VÉSICULO-DIGESTIVES

Les communications de la cavité vésiculaire avec la lumière de l'un des segments du tube digestif se révèlent, soit par le baryum pris par la bouche ou injecté dans le colon, soit par le dessin gazeux de l'arbre hépato-biliaire.

Nous possédons cinq exemples de fistules internes de la vésicule biliaire, quatre fois avec le duodénum, une fois avec le jéjunum. Dans ce dernier cas (fig. 18) la position verticale nous a montré un niveau hydro-aérique dans la vésicule dont la morphologie se précisait par la manœuvre.

Dans un autre cas (fig. 19), la représentation des voies hépato-biliaires par l'air venu du duodénum était si exacte en station debout que nous avons pu faire le croquis de la lésion avant l'opération. Les images obtenues en décubitus n'étaient pas convaincantes.

L'abcès sous-hépatique avec niveau hydro-aérique ne se trouve que sur les radiographies prises en station debout (fig. 20).

## CHOLÉCYSTITE NON CALCULEUSE

La cholécystite chronique sans calcul, sans dégénérescence papillomateuse et sans péricholécystite se révèle à la cholécystographie, surtout par des troubles fonctionnels, tels que non-remplissage, teinte faible, évacuation différée, etc. Sur ces points, la technique sélective permet des jugements plus justes; elle donne une meilleure appréciation du volume vésiculaire et de ses variations.

Chacun sait que des dimensions très réduites expriment la rétraction des parois et caractérisent la cholécystite scléro-atrophique; au contraire, l'élargissement excessif et associé à une faible opacification traduit l'hydrocholécyste.

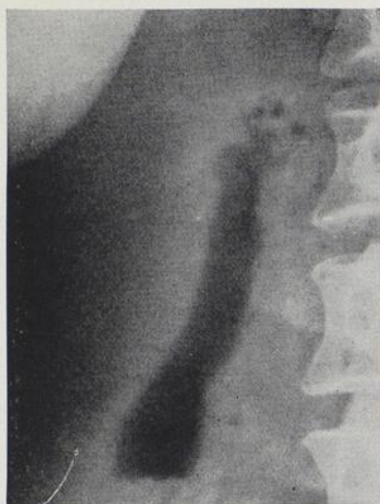

Fig. 18. — Hydro-pneumo-cholécyste par anastomose de la vésicule et du jéjunum (Dr Hingston).. La position debout permet au gaz de s'accumuler dans la partie haute de la vésicule tandis que le liquide forme un niveau horizontal au-dessous.

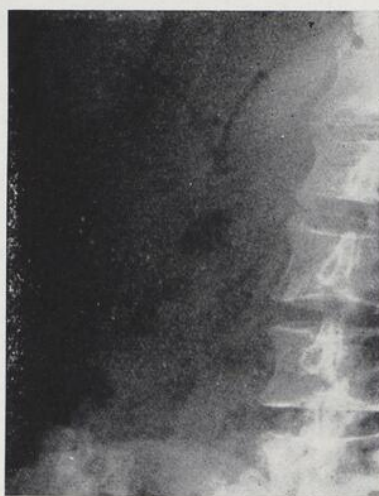

Fig. 19. — L'arbre des canaux biliaires est représenté en noir par la présence de gaz venant du duodénum (image en Y) grâce à la fistule qui relie ce segment digestif au cholécyste.

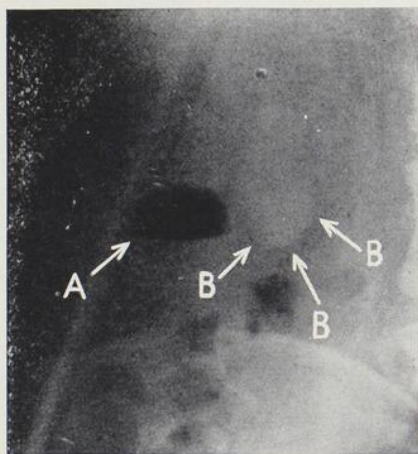


Fig. 20. — Radiographie en position verticale. En A image hydro-aérique caractéristique d'une supuration avec dégagement gazeux. Le processus siègeait manifestement en-dehors de la vésicule qui se voit faiblement en B.

Chiray, Pavel et Lomon<sup>14</sup> ont décrit un signe encore plus précis et que nous avons pu vérifier à maintes reprises. Quand une vésicule normale est examinée debout, son pôle inférieur doit s'arrondir et devenir plus large que les portions au-dessus. Dans la cholécystite chronique, la perte de souplesse par infiltration inflammatoire et contracture, modifie radicalement cet aspect: le fond apparaît rétréci, effilé, conique. Le signe gagne en valeur clinique s'il persiste et se précise sur les cholécystogrammes avec compression (fig. 21 et 22).

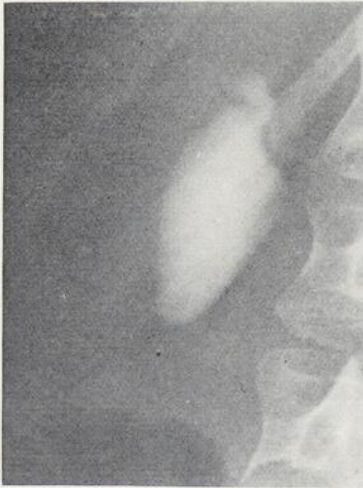

Fig. 21. — Vésicule à fond conique en position couchée: présomption de cholécystite.

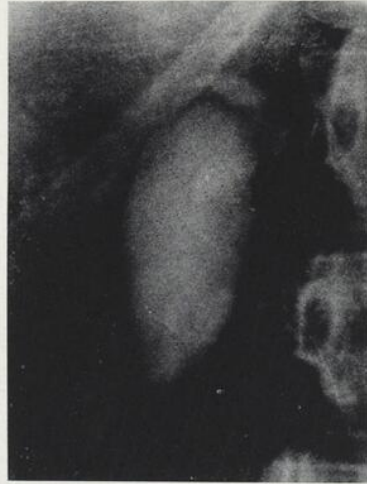

Fig. 22. — Même vésicule que la figure précédente mais radiographiée debout. Le fond vésiculaire reste conique ce qui augmente la valeur du signe de Chiray, Pavel et Lomon.

#### VÉSICULE FRAISE

La cholécystite lipoidique ou cholestérose, encore mieux connue sous le terme imagé de *vésicule fraise*, selon Mac-Carty<sup>30</sup> qui a décrit cet état en 1910, est une affection

très commune. On s'est évertué, en vain jusqu'à maintenant, au diagnostic radiologique de cet état.

On sait que la cholestérose se caractérise par des amas jaunâtres et réfringents de matières grasses qui infiltrent la muqueuse et la sous-muqueuse. Les granulations font saillie et c'est leur ressemblance aux akènes des fraises qui a inspiré à MacCarty le vocable « *Strawberry*

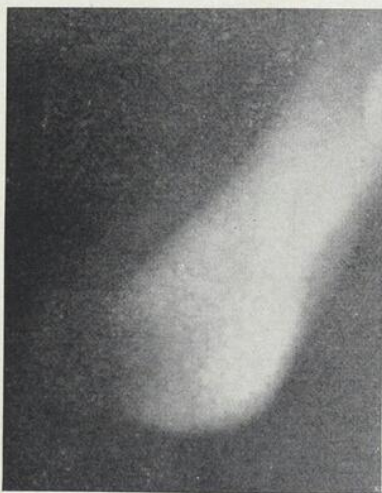

Fig. 23. — La compression fait apparaître un aspect chagriné, grenu qui fut interprété comme exprimant une cholécystite lipoïdique (cholestérose). L'examen histologique a démontré l'exactitude de ce diagnostic. Dans un autre cas, une image analogue correspondait à la neuromatose de Riopelle.

*gall bladder* ». Les plus importantes ne dépassent guère 2 mm. de diamètre et sont trop petites pour se reproduire sur les films obtenus d'après les techniques usuelles. Pour la première fois dans l'histoire de la radiologie croyons-nous, la compression m'a donné des images directes de ces

lésions. Grâce au laminage de la bile opaque et au grossissement des détails (effet de loupe), elles forment sur les clichés un piqueté clair, un aspect grenu de cuir chagriné (fig. 23).

La neuromatose vésiculaire telle que décrite par Riopelle<sup>35</sup> nous a donné dans un cas une image très analogue.

#### ANOMALIES CONGÉNITALES

La cholécystographie debout avec et sans compression nous a montré une proportion beaucoup plus élevée d'anomalies congénitales de la vésicule que nous avions coutume d'en voir dans le décubitus ventral. Ces anomalies sont variées: dédoublement (fig. 24), loculations (fig. 25), diverticules (fig. 26 et 27), cloisonnement muqueux en *bonnet phrygien* (fig. 91 à 108).

Les cas que nous illustrons ici avec légendes sont assez démonstratifs pour ne pas avoir à insister sur leur description.

Il ne faut pas perdre de vue la grande importance de très bien préciser ces diverses malformations, afin de ne les point confondre avec les péricholécystites plastiques en particulier. De toutes les anomalies, la vésicule cloisonnée en bonnet phrygien nous paraît la plus intéressante à cause des possibilités de méprendre le trait clair pour un certain type de calculs flottants. Le diagnostic différentiel des deux états est d'une telle importance qu'un chapitre spécial lui sera consacré plus loin.

#### CALCULS VISIBLES SANS SUBSTANCE OPAQUE

Depuis Buxbaum<sup>11</sup>, on sait que les calculs biliaires qui contiennent assez de sels de chaux et autres substances à fort poids moléculaire peuvent être découverts chez le vivant par une simple radiographie. Les statistiques nous

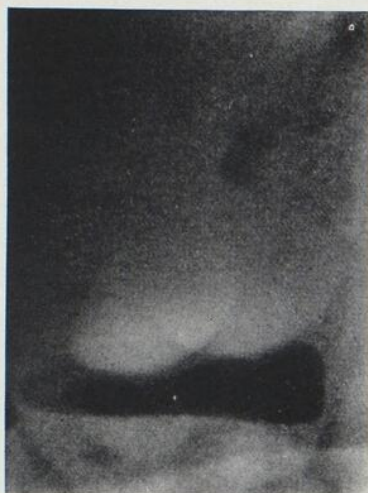

Fig. 24. — Vésicule double.

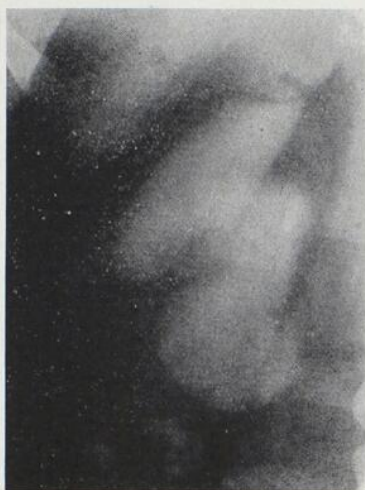


Fig. 25. — Vésicule trilobulée.

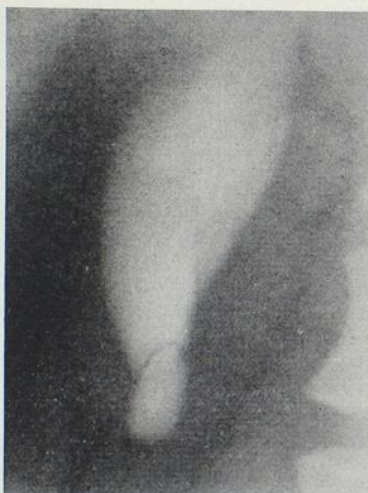

Fig. 26. — Diverticule ovalaire à l'extrémité inférieure de la vésicule.

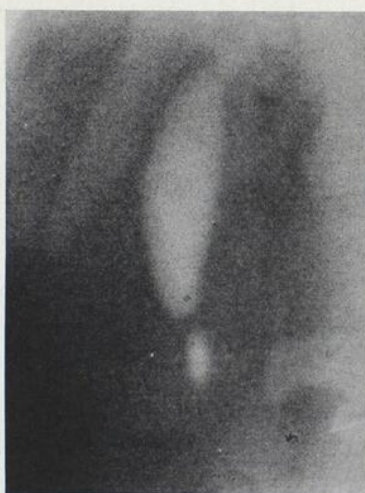

Fig. 27. — La même vésicule pendant l'évacuation. A noter que le diverticule se vide et se retrécit en même temps que le corps principal de la vésicule.

apprennent que la proportion de calculs spontanément visibles, toutes autres conditions étant égales, varie beaucoup selon les minuties techniques.

Ayant démontré combien le choix de l'incidence, la mise en page et la finesse des contrastes obtenus par la compression localisée ajoutent à la qualité des images, on concevra que notre taux de calculs qui se sont montrés sans l'aide de tétraïode ou de priodax, s'est fort élevé. Sur 788 examens pratiqués selon la technique usuelle et préalablement à l'ingestion de colorant, nous avons porté le diagnostic de cholélithiase chez 41 patients, soit dans 5.8% des cas; sur 1762 examens effectués debout et avec compression, mais sans substance opaque le nombre de sujets portant des calculs discernables atteignit 169 soit 9.1%.

Un autre avantage de la méthode, c'est l'étude de la mobilité des calculs. En effet, on conçoit sans peine que le passage du décubitus à la verticale suffira à prouver, si les calculs sont parfaitement mobiles au sein du cholécyste (fig. 28 et 29) ou si, au contraire, certains d'entre eux ne restent pas enclavés, soit dans les parois, soit dans le canal cystique ou le cholédoque (fig. 30). Quand rien ne retient les calculs, ils déposent au fond du sac et prennent l'aspect bien significatif de cuvette ou de ménisque. Le phénomène est connu et entraîne par surcroît la certitude que les pierres ne logent pas dans les voies urinaires droites.

La compression étale les cholélithes et, en les séparant les uns des autres, facilite leur dénombrement (fig. 31 et 32). La compression en réduisant l'épaisseur des tissus que les rayons ont à traverser, en éliminant beaucoup de radiations secondaires et en magnifiant un peu les images, accentue les détails de la morphologie externe et interne des calculs, ce qui ne manque pas d'intérêt (fig. 33).

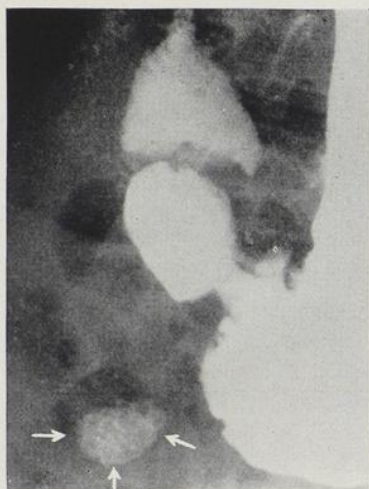

Fig. 28. — A l'occasion d'un examen de l'estomac, la radiographie ci-dessus, prise en station debout, met à jour une multitude de petits calculs à facettes et agglomérés au fond de la vésicule. A remarquer que dans cette position la vésicule tombe en face du sacrum tout près de la ligne médiane.

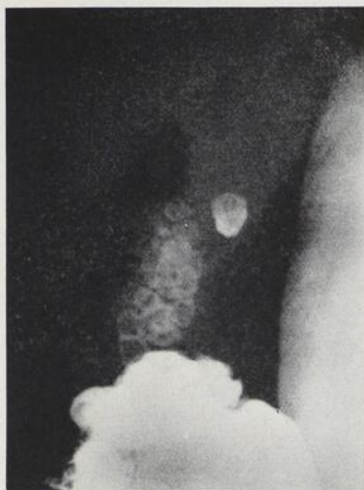

Fig. 29. — Dans la suite de l'examen, alors que le baryum traverse le côlon, le même sujet est radiographié en décubitus ventral. On trouve cette fois, la vésicule et ses pierres beaucoup plus haut situées. Le seul cliché donnerait à croire que des calculs logeaient dans les canaux.

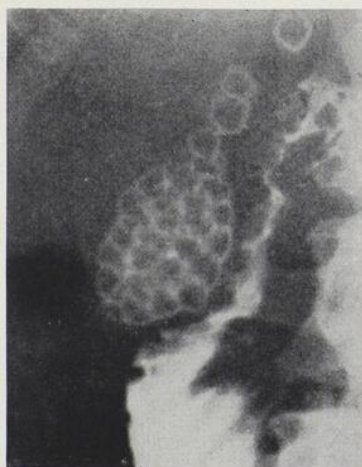

Fig. 30. — Calculs à facettes remplissant la vésicule. La position debout prouve que trois sont emprisonnés dans le canal cystique.

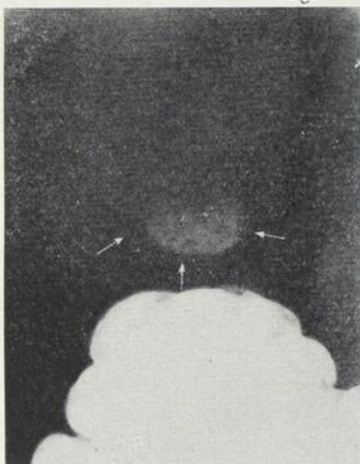


Fig. 31. — Tout petits calculs dont le nombre ne peut être déterminé sans la compression.

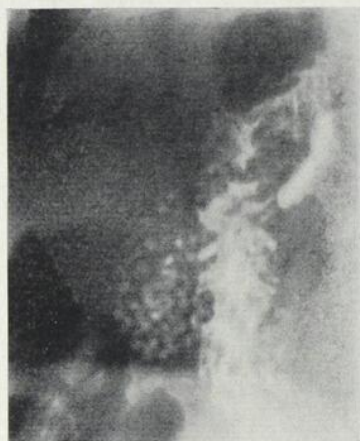

Fig. 32. — Les petits calculs étalés par la compression peuvent être comptés en même temps que l'adhérence de la vésicule au duodénum opacifiée peut s'apprécier.

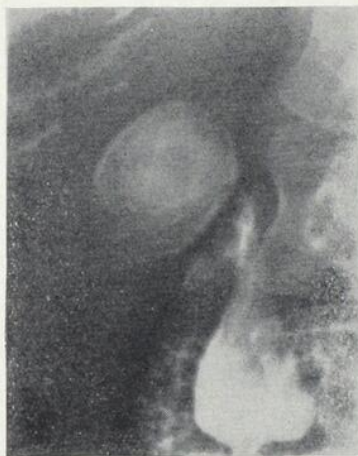

Fig. 33. — Gros calcul formé de couches bien définies par la compression. Celle-ci permet en outre d'établir la forte adhérence au duodénum et la faible épaisseur des parois interposées.

La station verticale nous a fait aussi découvrir dans six cas (grossièrement 1 par 1,000) du calcium amorphe (calcium milk) déposant en forme de ménisque au fond de la vésicule (fig. 34 et 35). Il s'agit là d'un aspect peu connu de la lithiase; l'absence de calculs constitués empêche chirurgiens et pathologistes de reconnaître, et encore très rarement, autre chose qu'une vague pâte de coloration plus pâle que la bile. Une de nos patientes ainsi affectée (fig. 36) était grabataire depuis deux ans quand nous avons diagnostiqué la lithiase non modelée. La cholécystectomie a produit une guérison parfaite.

Bref, la position debout et la compression dans la recherche radiographique des calculs sans opacification de la bile, augmentent la fréquence de leur visibilité, précisent leur structure, leur volume, leur nombre, leur situation, leur groupement et leur moitié, en même temps qu'elles éloignent bien des causes d'erreur.

#### CALCULS RÉVÉLÉS PAR SUBSTANCES OPAQUES

L'avènement de la cholécystographie opaque, en dévoilant la présence des calculs de cholestérine sous forme de taches transparentes, fit croire un moment que le problème diagnostique de la lithiase biliaire se trouvait du coup résolu. La découverte était sérieuse, car c'est à peine si 30 à 40% des calculs, d'après les statistiques les plus favorables, contiennent assez de calcium pour produire spontanément leur image. Dès les premiers essais de la cholécystographie iodée, il fallut admettre: 1° que parmi les vésicules qui n'acceptaient pas le tétraïode, beaucoup contenaient des calculs; 2° que certaines vésicules parfaitement opacifiées et sans image indicatrice, étaient néanmoins trouvées porteuses de calculs à l'opération. Pour ces deux raisons, les cliniciens n'ont pas cessé de manifester un manque de confiance à l'égard de la cholécysto-

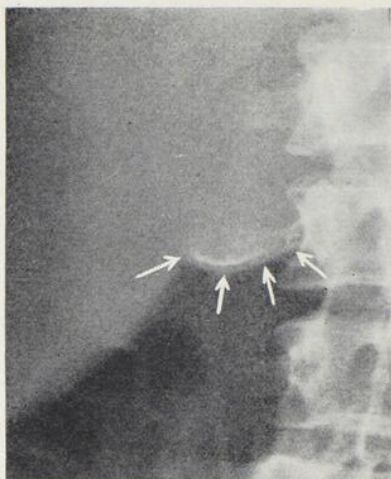

Fig. 34. — Boue calcaire surmontée de quelques petits calculs transparents, le tout découvert par la simple position debout grâce à l'accumulation dans le bas-fond de la vésicule que l'on reconnaît tout juste au-dessus de l'angle hépatique du côlon.

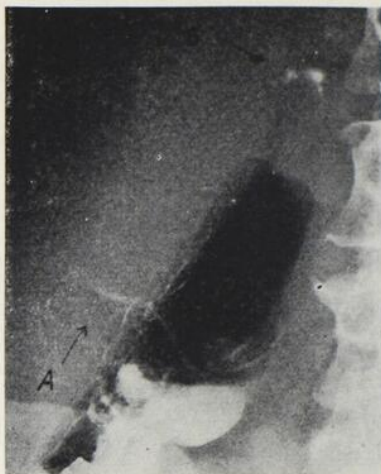

Fig. 35. — A, Culot de boue calcaire au fond du cholécyste vu debout.  
B, Concrétions calcaires obstruant le canal cystique et empêchant l'opacification de la vésicule.

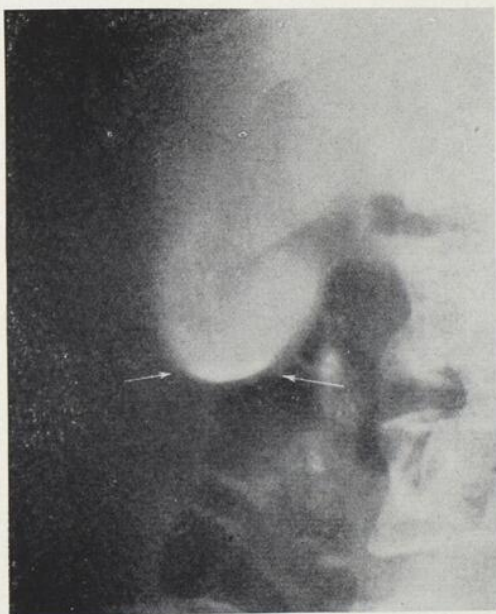

Fig. 36. — Boue calcaire formant un culot dense en position verticale, dans une vésicule très peu opacifiée.

graphie, bien que Case <sup>21</sup>, Palmer <sup>34</sup>, Feldman <sup>23</sup> et Kirklin <sup>29</sup> aient prétendu que leurs diagnostics positifs ou négatifs étaient exacts entre 90 et 95% des cas. Ce pourcentage nous a toujours paru très élevé. Il est vrai que les malades qui se soumettent au traitement chirurgical présentent d'habitude d'autres signes corroborateurs de lithiase. Quoiqu'il en soit, aussi longtemps que la perfection ne sera pas atteinte, il faut s'acharner à sa poursuite. L'usage persévérant de la cholécystographie sélective nous donne le moyen de réduire le coefficient d'erreurs que l'on peut reprocher à la cholécystographie classique.

En premier lieu, le choix de l'incidence et le refoulement des viscères voisins empêchent de prendre pour des images de calculs transparents les bulles gazeuses qui se trouvent couramment dans le duodénum et les intestins. Les passages du décubitus à la station debout ou à la position verticale tête en bas de même que la compression montrent si les taches se déplacent ou restent fixées, ce qui aide à distinguer entre les tumeurs bénignes qui restent immobiles et les calculs qui bougent (fig. 37 et 38).

A tout événement, les calculs d'un certain volume ne risquent guère de passer inaperçus, même dans la position couchée, surtout si l'on a soin, comme Kirklin <sup>28</sup> le recommande, de radiographier la vésicule vers la fin de l'évacuation. Dans le peu de liquide opaque qui demeure, les corps étrangers ont, en effet, plus de chance de transparaître; mais, ce n'est pas aussi simple avec les tout petits calculs que l'on appelle calculins, gravier, gravelle ou sable. A cause de leur faible taille et de leur dispersion, ils sont masqués quand les rayons X tombent verticalement et traversent toute l'épaisseur de la bile iodée. Les chances sont grandes alors que les granules se perdent dans la densité de l'image. Les conditions changent radicalement si l'on examine le sujet debout. Dans cette position,

la plupart des calculs vont au fond de la vésicule et c'est pour le radiologiste un avantage sur lequel on ne saurait trop insister. Il faut faire exception pour les petits calculs qui flottent au sein de la bile. Les chapitres suivants seront consacrés à l'étude des calculs flottants; pour l'instant, arrêtons-nous aux calculins plus lourds que la bile iodée.

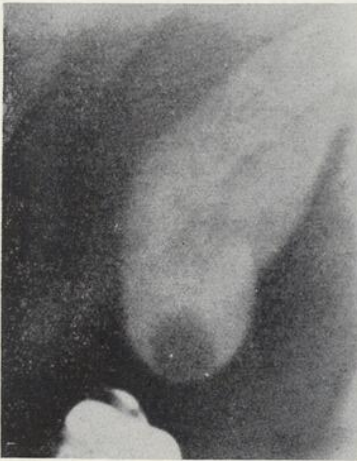

Fig. 37. — Gros calcul au fond de la vésicule vue debout.

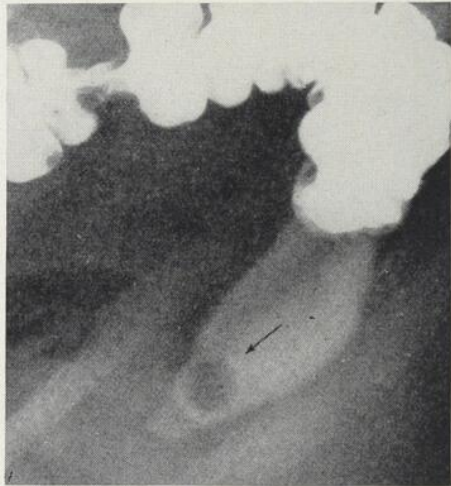

Fig. 38. — Le calcul de la figure précédente se déplace vers le vestibule si l'on examine le sujet en le suspendant par les pieds.

Si l'on se rappelle que le pôle inférieur de la vésicule est sphérique et que si l'on radiographie le sujet debout, le rayonnement est horizontal, on comprendra que les concrétions qui déposent n'ont pas besoin d'être très nombreuses ni très grosses pour produire au point déclive un défaut de remplissage, pour échancre le contour arrondi de la silhouette opaque. Sans compter les gros calculs qui sombrent au fond de la vésicule et que l'on peut voir aussi par cholécystographie couchée, je possède une multitude

d'exemples où ce fin gravier transparent a de la sorte été mis en évidence (fig. 54 et 55). La gravité spécifique des calculs qui sédimentent dans la bile iodée dépasse toujours 1030, d'après nos mensurations; leur analyse chimique ne démontre que des traces de calcium insuffisantes à créer une image sans le secours des substances opaques.

Cette notion des calculs perméables aux radiations et plus lourds que la bile opaque est riche de conséquences. Elle améliore grandement la sécurité de la cholécystographie pourvu que l'on utilise la station debout et le rayonnement horizontal.

#### CALCULS FLOTTANTS

Comme le titre le laisse prévoir, certains calculs ont le pouvoir de se maintenir en suspension dans la bile opacifiée. En général, tous les calculs qui flottent dans une vésicule possèdent sensiblement le même poids moléculaire; par conséquent, ils se stabilisent au même niveau et sur les cholécystogrammes pris debout, avec des rayons horizontaux, ils forment un trait clair qui sectionne transversalement et horizontalement l'ombre opaque. Celle-ci possède alors trois étages disposés de bas en haut, comme suit: un fond très dense, une bande transparente et une zone sus-jacente en général moins opaque que le pôle inférieur (fig. 56 et suivantes).

L'analyse démontre que la ligne claire de division n'est pas homogène. En y regardant de près, on constate qu'elle se compose de petites taches arrondies, entre lesquelles s'infiltré la bile opaque. Par ailleurs, la convexité des petits corps festonne délicatement les limites supérieures et inférieures de la bande.

Le caractère essentiel de la ligne transparente, c'est l'horizontalité stricte. Elle est parallèle au sol et le de-

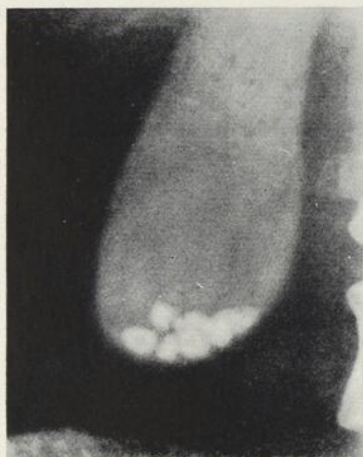

Fig. 39. — Vésicule très faiblement opacifiée mais rendue bien visible par la compression. Plusieurs calculs riches en calcium déposés au fond.

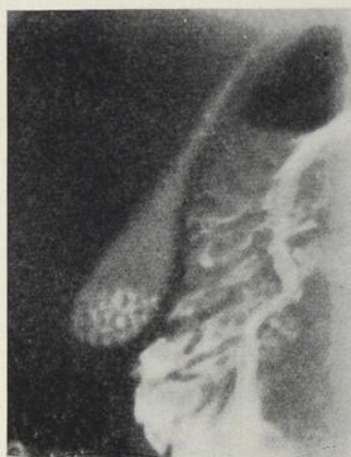

Fig. 40. — Vésicule très peu opacifiée, adhérente au duodénum et contenant de nombreux petits calculs riches en calcium et déposés au pôle inférieur.

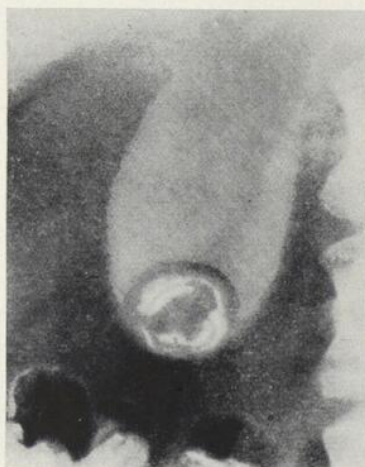

Fig. 41. — Gros calcul formé de couches concentriques de calcium au point déclive du cholécyste non discernable sans la compression.

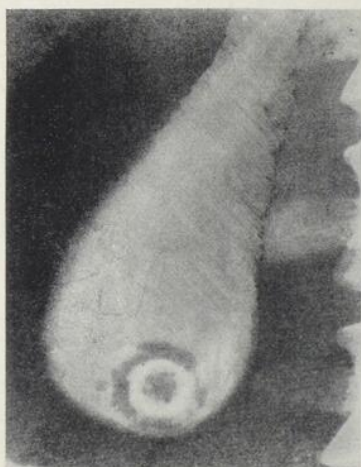


Fig. 42. — Gros calcul au fond du cholécyste. La compression éloigne la vésicule de la colonne vertébrale et du côlon; elle permet d'étudier la structure interne du calcul.

# VALÉRAMONE LAURIN

Antispasmodique — Sédatif  
Efficace et atoxique

association de  
**VALÉRIANE**  
**CRATAEGUS**  
**ANÉMONE**

Traitement actif et inoffensif de  
l'érythisme nerveux, des spasmes,  
des troubles de la circulation et des  
accidents nerveux de la ménopau-  
se, du déséquilibre vaso-moteur,  
et de l'insomnie nerveuse.

#### MODE D'EMPLOI :

*Sédatif-antispasmodique* : 1 à 2 cuil-  
lerées à thé le matin et le soir.  
*Hypnotique* : 2 à 4 cuillerées à thé le  
soir au coucher.

Enfants : demi-dose.

A prendre à distance des repas, pur ou  
dilué dans un peu d'eau sucrée à volonté.

## LE VALÉRAMONE LAURIN

offre cette distinction rare chez  
les sédatifs et hypnotiques cou-  
rants d'être sans aucun pro-  
duit chimique toxique. Il ne  
créé pas d'accoutumance et son  
emploi ne connaît pas de con-  
tre-indication.

Le Valéramone a le mérite  
d'avoir surmonté les inconvé-  
nients de l'emploi de l'antique  
Valériane dont il retient tous  
les avantages en les alliant aux  
propriétés régulatrices du Cra-  
taegus et à l'action sédatrice tra-  
ditionnelle de l'Anémone.

C'est donc avec raison que le  
Valéramone, régulateur de l'in-  
nervation, mérite une place de  
premier ordre dans la thérapéu-  
tique des affections nerveuses.

Laboratoires L. Laurin, 86 B<sup>d</sup> de Port-Royal, Paris

*Fabricants et Concessionnaires*

**ROUGIER FRÈRES, 350, rue Le Moyne, MONTRÉAL**

# SCILLITRINE

*Médication d'Urgence  
des crises*



LABORATOIRE PERRIER FRANCE

*Agents généraux pour le Canada*

MILLET ROUX & CIE, LIMITEE

1215 RUE ST-DENIS

MONTREAL

TRAITEMENT MAGNÉSIEEN

PAR LE

## TOTAL MAGNÉSIEEN

Chlorure de magnésium, médicinal, déshydraté

INDICATIONS :

Manifestations arthritiques, Affections de la prostate, Asthénies,  
Tremblements séniles, Tumeurs bénignes, Verrues, Herpès,  
Acné, Eczéma, Troubles hépatiques, Constipation et Prophylaxie  
des Néoplasmes.

LABORATOIRES du "TOTAL MAGNÉSIEEN"

24 BOULEVARD SÉBASTOPOL

PARIS, FRANCE

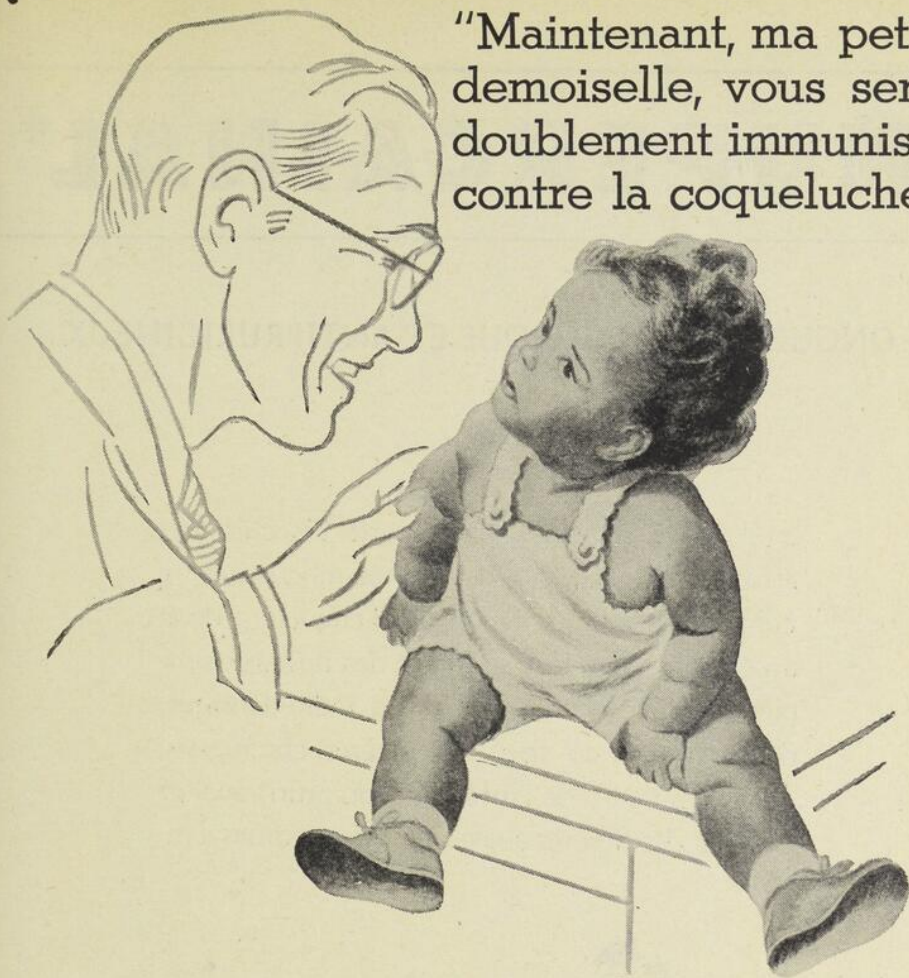*Agents généraux au Canada :*

MILLET, ROUX & CIE LIMITÉE

1215. RUE ST-DENIS

MONTRÉAL

"Maintenant, ma petite demoiselle, vous serez doublement immunisée contre la coqueluche!"



Des études cliniques ont démontré que l'endotoxine du bacille de la coqueluche joue un rôle important dans l'étiologie de la maladie, et que l'immunité contre cette endotoxine a son importance, tout comme l'immunité contre le bacille H. pertussis.



## VACCIN-TOXOÏDE COQUELUCHEUX

... Le seul vaccin qui procure l'immunité à la fois contre les bacilles H. pertussis et l'endotoxine produite par ces organismes. Flacons de 6 cc. et de 24 cc. avec capsule de caoutchouc.

La maison Ayerst prépare aussi les produits suivants contre la coqueluche: **Antitoxine coquelucheuse** et **Sérum antibactérien combinés (lapin)**, pour l'immunisation passive et le traitement; **Toxine coquelucheuse pour l'Épreuve de Streat**, pour la recherche de la sensibilité.

Les produits Ayerst contre la coqueluche sont préparés et titrés sous la surveillance du Professeur E. G. D. Murray, Laboratoire de Bactériologie et d'Immunité, Université McGill.

---

# NUPERCAINAL\*

---

ONGUENT ANALGÉSIQUE ET ANTIPRURIGINEUX

Soulage la douleur et le prurit associés aux affections cutanées ou cutanéomuqueuses, y compris la conjonctivite. On l'emploiera donc avec profit dans le traitement des brûlures simples, de l'érythème solaire, des radio-dermites, des crevasses du sein, des ulcères chroniques, des plaies de lit, de l'intertrigo, du prurit anal et vulvaire, des fissures anales, des hémorroïdes, etc



•

## PRÉSENTATION

Tube de 1 once et  
pot de 1 livre.

•

• Nom déposé



*Compagnie* **C I B A** *Ltée.*

MONTRÉAL

---

# PHYTINE\*

---

**PHOSPHORE • CALCIUM • MAGNÉSIUM**  
22%                      12%                      1.5%

La Phytine est extraite directement des semences végétales; elle est donc un produit naturel.

La Phytine stimule l'appétit en augmentant la sécrétion gastrique; elle améliore l'aspect général et avive l'expression du visage.

Sous l'influence de la Phytine, les enfants fatigués, languissants, se raniment, deviennent plus vifs, plus joueurs, plus travailleurs.

## DOSAGE

2-4 comprimés par jour  
aux repas.

## PRÉSENTATION

Flacons de 40, 100 et 500  
comprimés.



\* Nom déposé



---

*Compagnie* **CIBA** *Ltée.*  
MONTRÉAL

XIII

# NEURINASE - ALEPSAL

Comprimés

Traitement des insomnies et des affections nerveuses

---

# INOTYOL DU DR. DEBAT

Pommade et Poudre

Traitement des affections de la peau et des brûlures

---

Agents : J. EDDÉ Ltée • MONTRÉAL

# ÉTHIER PUR

pour Anesthésie

De la plus haute qualité  
possible, telle qu'employée  
par les principaux hôpitaux  
à travers l'Amérique.

MALLINCKRODT CHEMICAL WORKS, LIMITED

378, RUE SAINT-PAUL OUEST  
MONTRÉAL

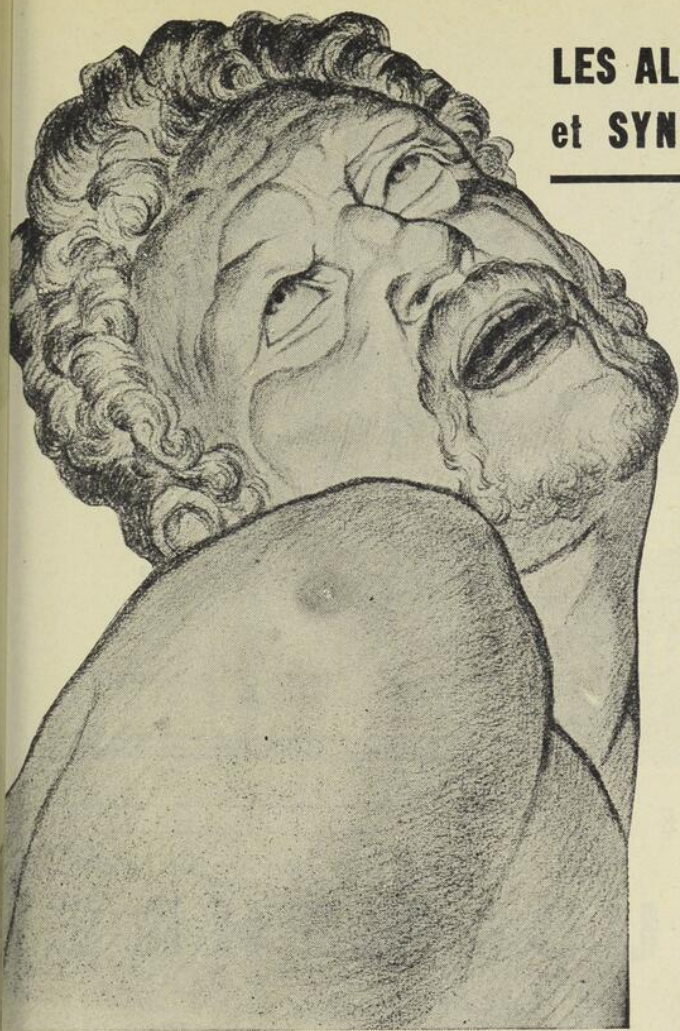
## LES ALGIES RHUMATISMALES et SYNDROMES DOULOUREUX

---

Complexe médicamenteux de Polysalicylates, Soufres, Calcium, Thyroïde et Parathyroïde, en capsules glutinisées, ne se dissolvant que dans l'intestin.

**PUISSANT MODIFICATEUR DU  
TERRAIN RHUMATISMAL**

●



**POSOLOGIE.** — Pour obtenir les meilleurs résultats, prescrire : **12 Capsules par jour** pendant 4 jours, afin d'obtenir l'effet de saturation et la cessation des douleurs. Continuer ensuite à raison de 6 ou 8 capsules par jour **aussi longtemps que nécessaire.** Ne jamais dépasser 2 capsules toutes les heures ou toutes les 2 heures.

**PRÉSENTATION :** En flacons de 100 Capsules.

# SULFOSALYL

*Echantillon sur demande*

**ANGLO-FRENCH DRUG COMPAGNIE**

209 Est, rue Sainte-Catherine,

Montréal

**iodaseptine  
cortial**

TUBERCULOSE  
PULMONAIRE CHRONIQUE

ADENOPATHIES  
DE L'ENFANCE

RHUMATISMES  
CHRONIQUES

SUPPRESSION DE LA DOULEUR  
NI IODISME NI INTOLERANCE

LABORATOIRES  
CORTIAL  
15 B<sup>is</sup> PASTEUR  
PARIS (XV)

RHUMATISMES  
AIGUS

**iodaseptine  
salicylée** U.N.I.T.

L'ACTION DE L'IODE A L'EFFET SALICYLE

DANS TOUTES LES GRANDES INFECTIONS AIGUES LA...

**SEPTICEMINE**

ENTRAINE UNE CHUTE DE TEMPERATURE SANS CHOC

NI REACTION

LABORATOIRES CORTIAL . 15 BOUL<sup>is</sup> PASTEUR . PARIS

SOLUCAMPHRE

O  
L  
U  
C  
A  
M  
P  
H  
R  
E

# SOLUCAMPHRE

DELALANDE

Camphre en Solution aqueuse

Même Posologie, mêmes indications que  
l'Huile Camphrée, sans aucun de ses inconvénients. — 3 fois plus actif

2 Formes : SOLUCAMPHRE SIMPLE  
SOLUCAMPHRE SPARTEINÉ

MILLET ROUX & CIE, LIMITÉE

1215 RUE ST-DENIS

MONTREAL

JAUNE

JAUNE

ROUGE

NOIR

ORANGE

BLEU



Oxyde jaune de  
Mercure 1%

Oxyde jaune de  
Mercure 2%

THIAZOL  
(Sulfathiazole  
5%)

Nucleinate  
d'argent 10%

Sulfate  
d'Atropine 1%

ADREN-HOL  
(Holocaïne Hcl 1%  
Epinephrine Hcl 2%)



# Oculet

## UN TRAITEMENT OPHTALMIQUE ASEPTIQUE

Applications uniques d'onguent hydrophile d'un pH approprié aux sécrétions glandulaires de l'œil.

Application facile et sanitaire. Vous n'avez qu'à "couper le bout effilé de l'oculet avec un canif ou des ciseaux propres".

Les OCULETS vous parviennent sous conditionnement de 12 et 100.

### ÉCHANTILLONS

Sur demande, à Messieurs les Médecins seulement. (S.V.P. spécifier la formule désirée.)



Les OCULETS sont préparés sous la surveillance et le contrôle de :

Charles Laurin, B.A., B.Ph. -  
Léopold Bergeron, B.A., B.Ph.,  
assistant-bactériologiste, Pharmaciens, Chimistes, Analystes-Biochimistes, Diplômés de l'Université de Montréal.

Spécialité du Laboratoire

**ASGRAIN & HARBONNEAU**  
Limitée

UNIVERS PHARMACEUTIQUE ET MÉDICAL

# NÉOLAXINE

Comprimé laxatif qui contient 5 mgm (1/13 grain) de diacétoxyphénolisatine. La NÉOLAXINE possède cette particularité de ne causer qu'exceptionnellement des coliques ou douleurs intestinales.

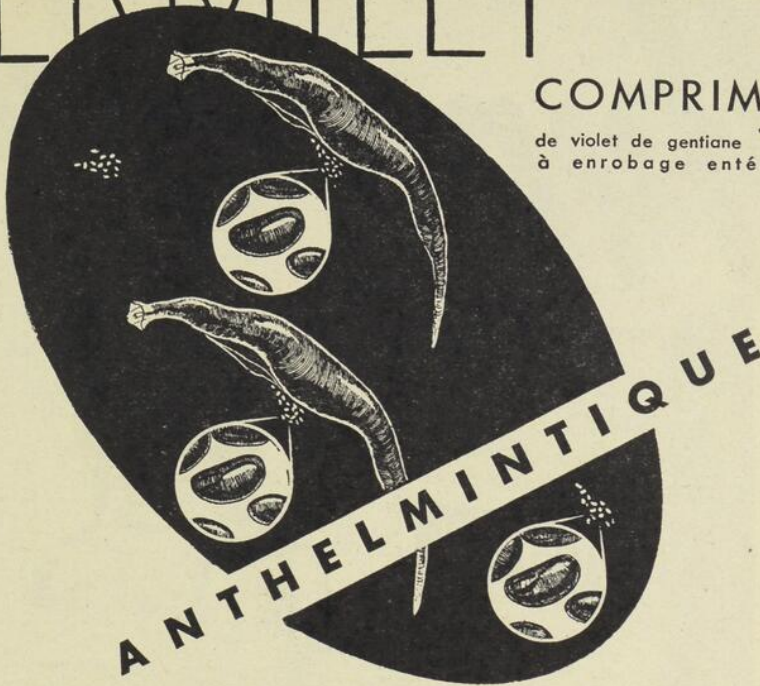Posologie : 2 à 4 comprimés par jour.

# NADEAU

# "VERMILET"

## COMPRIMES

de violet de gentiane "Frosst"  
à enrobage entérique.



L'infestation par les vers intestinaux (lombrics, oxyures, tricoéphales, etc.) s'observe plus souvent chez l'enfant que chez l'adulte. Effectivement, sa fréquence, telle qu'attestée par de récentes constatations statistiques, la classe parmi les dangers qui menacent le plus sérieusement la santé publique. Il peut y avoir absence complète de symptômes. Le procédé recommandé par *The National Institute of Health* pour établir un diagnostic est sans doute le meilleur: au lever, avant tout lavage, on recherchera les vers ou leurs oeufs sur un applicateur en papier-cristal qu'on aura passé à plusieurs reprises sur le pourtour de l'anus.

Il est heureux que 90 sujets sur 100 puissent, maintenant, être promptement et commodément guéris. Les observations cliniques démontrent que l'administration de violet de gentiane, sous forme de comprimés VERMILET "Frosst", constitue le traitement le plus efficace. Spécialement préparés de façon à traverser l'estomac sans s'y dissoudre, ils ne sont dissous que dans la partie inférieure de l'iléon.

NOTER que les cardiopathies, hépatopathies, et néphropathies, la gastro-entérite, la grossesse, et les affections fébriles ou débilitantes sont autant de contre-indications pour le violet de gentiane.

### DOSE

ENFANTS:—au-dessus de 3 ans 3/20 grain (9.6 mg.) par année d'âge apparent, le tout divisé en 3 parties et pris avant les repas. De 10 à 16 ans: 1 comprimé de 1/2 grain (32 mg.) 3 fois par jour avant les repas.

ADULTES:—2 comprimés de 1/2 grain (32 mg.) 3 fois par jour avant les repas.

Administrer cette dose tous les jours pendant 8 jours, cesser pendant 1 semaine, puis répéter la dose pendant 8 autres jours. Aucun sujet ne doit être censé guéri à moins que 3 ou 4 applicateurs, examinés à 1 semaine d'intervalle, n'indiquent la complète disparition des oeufs.

### PRÉSENTATION

E.C.T. n° 409 "Frosst" — 3/20 grain (9.6 mg.)

E.C.T. n° 410 "Frosst" — 1/2 grain (32 mg.)

Un paquet d'applicateurs et un texte explicatif du procédé à suivre seront envoyés gratis à la demande des intéressés.


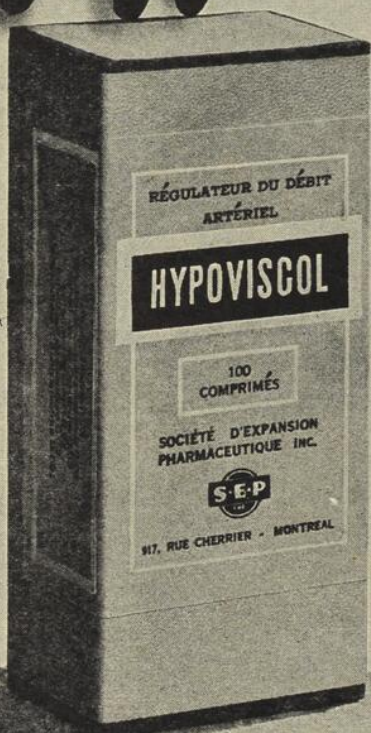
Depuis 1890, cette marque canadienne est le symbole de préparations pharmaceutiques supérieures.

Charles E. Frosst & Co.  
MONTRÉAL CANADA



A ÉGALITÉ DE PRIX ET DE QUALITÉ, PRESCRIVEZ UN PRODUIT CANADIEN!

# Hypoviscol



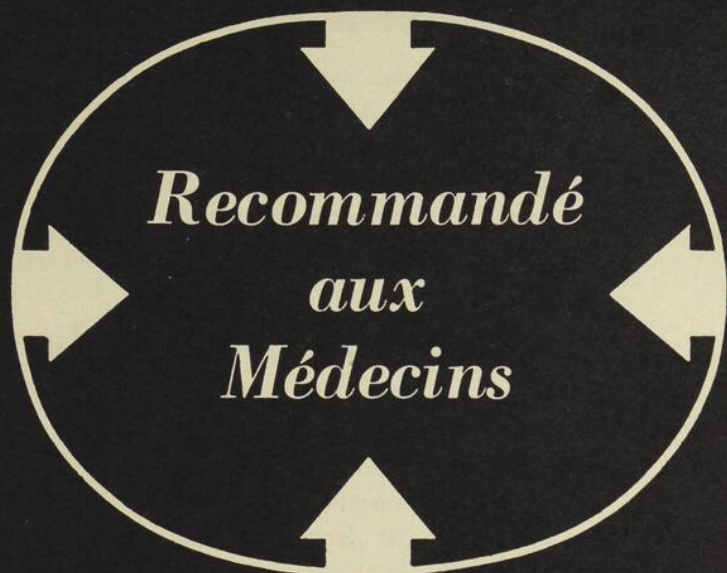*Hypertension*

3 à 6 COMPRIMÉS PAR JOUR



**SOCIÉTÉ D'EXPANSION PHARMACEUTIQUE**

INCORPORÉE  
680 OUEST, RUE SHERBROOKE, MONTREAL



qui préfèrent prescrire des œstrogènes (par voie buccale) provenant de sources naturelles, et qui recherchent un produit sous forme de comprimés peu coûteux.

# ESTINYL

L'ESTINYL, ou éthinyl œstradiol, produit se rapprochant beaucoup de l'alpha-œstradiol, offre les avantages de l'hormonothérapie naturelle, à un prix comparable à celui des œstrogènes artificiels.

Dans la ménopause, un comprimé de 0.05 mg. par jour, pris au coucher, suffit pour enrayer les symptômes de la plupart des malades. Si un plus grand nombre de comprimés sont nécessaires, on peut les prendre pendant ou après les repas.

ESTINYL — comprimés de 0.05 mg. et de 0.02 mg. — en flacons de 30, 60, 250.

SCHERING CORPORATION LIMITED

137, RUE ST-PIERRE, MONTRÉAL



Les Vitamines seules ne suffisent pas.

Elles sont plus utiles associées à des sels minéraux.

## **BETAGEN**

contient la Vitamine B. associée aux glycérophosphates alcalins, à la lécithine et l'avenine, et est une combinaison heureuse qui par l'action synergique de ses éléments constituants en fait un médicament précieux comme...

### COMPOSITION

Chaque once contient:  
500 U. I. de Vitamine B<sub>1</sub>  
Chlorure de Thiamine  
1 mgm. de Riboflavine  
avec les autres facteurs de la  
Vitamine B Complexe,  
B<sub>2</sub>, B<sub>4</sub>, B<sub>5</sub> et B<sub>6</sub>  
Lécithine d'oeufs 1/16 gr.  
Avenine ..... 1/30  
Glycérophosphates  
de Sodium 8 grs.  
de Calcium 4 grs.  
de Potassium 4 grs.  
de Strychnine 1/60 gr.

## **Tonique et Aliment Nervin**

RECOMMANDÉ

Pertes d'Énergie et d'appétit - Anémie  
Neurasthénie - Troubles Gastro-intestinaux  
et dans les cas où le système nerveux  
est affaibli.

### MODE D'EMPLOI

Adultes : Une cuillerée à dessert quatre fois par jour, de préférence avant les repas et le coucher. Enfants : Selon l'âge, de 1/2 cuillerée à thé à une cuillerée à dessert.

## **PAVERAL**

*reste toujours le médicament de choix pour le traitement scientifique  
de la*

## **COQUELUCHE**

Le PAVERAL est journellement prescrit avec succès pour les cas de coqueluche et des toux coqueluchoïdes. Ne cause ni intolérance, ni complications.

Littérature sur demande.


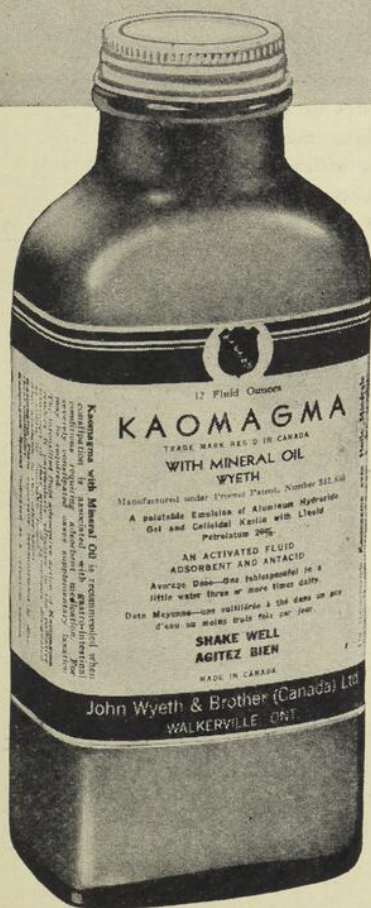Agents : LA CIE CANADA DRUG

PHARMACIENS EN GROS

857, rue Saint-Maurice, - - - Montréal

# Principe thérapeutique important

# ADSORPTION




\*L'ADSORPTION est le processus par lequel les substances sont fixées à la surface de la matière adsorbante. Kaolin, poudre neutre, chimiquement inerte, est un exemple remarquable d'une substance adsorbante. Il adsorbe les liquides, les bactéries et les matières toxiques sur le surface de chaque particule, lorsqu'il vient à leur contact. C'est purement un phénomène physique. Evidemment, comme l'adsorption est un phénomène de surface, cette adsorption sera en raison directe de la plus grande surface exposée. C'est pourquoi le fractionnement du kaolin dans le gel d'hydroxide d'alumine, comme dans Kaomagma, augmente beaucoup l'action d'adsorption.

## KAOMAGMA

Contre la Diarrhée de  
quelque cause que ce soit

JOHN WYETH & BROTHER (CANADA) LIMITED  
WALKERVILLE ONTARIO

XXIII

## Merveille de confort

• De même qu'une digue moderne canalise un torrent et en prévient les débordements . . . harnache les forces de la nature et les transforme en énergie productive . . . ainsi la thérapeutique moderne de l'épilepsie au moyen du Dilantin Sodium aide l'organisme à maîtriser les décharges nerveuses et les surexcitations cérébrales, réduit le nombre ou la sévérité des crises, permet enfin à l'individu de jouir d'une vie plus normale et productive.

• Le DILANTIN SODIUM (diphénylhydantoïne sodique) représente un apport moderne à la thérapeutique de l'épilepsie . . . un antispasmodique excellent dénué des propriétés indésirables des bromures et des barbituriques; c'est un produit relativement dépourvu d'action hypnotique et qui s'avère efficace dans bien des cas où d'autres antispasmodiques sont sans effet. Grâce au DILANTIN SODIUM, le médecin peut exercer un contrôle parfait sur les crises d'épilepsie dans un nombre substantiel de cas. Dans d'autres, la fréquence des crises est diminuée.

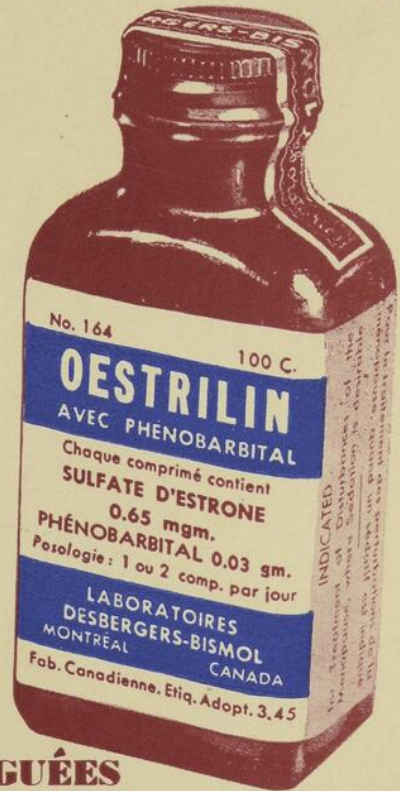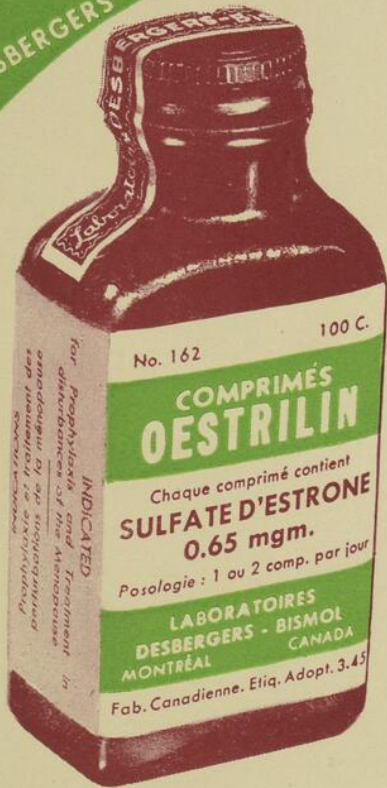## DILANTIN SODIUM

PARKE, DAVIS & COMPAGNIE LTÉE  
MONTRÉAL, Qué.

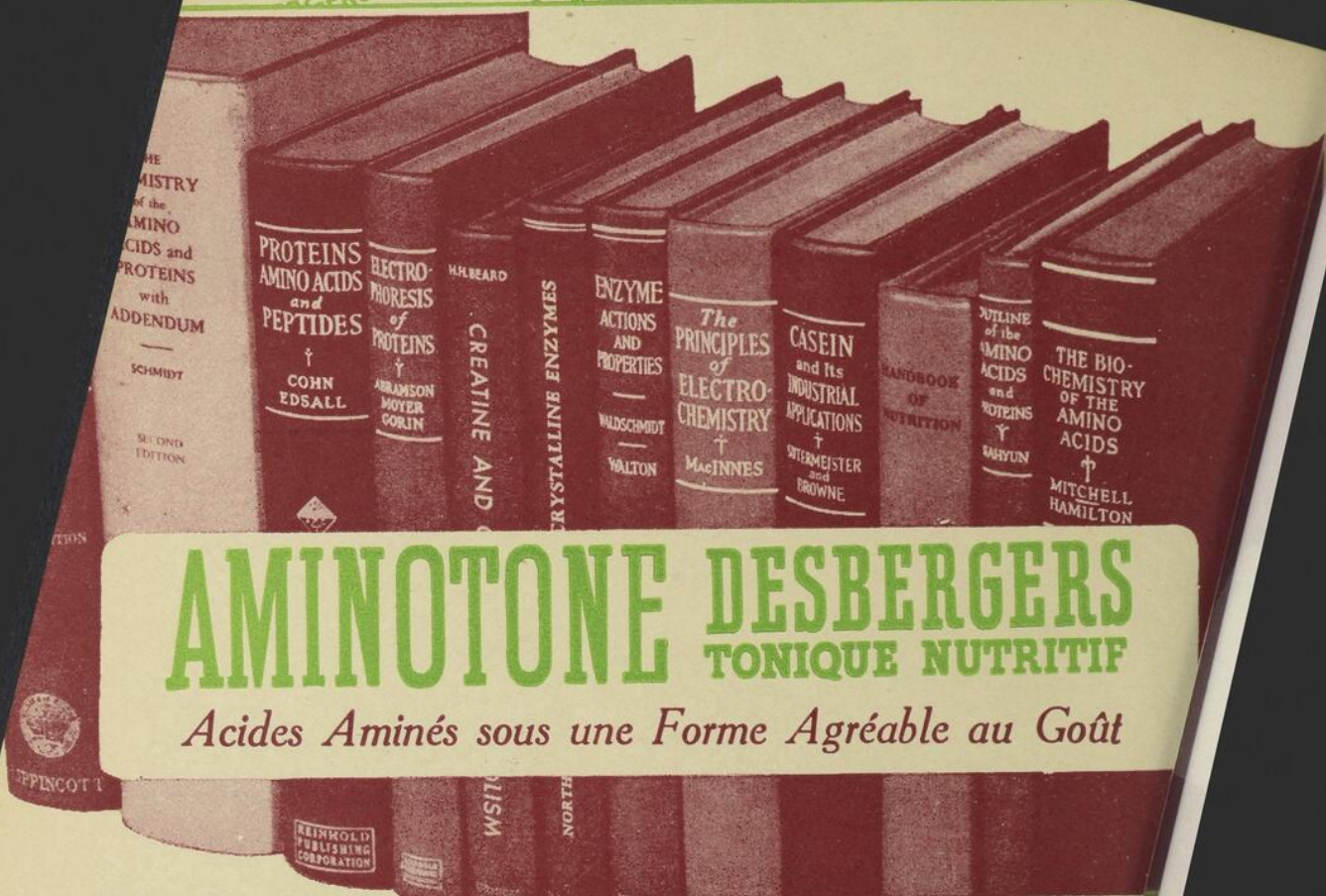# OESTRILIN

(ESTROGÈNES DESBERGERS)

EN **COMPRIMÉS**



**ESTROGÈNES  
NATURELLES CONJUGUÉES  
PAR VOIE BUCCALE**



# AMINOTONE DESBERGERS

## TONIQUE NUTRITIF

*Acides Aminés sous une Forme Agréable au Goût*

### FORMULE:

Chaque 100 c.c. contient

- ACIDES AMINES (avec Tryptophane) 5 gm.**
- Thiamine HCl (Vit. B<sub>1</sub>) 18 mgm.**
- Riboflavine (Vit. B<sub>2</sub>) 7 mgm.**
- Glycérophosphate de Sodium 4 gm.**
- Glycérophosphate de Potassium 2 gm.**
- Glycérophosphate de Calcium 2 gm.**
- Maltose, Dextrine et Dextrose.**
- Alcool (volume) 19%**

**INDICATIONS:** Débilité générale, Épuisement nerveux, Dénutrition,

**BOUTEILLES DE 12 ONCES** Convalescence.

**LABORATOIRES DESBERGERS - BISMARCK**

Biologistes - Chimistes  
Pharmaciens

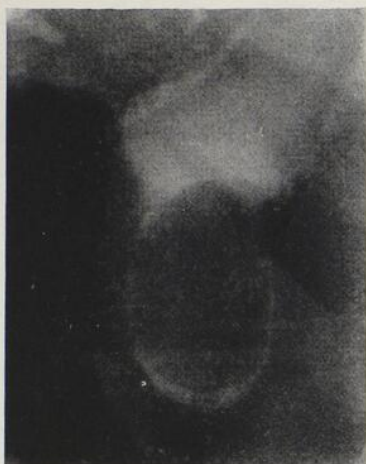


Fig. 43. — Très gros calcul ovulaire dans une vésicule biloculée que la compression a bien dégagé du côlon.

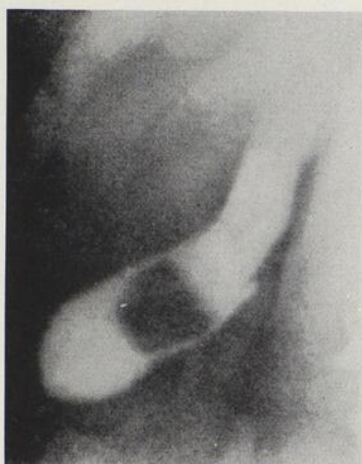

Fig. 44. — Gros calcul enclavé au milieu du cholécyste dont les parois sont scléreuses.

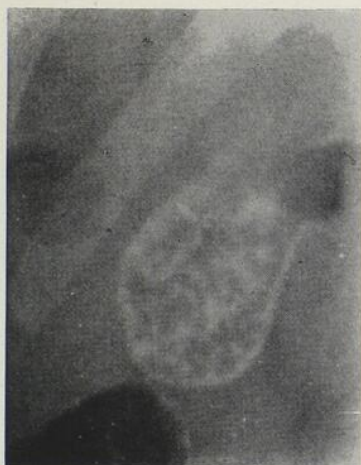

Fig. 45. — Vésicule visible seulement sous compression et très peu encore; assez toutefois pour reconnaître, sans hésitation, qu'elle est farcie de petits calculs.

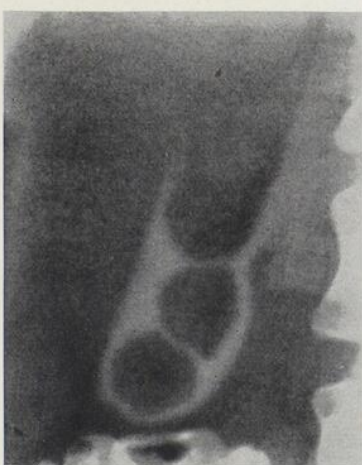

Fig. 46. — Trois gros calculs de cholestérine dans une vésicule indiscernable sans compression.

meure, quels que soient les changements de position du malade. En d'autres mots, si l'on voit le patient debout, la vésicule est sectionnée transversalement; si on le regarde couché sur le côté, la ligne claire se trace dans la longueur du cholécyste; si l'on se contente de pencher le patient, le viscère se voit divisé obliquement, selon le degré d'inclination (fig. 81 à 88 inclusivement).

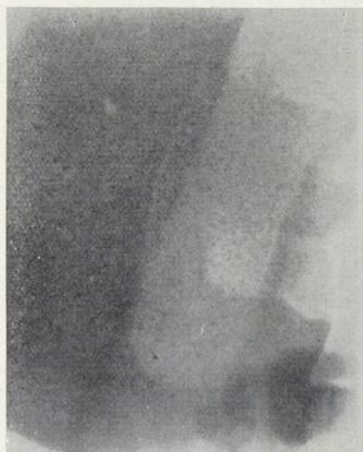

Fig. 47. — Vésicule très faiblement opacifiée mais bien mise en évidence par la compression. Son aspect, qui rappelle le caviar, était dû à la présence de 3840 petits calculs.

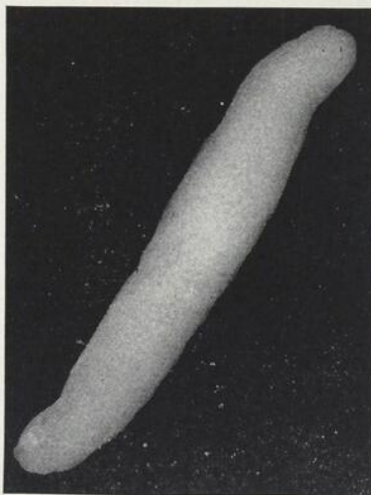

Fig. 48. — Radiogramme du cholécyste après ablation. L'aspect de caviar est encore plus suggestif.

L'épaisseur de la bande claire varie 1°, selon les dimensions et le nombre des calculs; 2°, suivant le diamètre du niveau vésiculaire où ils se trouvent; 3°, suivant la degré de dilatation ou de contraction du viscère.

Les calculs qui flottent dans une vésicule donnée offrent d'ordinaire à peu près les mêmes dimensions; dans certains cas, ils sont infimes; dans d'autres plus ou moins

gros. Dans une même vésicule, il peut se trouver des calculs flottants de volume très différent (fig. 69).

Dans notre collection, les plus volumineux atteignent deux centimètres de diamètre (fig. 69); les plus petits se comparent à des grains de sable (gravier biliaire). Dans un cas (fig. 59), ils étaient d'une telle ténuité que le chirurgien, au cours de l'opération, a pu en aspirer un bon nombre à l'aide d'une aiguille à injection musculaire dont le diamètre interne mesurait un huitième de millimètre.

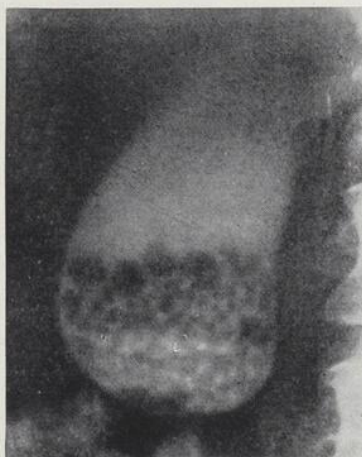

Fig. 49. — La moitié inférieure de la vésicule est remplie de calculs; les plus petits et les plus denses se trouvent au fond; les plus gros, qui sont aussi les plus clairs et les plus légers, occupent les plans supérieurs.

D'après mes statistiques, le diamètre habituel des calculs flottants est de un à deux millimètres (fig 91 et 92).

L'épaisseur de la ligne claire sur les cholécystogrammes est aussi subordonnée, avons-nous dit, au nombre des grains. En effet, si les calculs sont en trop grande quan-

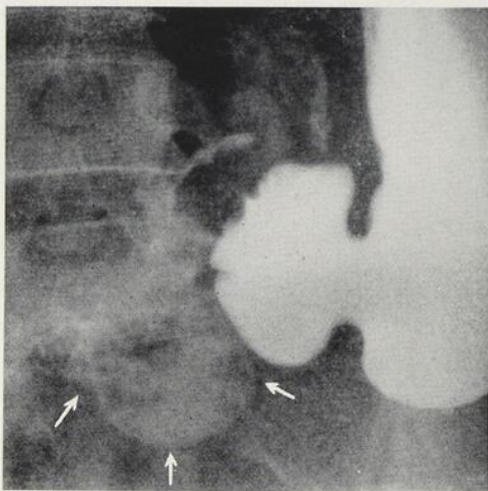

Fig. 50. — Vésicule et estomac radiographiés simultanément en position verticale. Le cholécyste siège à gauche de la ligne médiane, en face du sacrum et au-dessous de l'estomac. La superposition osseuse laisse des doutes sur la présence de calculs.

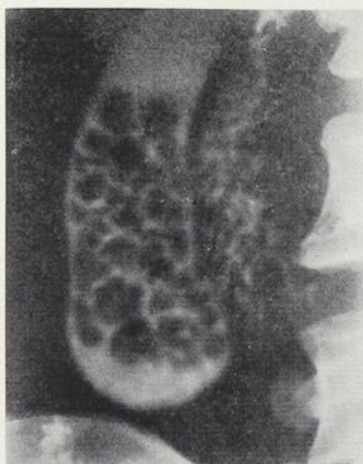


Fig. 51. — La compression dégage la vésicule et prouve la lithiase.

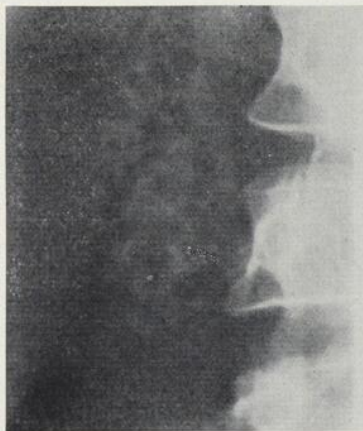


Fig. 52. — La même vésicule à un stade avancé de l'évacuation. A noter comment l'iode se clarifie dans les espaces inter-calculaires.

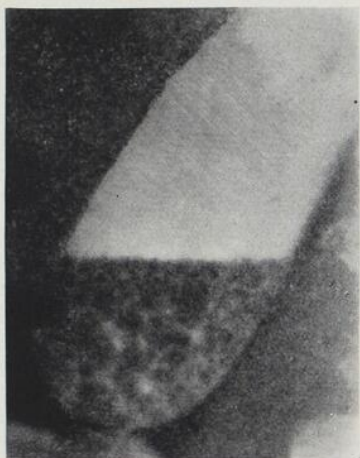


Fig. 53. — Vésicule bien isolée par la compression qui précise les caractères des calculs déposés au bas-fond.

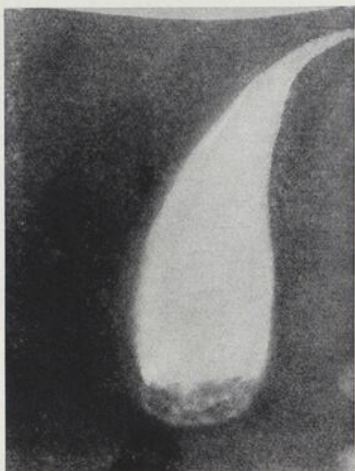


Fig. 54. — Multitude de petits calculs (105) plus lourds que la bile et sédimentant au pôle inférieur en station debout.

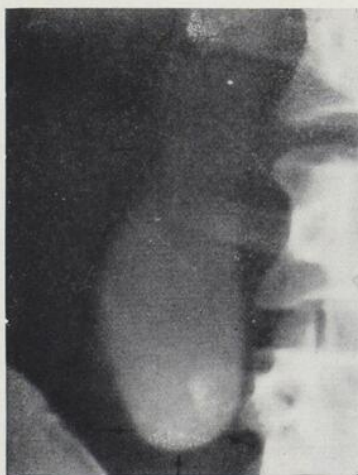

Fig. 55. — Calculins déposés au point déclive.

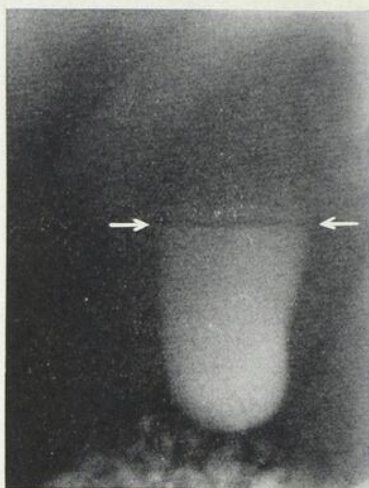


Fig. 56. — Trait clair et horizontal séparant la bile opaque du bas-fond et la bile presque transparente du pôle supérieur. Ce trait est un signe sur de calculs flottants; il disparaît en décubitus ventral.

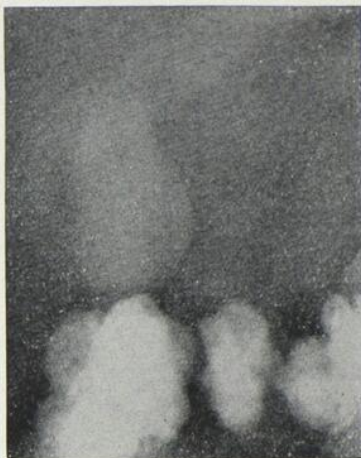

Fig. 57. — Vésicule radiographiée en décubitus avec rayons perpendiculaires: pas de calculose discernable.

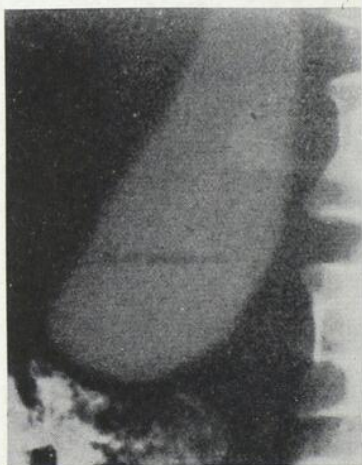


Fig. 58. — Même vésicule que la précédente mais radiographiée debout: trait clair et caractéristique de calculs flottants.

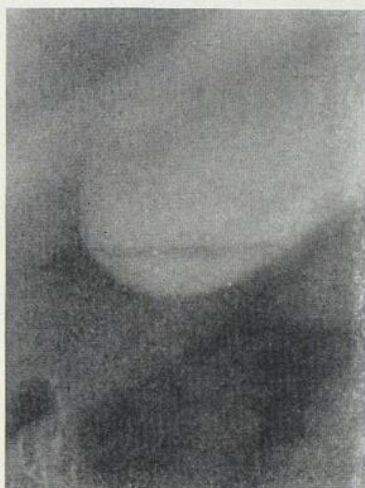

Fig. 59. — Bande claire sectionnant le fond de la vésicule qui est hypertonique et haut située. Les calculs flottants dans ce cas ressemblaient à des grains de sable; ils étaient si fins que certains d'entre eux furent aspirés par ponction de la paroi vésiculaire au cours de l'intervention avec une aiguille d'un huitième de millimètre de diamètre.

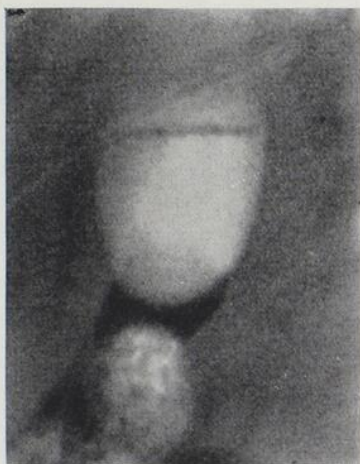


Fig. 60. — Un rang de calculs flottants.

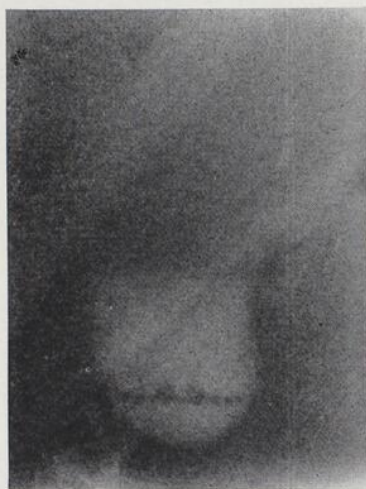

Fig. 61. — Un rang de petits calculs flottant près du fond vésiculaire. Sur le film original on pouvait distinguer deux autres calculs suspendus à un niveau supérieur.

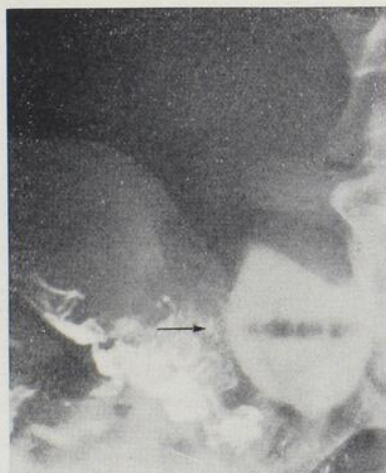

Fig. 62. — Calculs flottant sur un plan horizontal. L'image a été obtenue sans compression.

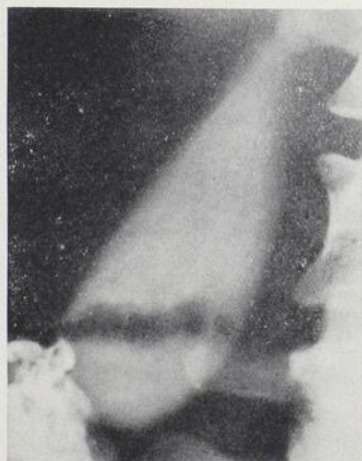

Fig. 63. — Vésicule sortie du bassin par la compression et montrant d'assez gros calculs flottants.

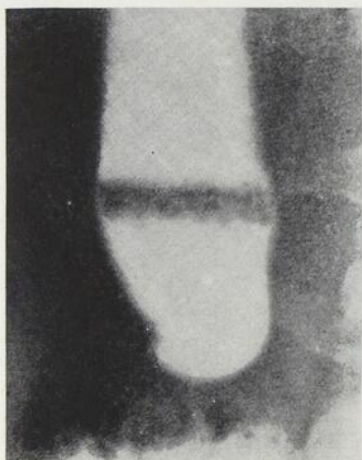


Fig. 64. — Trois rangs superposés de calculs flottants.

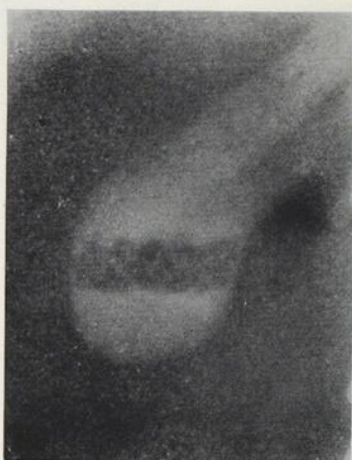

Fig. 65. — Plusieurs rangs juxtaposés de calculs flottants

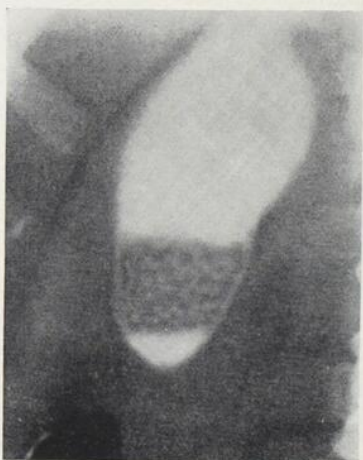


Fig. 66. — Une dizaine de couches de calculs flottants.

tité pour trouver place sur un plan, ils se superposent en autant d'étages que nécessaire.

On conçoit aussi que si la vésicule est dilatée à son maximum, les calculs s'étaleront sur une plus large surface transversale et formeront un moindre nombre de couches; au contraire, si la vésicule est peu distendue, les calculs s'empileront les uns sur les autres pour s'accommo-

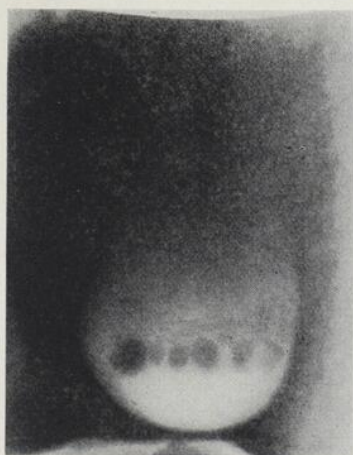


Fig. 67. — Calculs flottant sur un seul plan dans la position verticale.

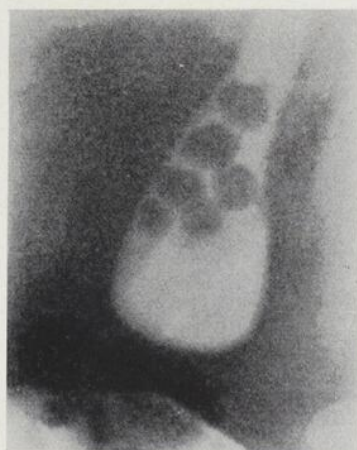

Fig. — 68. — Les calculs de la figure 67 vus en position couchée avec rayons verticaux. Les calculs étaient assez gros pour transparente à travers la bile opaque. On note que dans ces conditions ils deviennent plus faciles à compter.

der de l'espace en hauteur qui leur est offert. C'est ainsi que lorsque le diamètre de la vésicule se rétrécit par contraction au cours de l'évacuation provoquée par un repas gras, on voit les rangs de calculs se multiplier.

Enfin, le nombre des rangs change selon que les calculs flottent dans la partie la plus large du fundus ou dans un segment étroit de l'extrémité supérieure. Autrement dit,

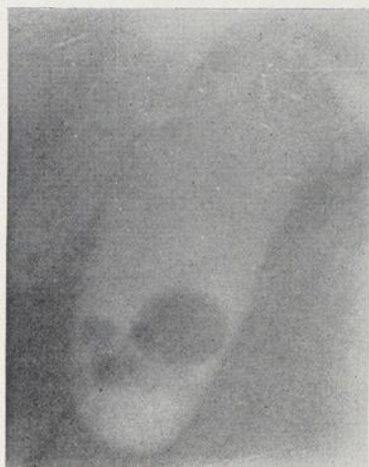


Fig. 69. — Plusieurs calculs flottants dont un beaucoup plus gros.

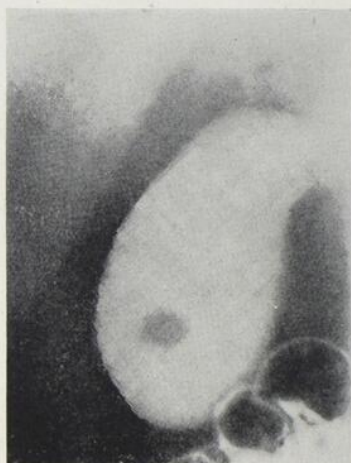


Fig. 70. — Un seul et assez gros calcul flottant.

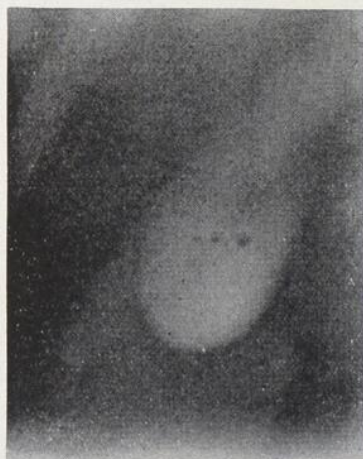

Fig. 71. — Trois tout petits calculs flottant au même niveau.

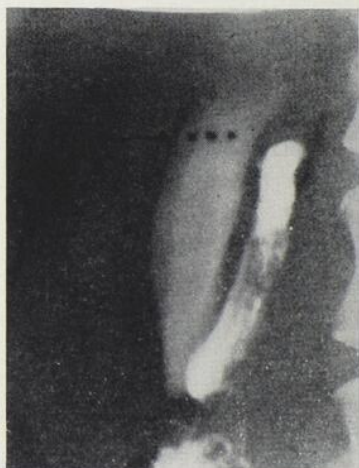


Fig. 72. — Les mêmes à un autre stade de l'examen.

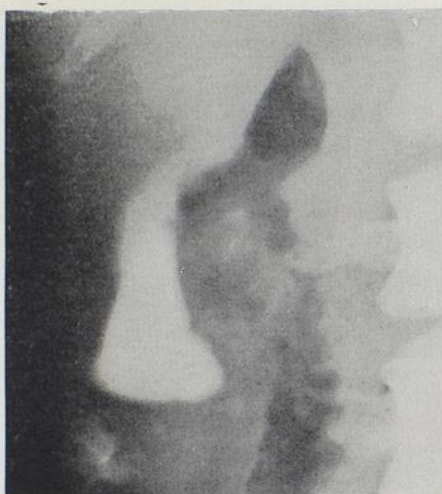

Fig. 73. — La vésicule radiographiée en décubitus ventral est floue et ne montre pas de calcul. L'encoche sur le bord interne résulte d'une plicature par la position. Les trois clichés suivants concernent la même patiente.

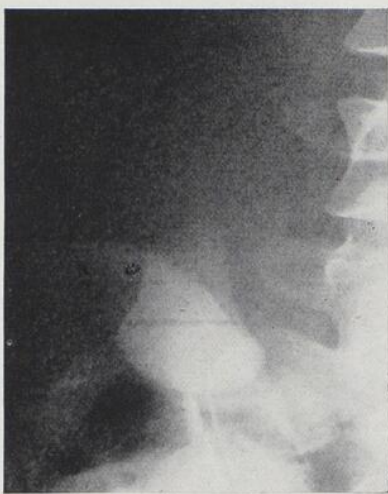


Fig. 74. — La vésicule précédente, radiographiée en position verticale, descend dans la fosse iliaque et apparaît coupée horizontalement par un trait clair. Celui-ci est formé de petits éléments ronds.

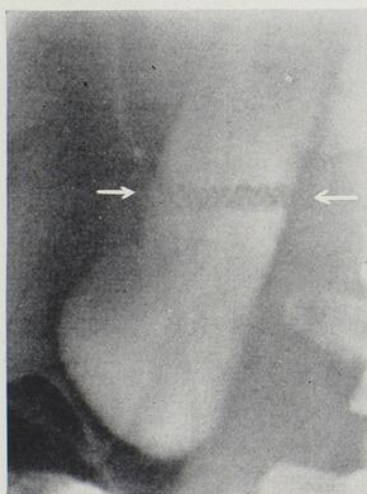


Fig. 75. — La même vésicule radiographiée une heure après repas gras et avec compression. Sous l'influence de la contraction et de la réduction du diamètre vésiculaire au niveau où se trouvent actuellement les calculins, ceux-ci s'étagent sur quatre rangs horizontaux.

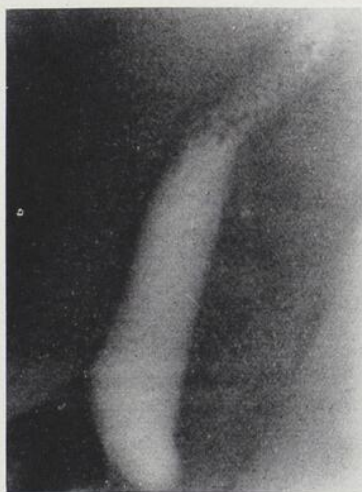

Fig. 76. — La même vésicule radiographiée deux heures après le repas gras. Les petits calculs sont poussés par la bile dense vers le vestibule et le canal cystique. Le rétrécissement du diamètre en ces points multiplie les rangs en réduisant leur largeur.

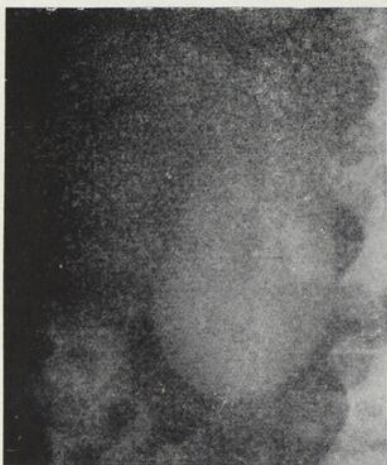

Fig. 77. — La cholécystographie en décubitus ne révèle rien de bien défini. Les vagues mouchetures ne permettent pas un diagnostic ferme.

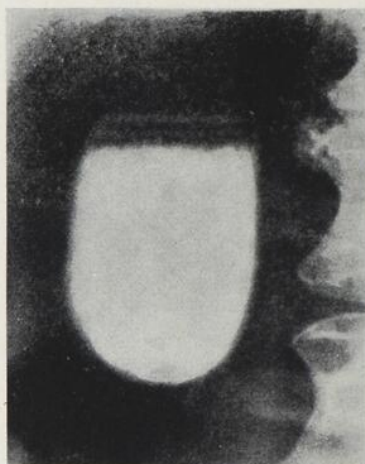

Fig. 78. — La cholécystographie debout fait apparaître deux rangs très distincts de calculins flottant à la limite supérieure de la bile opaque. Un calcul lourd repose au fond.

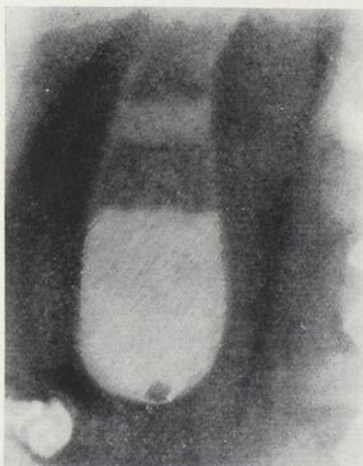


Fig. 79. — Durant l'évacuation les calculins flottent plus haut dans une vésicule rétractée; leurs rangs sont plus nombreux.

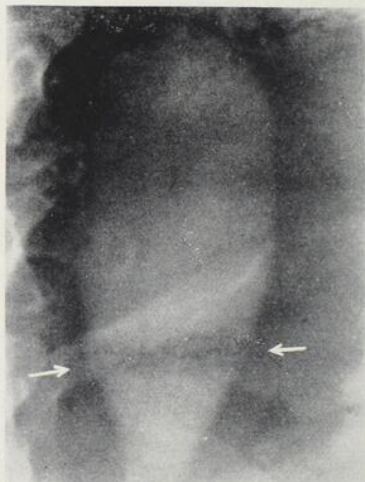


Fig. 80. — La même vésicule radiographiée, le sujet étant suspendu verticalement par les pieds. Les calculs flottent sur trois rangs près du vestibule. A noter que la vésicule maintenue gonflée par la bile iodée ne s'affaisse ni se déforme.

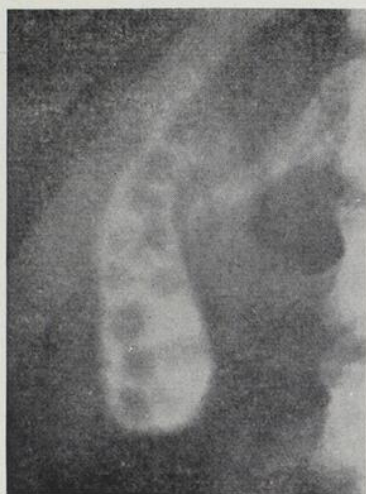

Fig. 81. — Cholécyctographie courante. Quatorze assez gros calculs transparents dans la bile opaque.

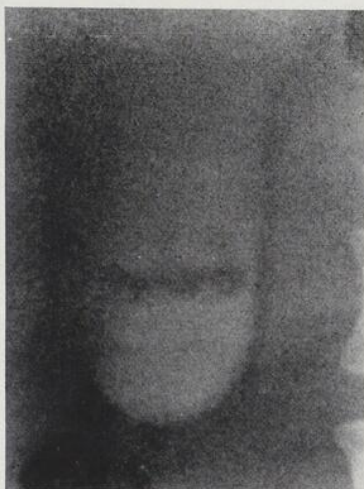

Fig. 82. — En position debout les mêmes calculs flottent sur deux rangs espacés.

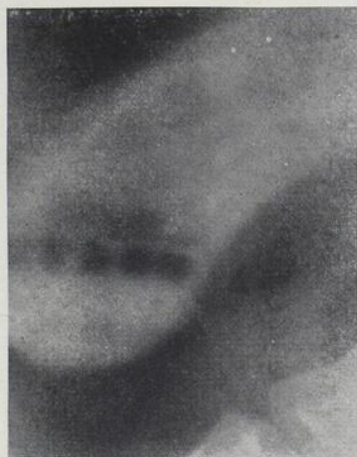

Fig. 83. — Le sujet étant très incliné sur le côté gauche, les calculs demeurent horizontaux dans une vésicule oblique.

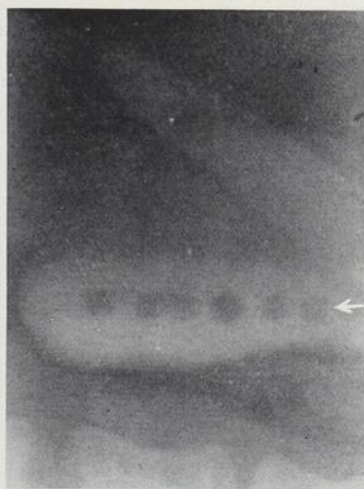

Fig. 84. — Ici le même patient est couché sur le côté gauche; les calculs se disposent horizontalement dans l'axe de la vésicule.

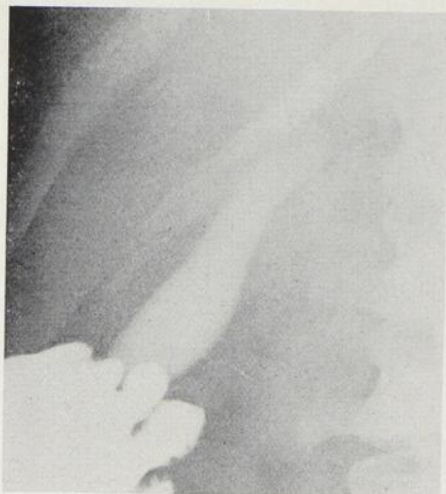

Fig. 85. — Cholécytogramme pris en décubitus ventral; aucune image de calcul.

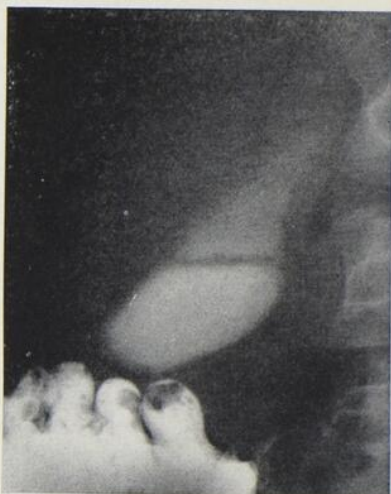

Fig. 86. — En station debout, la vésicule précédente offre un trait clair, horizontal, imperceptiblement dentelé et cloisonné; il s'agit de calculins flottant sur un même plan à la ligne division entre la bile concentrée du bas-fond et la bile fraîche et fluide du pôle supérieur.

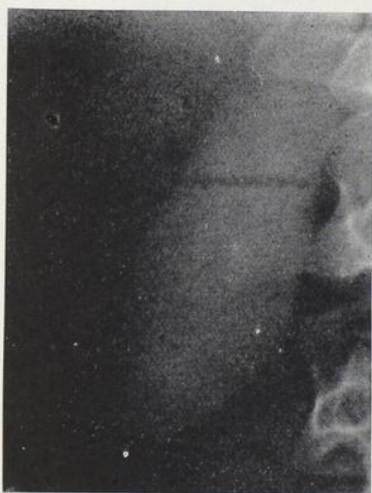

Fig. 87. — Même vésicule radiographiée debout avec compression. Le trait clair ne change pas de caractères ni de proportions. La division de la bile concentrée et de la bile fluide s'est effacée.

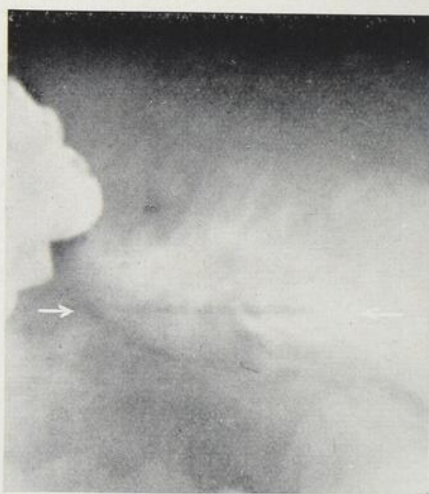

Fig. 88. — La même vésicule radiographiée, la patiente étant couchée sur le côté gauche mais la table restant verticale et le faisceau de rayons X en direction horizontale. La ligne droite et claire se trace maintenant plutôt dans l'axe du cholécyste et demeure toujours parallèle au sol.

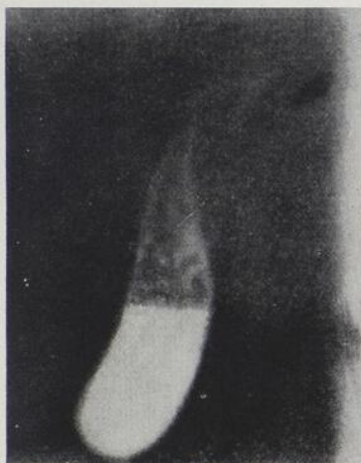


Fig. 89. — Calculs flottant au pôle supérieur de la vésicule. Sur le cliché original de compression, on voit des taches caractéristiques jusque dans le cholédoque.

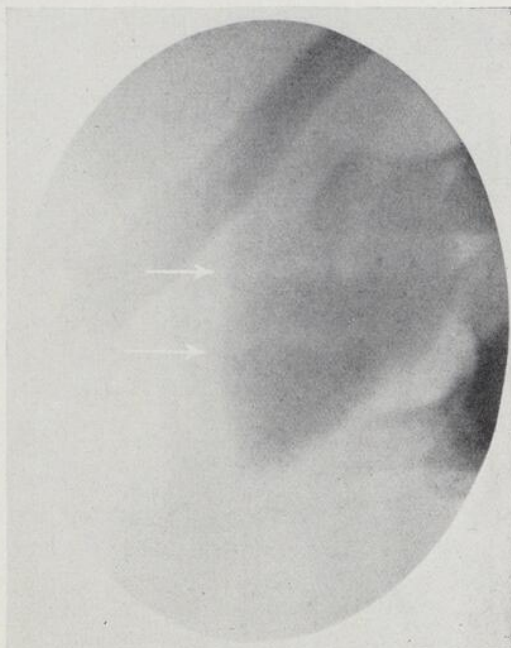


Fig. 90 — Deux rangs de calculs flottants à un centimètre l'un de l'autre. Radiographie pratiquée par l'auteur à l'hôpital N.-D. de l'Espérance, St-Laurent.

lorsque la bile concentrée place les calculs à hauteur du renflement maximum, il pourra n'y avoir qu'un rang ou deux et la bande claire s'amincira; par contre, au cours de l'évacuation, quand la colonne de support s'allonge et soulève les calculins dans les parties effilées de la cavité piriforme, leurs rangs se raccourcissent transversalement, mais augmentent en hauteur (fig. 74 à 80).

En somme, pour un nombre donné de calculs c'est la forme de l'espace qui conditionne le nombre de rangs: quand la diamètre transversal de la vésicule s'élargit, les

étages diminuent; inversement, quand la largeur rétrécit, les étages s'additionnent.

Certaines vésicules ne contiennent qu'un, deux, trois ou quatre calculs flottants (fig. 70, 71 et 72); d'autres en portent plusieurs centaines. Le plus souvent, le chiffre varie entre 50 et 200.

En général, ai-je dit, les calculs qui forment la ligne transparente sont sensiblement tous de même volume. Les exceptions à cette règle ne manquent pas. Quand la taille des calculs flottants n'est pas la même, tantôt les plus gros reposent sur les petits (fig 69), tantôt c'est l'inverse. Ils peuvent aussi se mêler les uns aux autres.

La compression ne change pas le nombre des rangs; ce qu'elle fait perdre au diamètre antéro-postérieur de la vésicule, elle l'ajoute au diamètre transversal.

La compression, en grossissant l'image entière de la vésicule et la rendant plus nette, définit mieux le trait sans altérer sa rectitude. Aucun changement de position, même le brusque renversement du sujet tête en bas ou des secousses exercées sur l'abdomen, ne parvient à défaire l'arrangement horizontal et rectiligne; c'est que des facteurs de cohésion interviennent. Ils seront discutés plus tard.

Vers la fin de l'évacuation provoquée par ingestion de graisses ou autres substances cholécystokinétiques, les calculs perdent leur belle ordonnance, car ils subissent une ascension et se laissent tasser dans l'entonnoir formé par le vestibule et l'embouchure du canal cystique (fig. 76). Il arrive même que dès le début de l'examen, l'on perçoive des calculs accumulés dans l'infundibulum au-dessus d'une bile uniformément opaque (fig. 89). Dans ce cas, après un laps d'une heure ou deux, on observe parfois l'apparition du trait horizontal. Dans l'intervalle, une certaine

quantité de bile naturelle, fluide, légère et peu opaque, a pénétré; elle a rempli le pôle supérieur de cholécyste et presse en une seule couche, les petits calculs que la bile concentrée supporte.

Quelquefois, il existe, non pas une couche de calculs flottants, mais deux couches bien distinctes et séparées l'une de l'autre par une épaisseur variable de bile dont l'opacité est intermédiaire à la bile dense du bas-fond et à la bile presque transparente qui surnage au sommet du réservoir (fig. 90).

Il est très commun d'observer un ou deux calculs suspendus au-dessus ou au-dessous du trait clair (fig. 82 et 83).

La coexistence de calculs flottants et de calculs sédimentés se constate aussi couramment (fig. 79).

Un autre fait mérite d'être noté: dans les infimes interstices de ces tout petits calculs tassés les uns contre les autres, la bile opaque réussit à s'introduire suffisamment pour inscrire un réseau sur les radiographies. Phénomène non moins étrange: quand la vésicule se vide bien, la bile opaque disparaît des espaces inter-calculaires à la même vitesse que la bile du bas-fond. Il devient alors impossible de retracer la lithiase.

La condition essentielle de la mise en évidence des calculs flottants, c'est la présence d'une bile iodée et concentrée; voilà pourquoi la cholécystectomie dans ces cas découvre rarement une muqueuse vésiculaire très lésée.

Toutes les manifestations cliniques de la cholécystite lithiasique peuvent s'observer avec les calculs flottants. La colique hépatique à répétition, avec indigestions, mais sans jaunisse, est la forme la plus communément observée. La crise correspond sans doute au passage des calculins à travers les valvules en spirales du canal cystique.

## FRÉQUENCE DES CALCULS FLOTTANTS

Sur 6,424 cholécystographies sélectives des calculs de toutes variétés ont été découvertes 1,137 fois, ce qui représente un taux de 17.7%.

Parmi les 1,137 patients chez qui la lithiase a été constatée 143 possédaient des calculs flottants. Les calculs flottants ont donc été observés dans la proportion de 2.2% sur le total des cholécystographies et dans 12.5% des cas de lithiases.

La proportion des calculs flottants s'est accrue avec l'emploi du priodax. Les observations donnent à penser que la richesse de la bile en iode est plus grande, ce qui élève la densité du culot de support. Cette plus grande concentration iodée se confirme par le fait que plus de vésicules sont visibles avec priodax et que leur opacité, à conditions égales, est plus marquée.

Nos 143 cas de calculs flottants se divisent comme suit, selon l'âge :

|                          |     |
|--------------------------|-----|
| De 0 à 10 ans.....       | 0   |
| De 10 à 20 ans.....      | 3   |
| De 20 à 30 ans.....      | 37  |
| De 30 à 40 ans.....      | 29  |
| De 40 à 50 ans.....      | 36  |
| De 50 à 60 ans.....      | 21  |
| Au-dessus de 60 ans..... | 17  |
| Total                    | 143 |

A première vue, à cause du fort pourcentage avant quarante ans, on serait porté à croire que les calculs flottants sont de formation récente. Une autre constatation à l'appui de cette opinion, c'est que, dans quatre cas, j'ai trouvé des calculs flottants lors d'une seconde cholécystographie pratiquée entre 12 et 18 mois après la première

qui avait été strictement négative bien que les conditions techniques et la qualité des clichés aient été toujours les mêmes et bien que les caractères cliniques ne se soient guère aggravés dans l'intervalle des deux examens.

Par ailleurs, j'ai pu suivre, pendant quatre ans, deux patientes porteuses de calculs flottants, sans observer dans ceux-ci les moindres modifications de volume, ni de structure.

#### CAUSES D'ERREUR

Il existe parfois de fausses lignes de calculs flottants. Elles sont, le plus souvent, produites par des parties de vêtements, telles que bandes élastiques des caleçons, cordons de pyjama, ceintures pour garnis menstruels, etc. Le radiologiste ne doit pas procéder sans l'assurance que son patient est nu sous la jaquette d'examen. Les films endommagés par rayures, plicatures, bavures chimiques ou autres causes, sont aussi capables de tromper un novice. Les replis de la peau chez les obèses sont également susceptibles de créer des images embarrassantes.

D'habitude, on dépiste avec aisance les faux-semblants car ici le trait outrepassé les limites de la vésicule et offre une structure révélatrice.

J'en dirais autant de certains facteurs anatomiques, tels que pôle inférieur du rein droit, crête iliaque, apophyses transverses, etc. Au chapitre de la technique, nous avons vu qu'en variant les incidences, les positions et la compression, sous le contrôle de la fluoroscopie, on fait sortir de la silhouette vésiculaire tout ce qui n'appartient pas à cette dernière.

#### DIAGNOSTIC DIFFÉRENTIEL

Quelques images intrinsèques posent de plus ardues problèmes. Les petites tumeurs, papillomes et adénomes, produisent des taches transparentes sur le corps du cholé-

cyste. La stabilité de leur situation est le signe distinctif par excellence. Pour se rendre compte de cette fixité, dans les cas épineux, il ne faut pas hésiter à employer la suspension verticale du sujet par les pieds. Les caractères radiologiques de ces polypes intra-vésiculaires ont déjà été décrits; inutile d'y revenir.

Le principal diagnostic différentiel concerne les biloculations par plicatures de la paroi ou par étranglements péritonéaux. De toutes les anomalies, la plus intéressante est assurément le cloisonnement muqueux qui produit la vésicule dite en *bonnet phrygien* d'après *Bartel*<sup>2</sup>. Il s'agit de la pénétration d'un repli de la paroi vers l'intérieur. Il est exceptionnel que toutes les couches participent à la formation de l'anneau de section; le plus souvent, la muqueuse seule forme cette division anormale. Sur les cholécystogrammes, on observe une bande transparente, bien tranchée et d'habitude un peu courbée, qui coupe l'ombre vésiculaire plus ou moins complètement. Son épaisseur est égale et mesure de deux à trois millimètres. Le trait clair du cloisonnement muqueux est rarement horizontal, mais oblique à des degrés variables (fig. 91, 92, 93).

Un autre caractère du cloisonnement muqueux, c'est la persistance de l'incisure dans les changements de position; en d'autres mots, il conserve sensiblement la même physionomie dans le décubitus et la station debout.

Enfin, les extrémités de la ligne transparente sont évasées, de sorte que les angles de l'opacité sont un peu émoussés, arrondis. Il est à noter que ce type de division ne s'oppose d'ordinaire, ni à l'entrée, ni à la sortie de la bile dans la cavité sous-jacente. Si le défaut ne représente pas en soi une maladie, la coexistence de calculs est fréquente, ce qui faisait croire à *Bartel* qu'il constituait une prédisposition à la lithiase.

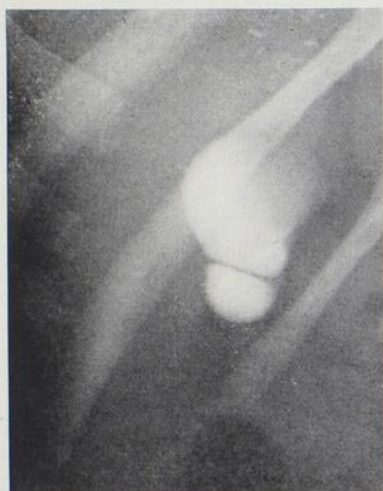


Fig. 91. — Vésicule cloisonnée en bonnet phrygien par un repli congénital de la muqueuse. Le trait clair est oblique et à contours réguliers; sa transparence est homogène; ses extrémités sont évasées. Il persiste dans la position couchée.

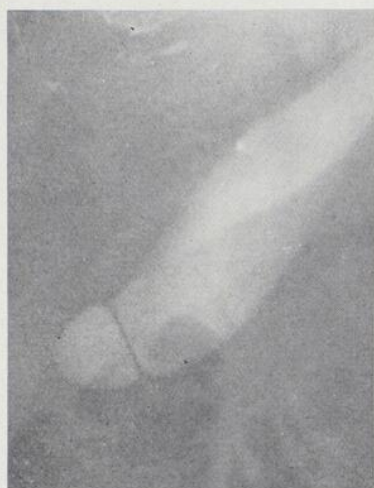

Fig. 92. — Vésicule en bonnet phrygien.

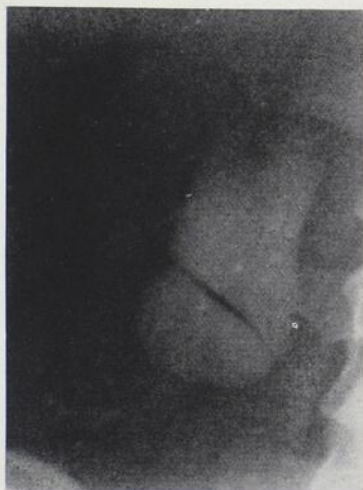

Fig. 93. — Autre exemple de cloisonnement muqueux.

Pour mieux faire ressortir les distinctions radiologiques entre calculs flottants et cloisonnement muqueux, voici, mises en parallèle, les particularités de la ligne transparente dans l'un et l'autre de ces états.

## CALCULS FLOTTANTS



Fig. 94 et 95

## VÉSICULE CLOISONNÉE




Fig. 96 et 97

## DIRECTION

Le trait demeure strictement horizontal et rectiligne, quelle que soit la position.

Le trait est d'ordinaire un peu oblique et courbe.

## CONSTANCE

Le trait disparaît si l'on radiographie le sujet couché sur le ventre, avec des rayons qui tombent verticalement.

Le trait ne disparaît pas dans le décubitus, mais au contraire, il est souvent plus net.

## SIÈGE

Les inclinaisons du corps, la quantité et la densité de la bile changent la situation et les rapports du trait transparent.

Les variations de positions pas plus que le degré de remplissage ou de concentration ne modifient les relations ni le siège de la ligne claire.

## CONTOURS

Les bords supérieur et inférieur du trait sont dentelés à cause de la rondeur des calculs qui échancrent l'ombre opaque.

Les contours du trait sont nets, comme tranchés au couteau.

## TRANSPARENCE

La bile opaque s'insinue dans les espaces intercalculaires et inscrit un fin réseau sur le fond transparent.

Le trait est d'une clarté uniforme.

## ÉPAISSEUR

L'épaisseur du trait varie selon le nombre et la grosseur des calculs, selon la hauteur où ceux-ci se trouvent à un moment donné et selon le degré de dilatation ou de rétraction de la vésicule.

L'épaisseur de la ligne claire ne change pas (2 à 5 mm).

## EXTRÉMITÉS

Le trait clair reste droit jusqu'à ses extrémités, de sorte que l'ombre opaque au-dessus et au-dessous offre des coins anguleux.

Les bouts du trait s'évasent et les coins du moule opaque sont arrondis.

## ÉVOLUTION

Le trait peut se modifier avec le temps. Il s'accroît si le nombre et la grosseur des calculs flottants augmentent; il peut diminuer si certains calculs devenus trop lourds sédimentent.

Le cloisonnement muqueux, étant une malformation congénitale, conserve ses caractères durant toute la vie du patient.

## CALCULS DANS LES VÉSICULES LOCULÉES

La lithiase dans les vésicules subdivisées n'est pas rare. Tantôt on y trouve des calculs lourds qui occupent soit la poche inférieure, soit la poche supérieure, soit les deux; tantôt les calculs flottent soit dans l'une soit dans l'autre des cavités; tantôt on constate une combinaison des deux variétés de cailloux.

Les changements de position, la compression et l'excitation cholécystokinétique par repas gras peuvent faire passer les pierres lourdes ou flottantes d'une chambre à l'autre et produire les arrangements les plus hétéroclites. Les figures 98 à 111 fournissent quelques exemples de la situation et des déplacements des calculs à l'intérieur des vésicules loculées.

## CARACTÈRES PHYSIQUES ET CHIMIQUES DES CALCULS FLOTTANTS

Pour les besoins de la description, on peut diviser les calculs biliaires qui flottent en deux catégories, d'après leur volume: les petits et les gros. Les petits se présentent sous la forme de grains ronds, mesurant de 0.5mm. jusqu'à 2mm. de diamètre (fig. 112 et 113). Au-delà de ces dimensions, les calculs entrent dans le groupe de ceux que j'appelle gros. Ces derniers sont constitués par l'accollement d'un certain nombre de petits. Leur aspect bosselé, comparable à des mûres, leur a valu l'appellation de *calculs muriformes*. Une pression très légère suffit à les effriter et à les ramener à leurs éléments primitifs. La surface des gros calculs flottants n'est pas toujours strictement muriforme. Parfois, le relief ne s'accuse que très peu, comme s'il était usé; on constate alors un simple aspect grenu, chagriné ou en mosaïque.

En général, les calculs flottants sont de couleur légère. On observe toutes les teintes: ivoire, jaune, orange, brun. Au

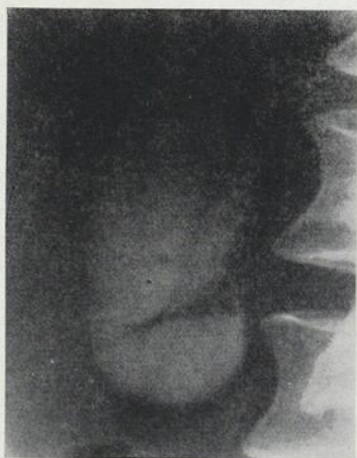

Fig. 98. — Vésicule cloisonnée avec un rang de calculs flottants dans la cavité supérieure et un groupe de calculs emprisonnés au pôle supérieur de la poche inférieure.

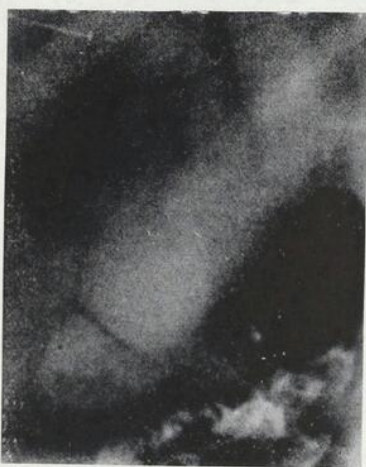

Fig. 99. — Vésicule en bonnet phrygien. Calculins déposés au fond de la poche inférieure.

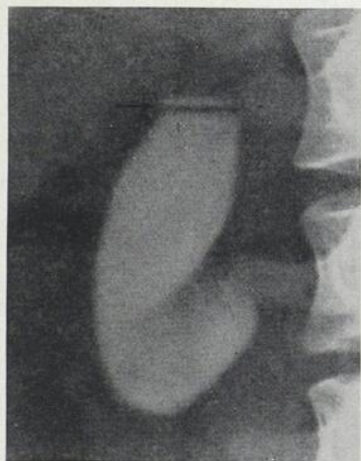

Fig. 100. — Vésicule plicaturée en hameçon avec un rang de calculins flottant au pôle supérieur.

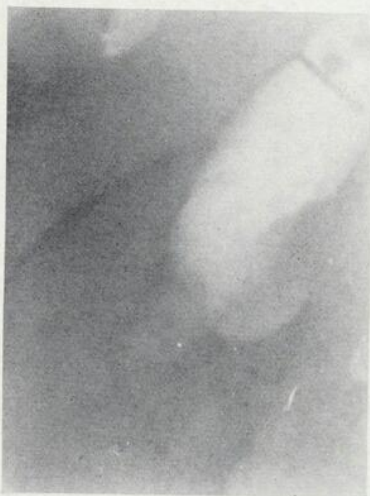

Fig. 101. — Cloisonnement muqueux au vestibule vésiculaire; deux calculs emprisonnés au-dessus du repli.

microscope on y voit des reflets verts. Après l'écrasement de ces petites masses très friables, on obtient une poudre sensiblement de même coloration que la surface. Si, après lavage et séchage, on les jette dans un verre d'eau, ils demeurent à la surface. Ceci porte à conclure que leur densité est inférieure à 1000. Le phénomène est familier aux physiciens et tient au fait qu'une mince pellicule d'air les

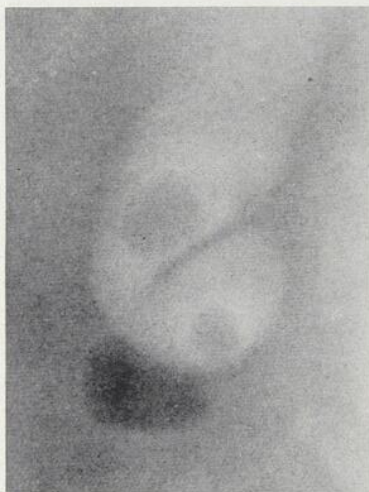

Fig. 102. — Vésicule subdivisée congénitalement avec calculs au-dessus et au-dessous de la cloison, en station debout.

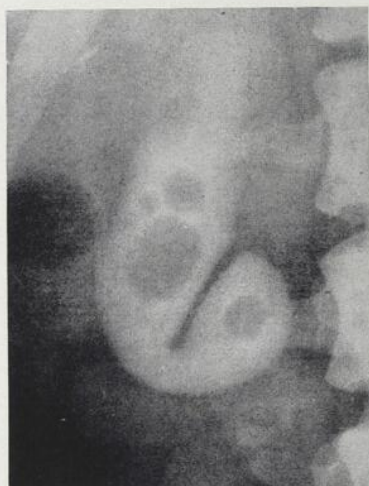

Fig. 103. — La même vésicule en décubitus ventral. Noter la persistance du trait clair et meilleure visibilité des calculs. Ceci suffit à démontrer que la technique classique ne perd pas ses droits.

enveloppe pendant un temps plus ou moins long; cette insubmersibilité factice prend fin quand l'eau entre vraiment en contact avec la substance même des calculs. Les calculs flottants possèdent une densité comprise entre 1040 et 1060, d'après les analyses des Professeurs Louis Bourguin et Gaston Gosselin.

Leur composition chimique est à peu près toujours la même. La cholestérine et les pigments biliaires dominant.

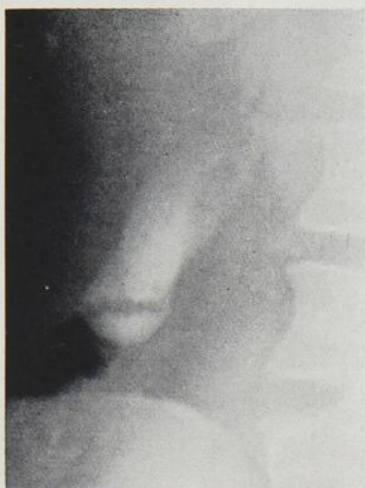

Fig. 104. — Vésicule biloculée avec calculs flottants dans la cavité inférieure et calculs déposés dans la poche supérieure.

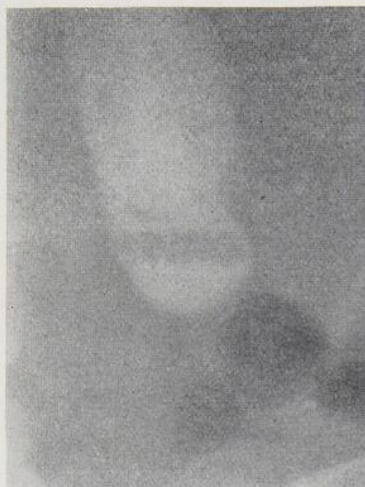

Fig. 105. — La même vésicule grossie par compression.

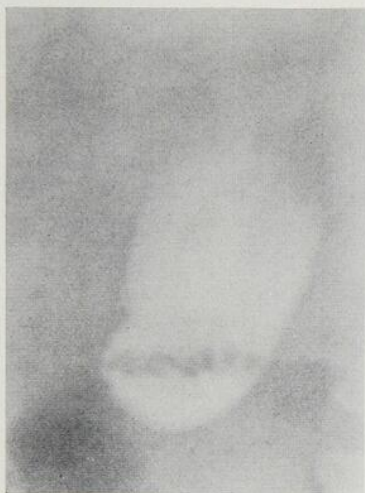

Fig. 106. — La même vésicule à une autre phase de l'examen. Ici tous les calculs flottent dans la poche inférieure.

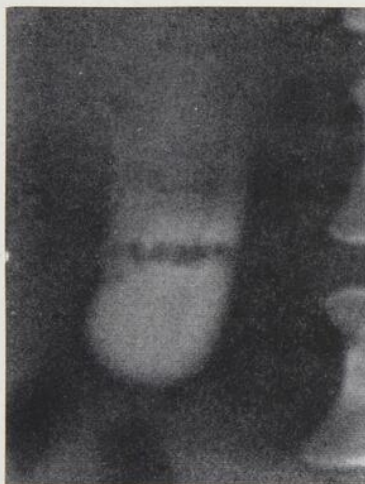

Fig. 107. — Plus tard tous les calculs ont quitté la cavité du bas et flottent au-dessus du cloisonnement.

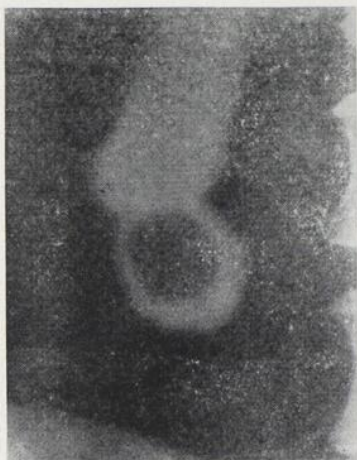


Fig. 108. — Calcul apparemment prisonnier dans un diverticule.

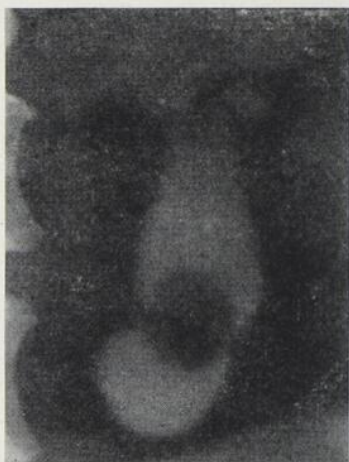

Fig. 109. — Même vésicule. La compression pousse la calcul à travers l'orifice de division.

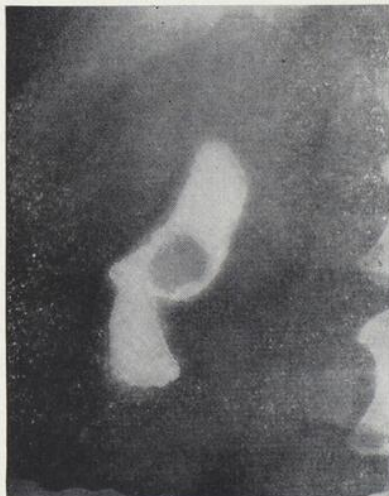

Fig. 110. — Même cas. Le calcul habite maintenant dans la poche supérieure.

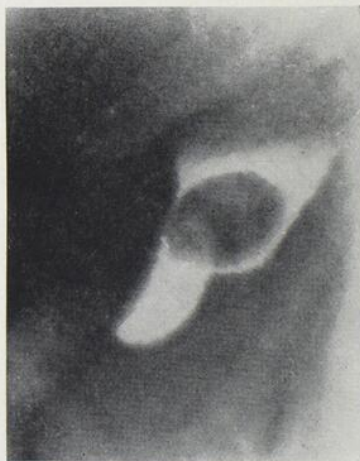

Fig. 111. — Calcul trop volumineux pour entrer dans le diverticule.

On y perçoit des traces de bilirubinate de calcium et très peu de matières organiques. La calcination donne, tout de même, un résidu de 0.10 à 0.15% de Ca O.

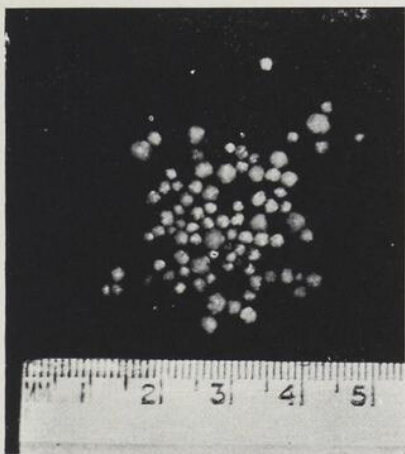


Fig. 112. — L'aspect et le volume habituels des calculs flottants.

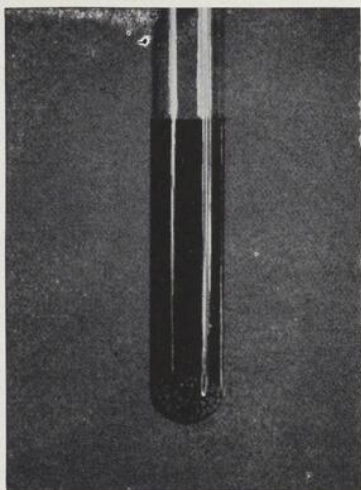


Fig. 113. — Dans la bile qui remplit la vésicule après l'ablation aucun calcul ne flotte.

#### MÉCANISME DU FLOTTEMENT

Les calculs susceptibles de flotter possèdent une gravité spécifique de 1030 à 1060. Ces chiffres, trouvés par *Akerlund*<sup>1</sup>, ont été confirmés par nos propres recherches. En principe, il suffit donc que la bile atteigne une densité supérieure à 1060 pour que les calculs soient soulevés. Bien entendu, l'addition de beaucoup d'iode à la bile concentrée est un facteur favorable et nous avons vu que les grosses doses de priodax donnent un pourcentage plus fort de calculs flottants.

Mais en réalité le phénomène n'est pas aussi simple. Depuis plus de trois ans, j'étudie avec Bernstein le méca-

nisme du flottement des calculs. Le résultat de nos discussions et de nos travaux en commun fera l'objet d'un article spécial. C'est là un problème à plusieurs données inconnues. En premier lieu, il faut répondre aux questions suivantes :

- 1° — pourquoi des couches superposées de biles différentes ?
- 3° — y a-t-il des différences de pH entre ces couches et des actions électrolytiques ?
- 4° — quelle est la part de la viscosité biliaire dans la cohésion des calculs ?
- 5° — quel rôle joue la tension superficielle ?

Il faut satisfaire à ces interrogations pour expliquer la quasi impossibilité de rompre ou même de déformer la ligne. En effet on aura beau exercer des saccades sur le cholécyste ou renverser vivement le malade, la belle ordonnance ne bouge point.

Si purement académiques que de telles dissertations paraissent, elles peuvent conduire à la révision de nos théories sur l'origine de la lithiase.

#### CONSÉQUENCES THÉRAPEUTIQUES

Quelle que soit leur densité, qu'ils aient flotté ou non dans la bile iodée, les calculs sont toujours plus lourds que la bile naturelle que l'on trouve dans la vésicule au moment de l'opération. Si donc, tous les calculs sombrent et s'amassent au point déclive des cholécystes dépourvus d'iode, nous pouvons faire servir la notion à des fins thérapeutiques. Ainsi l'anatomie enseigne que la vésicule, le canal cystique et le cholédoque décrivent grossièrement un demi-cercle concave en bas et dirigé en arrière, vers la ligne médiane. D'après cette disposition, on comprendra

facilement que les chirurgiens ont tout avantage, dans leurs interventions sur la vésicule, à mettre le tronc du patient sur un plan incliné qui se rapproche de la station debout. De la sorte, deux avantages sont acquis: 1°, la cholécyste descend et s'éloigne du rebord costal, d'où son accès plus facile; 2°, tous les calculs tombent au fond du viscère, ce qui diminue le danger que certains d'entre eux soient poussés dans les canaux, comme c'est souvent le cas dans le décubitus dorsal. En effet, dans cette dernière position, le vestibule vésiculaire devient le pôle inférieur où les éléments lourds s'accumulent.

La cholécystendèse, opération qui consiste simplement à ouvrir la vésicule et la refermer aussitôt après l'enlèvement des calculs, donne de remarquables succès. Pierre Smith<sup>37</sup> s'est fait parmi nous le défenseur de la technique. Celle-ci serait beaucoup améliorée, si, tenant compte du fait que les matières lithiasiques sédimentent toujours dans la bile sans iode, on procédait à l'extraction par une incision au point déclive du cholécyste chez des patients assis. A mon sens, la cholécystendèse a des indications logiques. On devrait la pratiquer, je pense, sur les vésicules dont le seul indice morbide est la présence de calculs. La plupart des vésicules à calculs flottants appartiennent à ce groupe. La microscopie post-chirurgicale nous a presque toujours démontré chez elles des parois intactes. D'ailleurs, en l'occurrence, la cholécystographie laisse prévoir une bonne muqueuse, puisque la bile se concentre si bien qu'elle soulève des substances solides.

Durant le tubage duodénal, que ce soit pour drainer la vésicule à titre de traitement, que ce soit pour l'épreuve de Metzger-Lyon, j'estime le décubitus latéral droit aussi peu raisonnable que la position assise. Dans ces conditions, on met la bile lourde et riche en éléments nuisibles loin de l'orifice d'expulsion; il faut alors une contraction parfaite

des parois pour obtenir la chasse de la totalité du contenu vésiculaire dans les canaux et jusqu'au duodénum. Au contraire, si le patient est couché sur le dos et, par surcroît, un peu incliné vers la gauche, la bile B très chargée en substances lourdes occupe alors le vestibule du cystique et s'engage plus aisément dans le cystique. Ceci, j'en ai fait la preuve avec de la bile opocifiée. J'ai cru que la position pourrait provoquer la sortie des tout petits calculs par les voies naturelles. Après quelques tentatives, je n'y suis pas encore parvenu.

La notion des calculs flottants peut non seulement changer les théories en cours sur l'origine de la lithiase biliaire, mais influencer aussi la prophylaxie. Ces biles immiscibles et différentes par leurs concentration, en toute vraisemblance, représentent des facteurs physio-chimiques que l'on a méconnus jusqu'ici: champs électriques, tension superficielle, malaxation, etc. L'opposition à leur existence conduira peut-être à la prévention de la calculose.

#### CONCLUSIONS

Désormais, l'histoire de l'exploration radiologique des voies biliaires comprend trois périodes.

*Première phase* : Radiographie simple de l'abdomen pour la recherche des calculs biliaires spontanément visibles; étude des voies digestives avec bismuth ou barym, pour la recherche des signes indirects.

*Deuxième phase* : Cholécystographie avec substances opaques (Graham et Cole); patient en décubitus ventral; rayons verticaux et centrés sur le siège présumé de la vésicule d'après les données théoriques de l'anatomie de surface.

*Troisième phase* : Cholécystographie sélective.

La cholécystographie sélective peut se définir l'exploration de la vésicule biliaire sous le contrôle de la fluoroscopie, avec ou sans compression, avec ou sans opacification des viscères voisins et cela, dans diverses positions, notamment en station debout, ce qui implique l'usage de rayons X en direction horizontale.

Le procédé augmente le nombre des vésicules visibles; il permet de projeter le cholécyste en dehors des images gênantes et trompeuses que causent certains éléments anatomiques et le contenu gastro-intestinal; il établit la topographie de la vésicule chez l'homme debout c'est-à-dire dans la position normale aux heures de travail et de digestion; il fait apprécier la sensibilité et la mobilité vésiculaires; il montre mieux les déformations acquises et congénitales; il prouve la fixité des polypes, papillomes et adénomes; il permet une analyse de l'état neuro-musculaire: ptose, tonicité, kinésie.

La cholécystographie sélective rend surtout service dans la recherche de la lithiase; elle apporte des précisions sur la morphologie, le nombre et la mobilité des calculs déjà trouvés en cholécystographie couchée; elle fait découvrir à la périphérie inférieure de la vésicule les petits calculs lourds, grains de sable qui en sédimentant et en se groupant, forment une image révélatrice, alors qu'autrement, ils seraient masqués par la bile opaque.

La contribution la plus éclatante de la cholécystographie debout est un signe probant de lithiase: le trait transparent que les calculs flottants produisent au sein de la bile opaque. Ce trait clair, qui ne peut être vu qu'avec le rayonnement horizontal, demeure lui-même horizontal, quelle que soit l'inclinaison du corps de l'examiné, mais il disparaît si la radiographie est prise sur le sujet couché, avec des rayons X perpendiculaires. Ceci établit le diagnostic diffé-

rentiel avec les replis de la muqueuse qui sectionnent parfois l'ombre vésiculaire pour donner l'image *en bonnet phrygien*. En cette dernière occurrence, la ligne traverse toujours la vésicule de la même façon c'est-à-dire en direction presque toujours oblique et un peu courbe; elle ne disparaît pas en cholécystographie couchée. Elle ne change jamais de forme, d'épaisseur ni de situation.

Le flottement des calculs dépend de la stratification de la bile au sein de la vésicule, même à l'état normal. La notion des biles stratifiées incite à la revision de nos théories sur les causes, le traitement médical, la chirurgie et la prophylaxie de la lithiase biliaire.

La cholécystographie sélective oblige le radiologiste à prendre lui-même les clichés. Cet effort se trouve largement dédommagé par de meilleurs résultats techniques et diagnostiques.

#### BIBLIOGRAPHIE

1. AKERLUND, A.: Acta rad., **14**; 74, 1933.
2. BARTEL, J.: Wien. Klin. Wchnschr., **31**; 606, 1918.
3. BECK: N.-Y. Med. J., **73-77**; 1899.
4. BÉCLÈRE, DUVAL et GATELLIER: Arch. mal. app. dig., **12**; 1922.
5. BÉCLÈRE, H.: Bull. Soc. Radiol. Med. France, 229; 419, 1936.
6. BERMOND, M.: Boll. e. mem. Soc. piemontese di chir., **4**; 803, 1934.
7. BERNSTEIN, A.: Klin. Wockens., **12**; 51, 1933.
8. BERNSTEIN, A.: Fortschr. a. d. Geb. d. Röntgenst. **49**; 68, 1934.
8. BERNSTEIN, A.: Fortschr. a. d. Geb. d. Röntgenst., **55**; 570, 1937.
9. BRAILSFORD, J. F.: Brit. J. Surg., **25**; 280, 1937.
10. BURDEN, V. C.: Am. J. Surg., **22**; 60, 1933.
11. BUXBAUM, A.: Wien. med. Presse, **39**; 534, 1898.
12. CASE, J. T.: Am. J. Roentg., **16**; 238, 1926.
12. CASTEX, M.: Prensa Med. Argent., **25**; 1335, 1933.
14. CHIRAY, M., PAVEL, J. et LOMON, A.: La vésicule biliaire, Masson et Cie, Paris, 1927.
15. CHIRAY, PAVEL et MILOCHEVITCH: Presse Méd., **73**; 1217, 1925.

16. D'AMATO: Fortschr. a.d. Geb. der Röntgenstr., **25**; 29, 1927.
17. ELIAZ, E.: Röntgenpraxis, **3**; 874, 1931.
18. ELIAZ, E.: Fortschr. a. d. Geb. d. Röntgenstr., **46**; 402, 1932.
19. ELIAZ, E.: Deutsche med. Wehnsch., **59**; 404, 1933.
20. ETTINGER, A.: Am. J. Roentg. & Rad. Ther., **5**; 657, 1936.
21. ETTINGER, A.: Radiology, **34**; 481, 1940.
22. FIESSINGER, N.: Journal des praticiens, 10 mars 1928.
23. FELDMAN, M.: Radiology, **22**; 603, 1934.
24. GRAHAM, E. A. et COLE, W. R., J. A. M. A., **82**; 613, 1924.
25. JUDD, E. S. et BAUMGARTNER, C. J.: Arch. Int. Med., **44**; 735, 1929.
26. JUTRAS, A. et CANTERO, A.: Bull. Ass. Med. L. F. A. N., **11**; 168, 1936. Journ. Radiol. et d'Electr., **8**; 443, 1936. Therapeutic Notes, 301, oct. 1936.
27. KAUFMANN, E.: Pathology, Phila., Blakiston's Sons & Co., **2**; 1002, 1929.
28. KIRKLIN, B. R.: Am. J. Roentg., **25**; 46, 1931.
29. KIRKLIN, B. R.: J. A. M. A., **101**; 2103, 1933.
30. MAC CARTY, W. C.: Am. J. Surg., **11**; 651, 1910.
31. MARINOT: La radiographie de la vésicule biliaire en position debout, *Thèse de Paris*, 1924.
32. NEWMAN, C.: Lancet, **1**; 734, 1933.
33. OLSHAUSEN: Röntgenpraxis, **3**; 865, 1931.
34. PALMER, W. L.: Int. Clin., **1**; 11, 1935.
35. RIOPELLE, J. L.; Journ. Hôtel-Dieu Mont., **1**; 1, 1942.
36. SANDSTRÖM, C.: Acta Radiol., **10**; 271, 1929.
37. SMITH PIERRE: L'Union Méd. Can., **7**; 691, 1938.
38. STEWART, W. H. et ILLICK, H. E.; Amer. J. Surg., **5**; 4, 1928.
39. TATERKA, H.: Med. Welt., **2**; 1722, 1930.
40. WESTPHALL, K.: Gesellsch. f. inn. Med., **44**; 354, 1932.

## AGÉNÉSIE DU CORPS CALLEUX

Par FERNAND CHAREST

L'agénésie du corps calleux consiste dans une absence totale ou partielle du corps calleux. Bunts et Chaffee (1) ont récemment rapporté une observation et revu la littérature concernant cette question. Lors d'un séjour à l'Université du Minnesota, nous avons eu l'occasion d'observer dans la collection du professeur Andrew T. Rasmussen un cas découvert lors de l'autopsie. Gowan et Masten (2), de l'Université de Wisconsin, publiaient en 1940 un cas qui fut diagnostiqué durant la vie du patient.

Cette affection fut décrite pour la première fois en 1812 par Reil et, jusqu'en 1934, les 82 cas rapportés furent des trouvailles d'autopsie. Grâce à l'emploi de l'encéphalographie, Davidoff et Dykes furent les premiers à signaler chez un vivant la présence d'une telle malformation. 16 cas diagnostiqués durant la vie furent rapportés de 1934 à 1944.

L'agénésie du corps calleux présente à l'encéphalographie quelques-unes des caractéristiques suivantes :

- 1 — écartement marqué des ventricules latéraux,
- 2 — formation d'un angle par la réunion des faces latérales des ventricules latéraux,
- 3 — concavité des faces internes des ventricules latéraux,
- 4 — dilatation de la partie caudale des ventricules latéraux,
- 5 — allongement des trous interventriculaires,
- 6 — élévation et dilatation du troisième ventricule,
- 7 — disposition radiale autour du troisième ventricule des sillons situés sur la surface interhémisphérique et envahissement par ces mêmes sillons de l'espace normalement occupé par le corps calleux.

Cette malformation est généralement associée à d'autres malformations. Les anomalies suivantes du système nerveux central ont été signalées : absence du septum pellucidum et de la commissure de l'hippocampe, nerfs crâniens défectueux, séparation incomplète des lobes frontaux, hydrocéphalie, porencéphalie (1), arhinencéphalie, agyrie (3), élargissement de la commissure antérieure. Comme autres anomalies, il peut y avoir : cryptorchidisme, présence d'un bec de lièvre ou d'une fissure au palais, présence d'un estomac thoracique, colobome du nerf optique.

L'agénésie du corps calleux n'a aucune symptomatologie propre et ne forme aucune entité clinique bien définie. L'arriération mentale et des crises convulsives variables furent les symptômes les plus fréquemment rencontrés. Autres symptômes : paraplégie spastique, hyperréflexie, athétose, signe de Babinski, strabisme et nystagmus.

En se basant sur les données précédentes, il est impossible de confondre l'agénésie avec les kystes du septum pellucidum ou du cavum Vergæ, dont la connaissance est très utile au neurologue, neurochirurgien et neuroradiologue, car ces kystes peuvent simuler une néoformation cérébrale.

#### BIBLIOGRAPHIE

1. BUNTS and CHAFFEE : Agenesis of the corpus callosum with possible porencephaly. Review of the literature and report of a case. *Archives of Neurology and Psychiatry*. Vol. 51. No. 1. p. 35-53. January 1944.
2. GOWAN and MASTEN : Agenesis of the corpus callosum: diagnosis of a case by encephalography. *Am. J. Dis. Children* 60:1381 (June) 1940.
3. JOSEPHY : Congenital agyria and defect of the corpus callosum. *Journal of Neuropathology and experimental neurology*. January 1944. Vol. 3. No. 1.

GOUTTE—RHUMATISME  
ARTHRITISME—SCIATIQUE  
CYSTITES—PYÉLITES—GRAVELLE URIQUE.

**UROPAZINE**

ACNÉ — SÉBORRHÉE  
HUILEUSE — COUPEROSE  
DERMITES DE CAUSE VÉNÉNIFIQUE — LUPUS ÉRYTHÉMATEUX.

**SULPHO-LAC**

TRAITEMENT SCIENTIFIQUE  
DE LA SINUSITE ET DE LA  
BRONCHITE—INFECTIONS DES VOIES RESPIRATOIRES SUPÉRIEURES.

**CAMIROL**  
Injections Intramusculaires

MALADIES DE LA PEAU—  
PLAIES—DÉMANGEAISONS  
ACNÉ — PSORIASIS — DARTRES — ULCÈRES VARIQUEUX.

**EAU PRÉCIEUSE DÉPENSIER**

LITHIASE BILIAIRE — ICTÈRE  
CATARRHAL—CONSTIPATION  
CONGESTION DU FOIE—CIRRHOSES.

**BILIFLUINE**

---

---

**HERDT & CHARTON, INC.**

MÉDICAMENTS DE MARQUE

2027, AVENUE DU COLLÈGE MCGILL MONTRÉAL

# Prophylaxie de la tuberculose



Le meilleur moyen de combattre la tuberculose, c'est d'appliquer avec méthode, les enseignements de la prophylaxie. L'observation des règles générales de l'hygiène joue un rôle prépondérant dans ce domaine: il faut, avant tout, empêcher la contamination. Il existe de nombreux dispensaires dans nos centres importants, et les malades que la fortune ne favorise point peuvent s'y faire examiner gratuitement. La population rurale et la plupart de nos petites villes bénéficient des services des unités sanitaires où des cliniciens en tuberculose font le dépistage de cette maladie.

L'expérience acquise depuis de nombreuses années, les milliers de guérisons obtenues ont définitivement établi que la peste blanche est une maladie curable. Plus le traitement est institué de bonne heure, plus la guérison est facile. Il faut consulter le médecin dès les moindres symptômes, suivre ses conseils et continuer le traitement aussi longtemps qu'il le juge nécessaire.

La tuberculose a diminué de 34.7 p.c. dans la province de Québec depuis 18 ans. Il y a encore de grands progrès à faire; c'est la volonté des hygiénistes de collaborer avec la population. C'est pourquoi les cliniciens en tuberculose poursuivent leur travail régulièrement, tenant des cliniques hebdomadaires, mensuelles ou annuelles dans les villes et les paroisses des 67 comtés de la province organisés en unité sanitaire. Quels dangers de contamination il en résulterait si l'on ne se préoccupait pas de ces malades! C'est la famille et la patrie qui en souffriraient. Il faut donc prendre toutes les mesures indispensables pour assurer la diminution de ces malades.



## MINISTÈRE DE LA SANTÉ ET DU BIEN-ÊTRE SOCIAL

Hon. Docteur J.-H.-A. PAQUETTE  
Ministre

Docteur JEAN GRÉGOIRE  
Sous-ministre

LE NOUVEAU, LE VOICI :

# FOS-ALUM

ULCÈRES GASTRIQUE  
JÉJUNAL et DUODÉNAL  
COLITE, HYPERCHLORHYDRIE

...

# NADEAU

*Essayez L'Ohio*

## CYCLOPROPANE

*Dans les NOUVEAUX CYLINDRES*

Environ 40% plus léger, ces nouveaux cylindres réduiront considérablement les frais de transport. Ils sont expédiés dans de légères boîtes contenant un, deux ou quatre cylindres chacun.

Quand les cylindres seront vides, ils pourront être retournés dans ces mêmes boîtes, suffisamment cachetés.

*Ecrivez-nous pour nos prix et pour de plus amples renseignements.*

**COMPAGNIE D'OXYGÈNE DU CANADA LTÉE**  
Succursale de l'"Ohio Chemical & Mfg. Co."

2535 ouest, rue Saint-Jacques - Montréal, Qué.  
Téléphone: Willbank 1728



**CARRIÈRE  
& SENÉCAL**

EMILE CARRIERE,  
O. O. D.  
ADRIEN SENEAL,  
O. O. D.

**OPTOMÉTRISTES**

à l'Hôtel-Dieu

277 est, rue Ste-Catherine — LA. 2211\*

# MERCI...

Merci de votre patronage grandissant. Le surcroît de travail est énorme; mais n'interprétez pas ceci comme une plainte, car nous sommes heureux et remercions vivement la Profession Médicale.

Notre seul regret, c'est que nos orthopédistes techniciens additionnels ne sont pas encore suffisamment formés, *faute de temps*. Mais, même s'il nous faut un peu plus de temps pour remplir nos commandes, nous les exécutons sans en sacrifier la qualité.

Veillez continuer à nous faire confiance, mais soyez patients.

Jamais dans l'expérience de la maison Duckett, il n'y a eu autant de demandes pour nos services et nos appareils de prothèse. Nous vous sommes reconnaissants de votre confiance dans notre travail.

---

## ORTHOPÉDISTE TECHNICIEN

aux institutions suivantes :

Children's Memorial Hospital  
Montreal General Hospital  
Montreal Children's Hospital  
Shriners' Hospital  
Royal Victoria Hospital  
Western Hospital

Chemins de Fer Canadien  
National et Pacifique  
Canadien

Commission des Accidents  
du Travail de la  
Province de Québec

---

The School for Crippled Children  
Ecole Victor-Doré

40 ANS de collaboration  
avec la Profession Médicale.

---

Heures de Bureau  
Sur rendez-vous seulement  
9 à 12 a.m. — 1 à 5 p.m.  
Fermé le samedi.

*Les appareils de prothèse de Duckett sont faits  
scientifiquement et ajustés pour chaque cas indi-  
viduel. Nous ne conseillons pas les commandes  
par la poste.*

---

# J. A. DUCKETT

2014, RUE BLEURY, près rue Ontario,

MONTRÉAL

Tél. HARbour 0630

## **DERNIERS DEVOIRS . . .**

— Laissez-nous vous assister dans vos derniers devoirs envers ceux qui partent. Nos conseils sont basés sur l'expérience.

▲  
—  
**SALONS MORTUAIRES**  
**SERVICE D'AMBULANCE**  
—  
▼

# **GEO. VANDELAC**

FONDÉE EN 1890

LIMITÉE

*G. Vandelac, Jr. - Alex. Gour*

•  
120 EST, RUE RACHEL - MONTRÉAL

BEIair 1717

PROTÉGEZ VOTRE FAMILLE par L'ASSURANCE-VIE



# GASTON RIVET

266 ST-JACQUES OUEST

MArquette 2587

*Assurance de tous genres*

*Spécialités :*

VIE - AUTO - RESPONSABILITÉ PROFESSIONNELLE

*15 années d'expérience au service de la profession médicale.*

LES MEILLEURS CONTRATS AUX MEILLEURS PRIX

|                                                                                                               |                                                                                                                                                    |                                                                                  |
|---------------------------------------------------------------------------------------------------------------|----------------------------------------------------------------------------------------------------------------------------------------------------|----------------------------------------------------------------------------------|
| Toutes Grosseurs<br>D'ANTHRACITES<br><br>"WELSH"<br><br>et<br><br>"AMERICAIN"<br><br>"SCRANTON"<br><br>'bleu' | "Le Marchand Indépendant"<br><br><b>F. H. Phelan</b><br><br>"A la Tonne ou au Char"<br><br>●<br><br><u>MArquette 1279</u><br><br>315, RUE COLBORNE | Charbons<br>BITUMINEUX<br><br>—<br><br>HUILE A<br>CHAUFFAGE<br><br>—<br><br>COKE |
|---------------------------------------------------------------------------------------------------------------|----------------------------------------------------------------------------------------------------------------------------------------------------|----------------------------------------------------------------------------------|

## **VOTRE ALLIÉE**

La Banque Canadienne Nationale apporte à ses opérations de placement la même attention et la même loyauté qu'à ses autres opérations. Elle n'a aucun avantage à vous recommander l'achat d'une valeur plutôt que d'une autre.

Elle est votre alliée. Il existe une étroite solidarité d'intérêts entre vous et la Banque, puisque ses progrès dépendent de la prospérité de ses clients.

Déposez vos épargnes à la Banque Canadienne Nationale et faites vos placements par son entremise.



## **BANQUE CANADIENNE NATIONALE**

ACTIF TOTAL, PLUS DE \$300,000,000

515 bureaux au Canada

60 succursales à Montréal

## TABLE DES ANNONCEURS

|                                      | Page       | Page                               |          |
|--------------------------------------|------------|------------------------------------|----------|
| Abbott Laboratories .....            | Couvert. 2 | Millet, Roux et Cie .....          | X-XVI    |
| Anglo-French Drug .....              | XV         | Ministère de la santé .....        | XXVIII   |
| Ayerst, McKenna & Harrison Ltée ..   | XI         | Oxygène du Canada                  |          |
| Banque Canadienne Nationale .....    | XXXIV      | (Compagnie) .....                  | XXIX     |
| Canada Drug .....                    | XXII       | Parke Davis & Co. ....             | XXIV     |
| Carrière et Sénécal .....            | XXX        | Phelan, F. H. ....                 | XXXIII   |
| Casgrain & Charbonneau .....         | V-XVII     | Rivet, Gaston .....                | XXXIII   |
| Ciba (Compagnie) .....               | XII-XIII   | Rougier Frères .....               | IX       |
| Consolidated X-Ray Supplies .....    | VII        | Schering Corporation Limited ..    | XXI      |
| Duckett, J.-A. ....                  | XXXI       | Shuttleworth Chemical Co. Limited  |          |
| Dupuis Frères .....                  | XXXV       | (The E. B.) .....                  | VI       |
| Eddé, J. Ltée .....                  | XIV        | Soc. d'Administration et de        |          |
| Frosst, Charles E. & Co. ....        | XIX        | Fiducie .....                      | II       |
| Herd & Charton, Inc. ....            | XXVII      | Société d'Expansion Pharmaceutique | XX       |
| Laboratoire du Bismol .....          | XXV-XXVI   | Vandelac, Georges .....            | XXXII    |
| Laboratoires Jean Olive .....        | II         | Victor X Ray Corporation .....     | VIII     |
| Laboratoire Nadeau Ltée I-XVIII-XXIX |            | Winthrop Chemical Company, Inc.    | III      |
| Laboratoires Poulenc .....           | Couvert. 3 | Wyeth, John & Brother (Canada)     |          |
| Mallinckrodt Chem. ....              | XIV        | Ltd. ....                          | IV-XXIII |
| Merck & Co. ....                     | Couvert. 4 |                                    |          |

Savez-vous que chez

# Dupuis Frères

LIMITÉE

il y a un


## Technicien Orthopédiste

qui s'occupe tout particulièrement de l'ajustement des chaussures pour les pieds faibles, malades ou difformes ? Vous pouvez lui envoyer vos clients en toute confiance; car chez DUPUIS on obtient toujours satisfaction.

865 STE-CATHERINE EST

PLateau 5151


Imprimé chez THÉRIEN FRÈRES, LIMITÉE  
494 OUEST RUE LAGAUCHETIÈRE, MONTREAL



Maintenant offert aussi en COMPRIMÉS kératinisés  
pour administration par voie buccale.

*Laboratoires Poulenc Frères*

DU CANADA LIMITÉE - MONTRÉAL



Le médecin très pris appréciera ces avantages importants du

# PYRIDIUM

- Soulagement prompt et satisfaisant des signes urinaires pénibles.
- Facilité et avantages d'administration.
- Sûreté — absence de toxicité.

Un nombre croissant de médecins très pris par la clientèle découvrent que le Pyridium est un agent thérapeutique chimique absolument fiable, qui peut procurer un soulagement rapide et satisfaisant des symptômes pénibles de la cystite, de la prostatite, de la pyélonéphrite et de l'urétrite.

Une expérience clinique de plus de dix ans, comme en fait foi la littérature parue sur le Pyridium, justifie son action prompte et effective et son absence d'effets narcotiques ou irritants.

**PYRIDIUM**  
Marque de commerce déposée  
(Mono-hydrochlorure de phenylazo-  
alpha-alpha-diamino-pyridine)

Une décade de service  
dans les infections  
génito-urinaires

MERCK & CO. Limited

*Fabricants-Chimistes*

Montréal - Toronto