

QUEBEC, JANVIER 1934

No. 1

BULLETIN
DE LA
SOCIÉTÉ MÉDICALE
DES
HÔPITAUX UNIVERSITAIRES
DE QUÉBEC

BULLETIN
Publication périodique mensuelle
SOCIÉTÉ MÉDICALE

Secrétaire Général, M. R. Desmeules.
167, Grande Allée

Secrétaire de la rédaction
M. R. BLANCHET
Ecole de Médecine.

Administrateur
M. GEO. RACINE
145, Boulevard Langelier.



LE BULLETIN MEDICAL DE QUEBEC, INC. (35e Année)

P. LAROSE ENR., 331 RUE ST-JOSEPH, QUEBEC

PERCAINAL "CIBA"

Onguent analgésique et antiprurigineux.

Les applications du grand pouvoir analgésique superficiel du Percainal sont multiples; toutes les lésions douloureuses ou prurigineuses peuvent en bénéficier et, à ce point de vue, la durée particulièrement longue de son action analgésique est l'un de ses caractères les plus intéressants.

Il trouve ses indications notamment dans les cas de:

**BRULURES, ECZEMAS, ULCERES, FISSURES ANALES,
PRURIT ANAL ET VULVAIRE, COUP DE SOLEIL, etc.**

PRESENTATION :

en tubes de 1½ onces environ et pots d'une livre pour hôpitaux.

COMPAGNIE CIBA LIMITEE, MONTREAL.

300 HÔPITALS
300 HÔPITALS

Espace à Louer

Bactériophage

du Prof. d'HERELLE

Bacte-Intesti-Phage
Bacte-Pyo-Phage
Bacte-Dysenteri-Phage
Bacte-Coli-Phage
Bacte-Staphy-Phage
Bacte-Rhino-Phage

Dépositaire pour le Canada

Anglo-French Drug Cie

Montréal

ANGLO-FRENCH DRUG CO

354 rue Ste-Catherine Est.
MONTRÉAL

CYTO-SÉRUM CORBIÈRE
MÉDICATION CACODYLIQUE INTENSIVE ET INDOLORE

CACODYLATES
ALCALINS 0.30
Sulfate
de Strychnine
Un milligr
Sérum spécial
qs p 5 CC

Indications: LYMPHATISME. LEUCÉMIES,
ASTHÉNIE POST-GRIPPALE. NEURASTHÉNIE
BRONCHITES CHRONIQUES. EMPHYSÈME
TUBERCULOSE
CONVALESCENCES
PALUDISME

MODE d'EMPLOI
du CYTO-SÉRUM et de
l'HÉMO CYTO-SÉRUM CORBIÈRE
*Une injection intra-musculaire ou
sous-cutanée tous les jours ou tous les 2 jours*

Fer
0.01
Cacodylates
alcalins anhydros
0.30
Sulfate de
Strychnine
0.001

HÉMO CYTO-SÉRUM
MÉDICATION FERRO CACODYLIQUE INTENSIVE ET INDOLORE

AUGMENTE L'HÉMOGLOBINE ET LES HÉMATIES

ACCÉLÈRE LA NUTRITION CELLULAIRE

— COMBAT L'ASTHÉNIE —

INDICATIONS : ANÉMIES DE TOUTE ORIGINE - CHLOROSE
DÉNUTRITION - CONVALESCENCES POST-OPÉRATOIRES - HÉMORRAGIES

Agents pour le Canada:

ANGLO-FRENCH DRUG CIE

354 Est, rue STE-CATHERINE,

Montréal.

LA
SOCIÉTÉ MÉDICALE
DES
HÔPITAUX UNIVERSITAIRES
DE QUÉBEC

BUREAU DE DIRECTION :

Président.....M. le Professeur J. GUERARD
Vice-Président.....M. le Professeur P.-C. DAGNEAU
Doyen de la Faculté de Médecine.
Secrétaire.....M. le Docteur R. DESMEULES
Trésorier.....M. le Docteur G. DESROCHERS
Membres.....M.M. les Professeurs A. VALLEE,
A. R. POTVIN, et S. ROY.

RÉDACTION :

Tout ce qui concerne la rédaction doit être adressé au secrétaire, le Dr R. Blanchet, Ecole de Médecine, Université Laval, Québec.

ADMINISTRATION ET PUBLICITÉ

Le Bulletin de la Société Médicale des Hôpitaux Universitaires de Québec paraît tous les mois. Il est publié par "Le Bulletin Médical de Québec Inc." Le prix de l'abonnement annuel est de trois dollars.

Pour ce qui relève de l'administration et de la publicité on doit correspondre avec le Docteur Geo. Racine, 145 Boulevard Langelier, Québec.

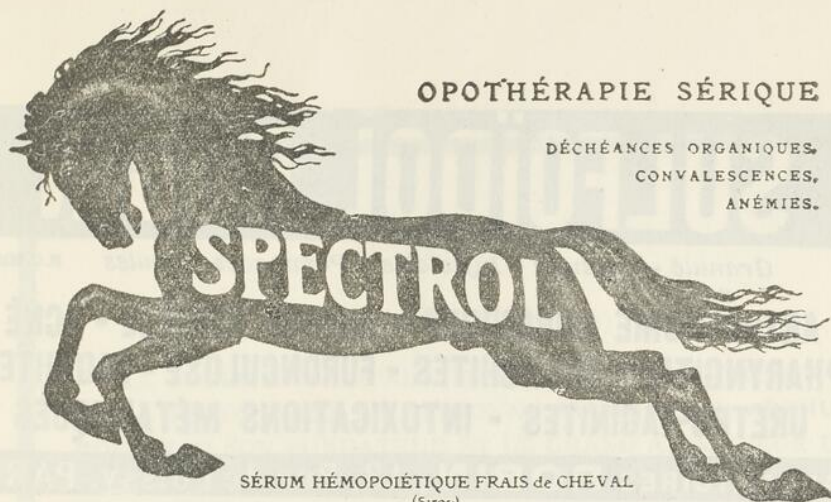197023

LA
SOCIÉTÉ MÉDICALE

SOMMAIRE

Janvier 1934

	Pages
IN MEMORIAM	3
— MEMOIRES —	
CAOQUETTE J. et GARANT O. Hématocolpos: Imperforation de l'Hymen.	5
DAGNEAU P. C. et ROGER J. PAUL. Absence d'Impotence fonctionnelle immédiate chez un malade atteint de Fracture incomplète du Col fémoral.	8
VEZINA CHARLES et MAYRAND ROBERT. Un Cas de Syphilis probable de l'Estomac.	11
DESMEULES ROLAND. Erythème noueux et Tuberculose.	15
GOSSELIN JULES. Etude radiologique du Larynx.	23
PATRY L. Un cas de Mongolisme.	26
—	
LIVRES REÇUS.	31



OPOTHÉRAPIE SÉRIQUE

DÉCHÉANCES ORGANIQUES,
CONVALESCENCES,
ANÉMIES.

SÉRUM HÉMOPOIÉTIQUE FRAIS de CHEVAL
(Sirop)

Agent de Régénération Hématique, de Leucopoïèse et de Phagocytose

2 à 4 cuillerées à potage par jour

LANCOSME, 71, Av. Vict.-Emmanuel-III, PARIS (8^e).

Lit. Échantil^l :

ROUGIER, 350 rue Le Moyné,
Montreal, Canada.

Compagnie Générale de Radiologie, Paris

autrefois

Gaiffe Gallot & Pilon et Ropiquet Hazard & Roycourt

Rayons X - Diathermie Electrotherapie

Installations ultra-modernes pour Hôpitaux, Cliniques, Cabinets médicaux

SOCIÉTÉ GALLOIS & CIE, LYON

Lampes Asciiatiques pour Salles d'Opérations et Dispensaires
Ultra-Violets — Electrodes de Quartz — Infra-Rouges

ETABLISSEMENTS G. BOULITTE, PARIS

Electrocardiographie, Pression Arterielle, Métabolisme Basal
Tous appareils de précision médicale pour hôpitaux et médecins.

COLLIN & CIE, PARIS

L'Instrumentation Chirurgicale par Excellence

PAUL CARDINAUX

Docteur es-Sciences

"PRECISION FRANÇAISE"

Catalogues, devis, Renseignements sur demande.

Service d'un Ingénieur électro-radiologiste

428, CHERRIER, MONTREAL.

Phone: HArbour 2357

SULFOÏDOL ROBIN

Granulé - Capsules - Injectable - Pommades - Ovules R.C. 221839

**ARTHRITISME CHRONIQUE - ANEMIE REBELLE - ACNÉ
PHARYNGITES - BRONCHITES - FURONCULOSE - VAGINITES
URETRO-VAGINITES - INTOXICATIONS MÉTALLIQUES**

LABORATOIRES ROBIN, 13, Rue de Poissy, PARIS

Agent Général pour le Canada, J. EDDE, Limitée, New Birks Bldg., Montréal.

**POMMADE MIDY
SUPPOSITOIRES MIDY**

4
PRINCIPES ACTIFS
D'OÙ EFFICACITÉ
CERTAINE



ADRÉNALINE
STOVAÏNE
ANESTHÉSINE
EXI DE MARRONS D'INDE
FRAIS - STABILISÉ

MIDY, 4, Rue du Colonel-Moll, PARIS


HEMORROÏDES

IN MEMORIAM

LA SOCIÉTÉ MÉDICALE DES HOPITAUX UNIVERSITAIRES A PERDU DANS LA PERSONNE DU DOCTEUR **ARTHUR ROUSSEAU** SON FONDATEUR ET LE GRAND ANIMATEUR DE SA DESTINÉE DE LA PREMIÈRE A LA DERNIÈRE HEURE. IL CONVEINT QUELLE RENDE UN DIGNE HOMMAGE PAR L'ENTREMISE DU BULLETIN QUI EST SON ORGANE, À LA MÉMOIRE DE CELUI A QUI ELLE DOIT LA VIE. LA DIRECTION COMPREND QU'IL SERAIT OISEUX DE REPRENDRE PAR DES MOTS L'ÉLOGE UNIVERSEL QUI A MARQUÉ LA MORT DU DOCTEUR **ROUSSEAU**. AUSSI CROIT-ELLE REPONDRE AU DESIR DU MAÎTRE, EN LUI CONSACRANT UN NUMÉRO SPÉCIAL, OU AVEC SON DERNIER TRAVAIL, ELLE PUBLIERAIT DES TRAVAUX DE SES COLLÈGUES ET DE SES ÉLÈVES, ÉCRITS SPÉCIALEMENT EN TÉMOIGNAGE DE SON ŒUVRE SCIENTIFIQUE, ET DESTINÉS À ÉTABLIR QUE SON ENSEIGNEMENT A PORTÉ DES FRUITS ET VEUT GRANDIR ENCORE.

UN DES PROCHAINS NUMÉROS DE CE BULLETIN, SERA PAR CONSÉQUENT RÉSERVÉ POUR RENDRE TÉMOIGNAGE IN MEMORIAM.

La Rédaction.



HEMATOCOLPOS: IMPERFORATION DE L'HYMEN.

par

J. CAOUCETTE et O. GARANT.

Une jeune fille de 18 ans, nous est envoyée de la campagne, par son médecin, parce qu'elle n'a jamais vu ses règles.

Pour les provoquer, chez elle on a essayé tous les petits moyens ordinaires connus dans les familles, à partir du verre de gin chaud, jusqu'à l'application de sinapismes sur la partie supéro-inférieure des cuisses, en passant par tous les médicaments reconstituants de la pharmacologie. Rien n'a réussi.

Et tous les mois, depuis l'âge de 13 ans, cette enfant se plaint de douleurs dans le bas-ventre, et dans les reins, ses seins gonflent, mais cette ébauche de molimen cataménial, qui dure chaque fois vingt-quatre ou quarante-huit heures, ne se termine jamais par un écoulement de sang à l'extérieur de la vulve.

Puis, quand cette phase de congestion ovarienne est passée, elle est parfaitement bien et peut vaquer aux occupations journalières du ménage. Il lui arrive cependant, de temps à autre, surtout à la suite d'une grosse journée de travail de se lever trois ou quatre fois la nuit pour uriner, mais le lendemain ou le surlendemain tout disparaît spontanément.

Finalement après cinq ans la mère commence à trouver étrange que, sa petite fille tout en conservant les apparences d'une belle santé, ne soit pas comme les autres enfants de son âge, et devant la faillite complète de tous ses traitements, elle consulte un médecin qui, nous adresse la malade.

A son entrée à l'Hôtel-Dieu, au début du mois d'octobre dernier, en voyant une belle grande jeune fille de dix-huit ans, bien constituée et qui n'a pas ses règles, notre premier dia-

gnostic est celui de gestation. Nous croyons d'autant moins à une histoire d'aménorrhée primitive qu'il nous est impossible d'avoir des précisions à ce sujet, et l'enfant semble vouloir se dérober à toutes nos questions.

En tous les cas, d'après les renseignements obtenus, rien dans ses antécédents personnels, ni héréditaires explique son absence de règles. D'un autre côté, elle paraît sincère, en affirmant qu'elle ne s'est jamais exposée à devenir enceinte.

A l'examen il n'y a pas de surcharge grasseuse au niveau des membres inférieurs et de l'abdomen; le système pileux aux aisselles et au pubis est abondant, les seins, bien développés mais sans pigmentation secondaire, ni colostrum; les hanches sont larges et saillantes; le bassin semble normal. Le pouls bat à 80; il n'y a pas de température. Par le palper abdominal, on perçoit une tumeur dure, régulière, immobile, qui remplit tout le bassin et remonte jusqu'à la hauteur de l'ombilic. Il n'existe aucune contraction dans cette tumeur et si on l'ausculte, les signes stéthoscopiques restent négatifs.

En somme, tous les symptômes importants qui pourraient nous permettre d'affirmer une grossesse manquent à notre examen, mais ce n'est cependant, qu'au moment de pratiquer le toucher vaginal que le diagnostic s'impose.

Il s'agissait tout simplement d'une aménorrhée primitive par imperforation de l'hymen, avec accumulation du sang des règles derrière la membrane hyménale, et en écartant les grandes lèvres on pouvait constater une petite poche, grosse comme le poing, mollasse, qui tombait dans la fente vulvo-vaginale, et qui contenait du sang, comme nous l'a montré l'examen histologique de la ponction.

Il a suffi d'un coup de bistouri, pour vider cette collection, qui renfermait environ deux litres d'un liquide homogène dont la couleur et la consistance rappelaient à peu près celle d'une belle crème au chocolat.

Le toucher fait immédiatement après l'opération décelait une cavité vaginale considérablement agrandie, avec une profondeur de 16 centimètres et une largeur de 5. Le col utérin mou et très gros présentait un orifice externe ouvert en bec de canard, mais son orifice interne permettait à peine

OCREINE CREMY

Principe actif du corps jaune de l'ovaire.

Traitement des Troubles menstruels
par Insuffisance ovarienne.

2 à 5 pillules par jour pendant les 8 jours qui précède les règles
et pendant leur durée.

P. S.—Dans le cas de troubles menstruels par insuffisance ovarienne associée à de l'insuffisance thyroïdienne, employer de préférence la THYROCREINE (Association de THYRENINE et D'OCREINE.)

LABORATOIRES G. GREMY, 14, rue de Clichy, PARIS

STRYCHNAL LONGUET

Dérivé synthétique de la Strychnine
de toxicité dix fois moindre.

Toutes indications de la Strychnine

Granules dosées à 1 mgr.
Ampoules de 1 cc. à 1 mgr.

LABORATOIRES P. LONGUET, PARIS.

VULCASE BRISSON

Comprimés laxatifs-dépuratifs
Soufre organique et opothérapie biliaire.


Constipation. — Affections du Foie et de l'Intestin.
Dermatoses.

Comme laxatif: 3 à 4 comprimés le soir au coucher.

Comme dépuratif: 2 comprimés le matin à jeun.

LABORATOIRES P. BRISSON & Cie, PARIS.

Dépôt général pour le Canada: J. Eddé, Ltée, New Birks Bldg., Montréal



*Pour simplifier les
régimes compliqués*

ALPHAMETTES

Cette illustration démontre la teneur équivalente en vitamines A et D d'une petite Alphamette. Une simple ordonnance que le patient suivra plus facilement que des régimes sévères et difficiles. Les capsules Alphamettes renferment un concentré rigoureusement standardisé de vitamines A et D. Elles offrent deux avantages très marqués; en premier lieu, elles contiennent ces vitamines sous une forme stable et hautement concentrée, et deuxièmement, elles les présentent dans des proportions naturelles, c'est-à-dire, dans les mêmes proportions dans lesquelles elles existent dans l'huile de foie de morue de la plus haute qualité. Elles s'emploient dans toutes les conditions où l'huile de foie de morue est indiquée — prophylaxie et traitement — et elles sont d'un usage facile et commode. Elles constituent, en plus, un mode idéal pour l'administration des vitamines A et D à doses massives; l'huile de foie de morue n'étant pas propice dans ce cas, à cause de la dilution de ses principes actifs — les vitamines.

Chaque capsule Alphamette renferme la même teneur vitaminique A et D que trois cuillerées à thé d'Huile de Foie de Morue Titree Biologiquement Ayerts. L'Alphamette Liquide est recommandé, lorsque la forme liquide est préférée, — six gouttes correspondent à une cuillerée à thé d'Huile de Foie de Morue Titree Biologiquement Ayerst.

AYERST, McKENNA & HARRISON LIMITED
PHARMACIENS ET BIOLOGISTES
MONTREAL

l'introduction d'une bougie filiforme. Le corps extrêmement mobilisable était de volume et de consistance normaux. Sa cavité mesurait 5 centimètres. Enfin ses ovaires grâce à la laxité des parois vaginales qui avaient été distendues par la collection sanguine étaient faciles à percevoir, mais ils n'offraient rien à signaler.

Nous avons terminé, par une douche vaginale chaude à l'eau iodée. Les suites opératoires furent très simples et quelques jours plus tard la jeune fille quittait l'hôpital. Malheureusement nous ne l'avons pas encore revue, mais nous pouvons presque affirmer qu'à l'avenir ses règles viendront périodiquement tous les mois, et qu'en cas de mariage, elle ne devrait pas être stérile, puisqu'elle ne présentait pas d'autre malformation qu'une simple imperforation de son hymen.

(Travail de l'Hôtel-Dieu de Québec.)

ABSENCE D'IMPOTENCE FONCTIONNELLE IMMEDIATE CHEZ UN MALADE ATTEINT DE FRACTURE INCOMPLETE DU COL FEMORAL.

par

P. C. DAGNEAU et J.-Paul ROGER

Nous avons cru intéressant de vous présenter une observation de fracture incomplète du col du fémur, d'autant plus qu'elle nous paraît différente de celles qui ont été publiées jusqu'à date.

Voici en résumé l'histoire du cas qu'on nous a soumis en nous demandant d'établir les relations entre le traumatisme accusé par le malade et les lésions constatées ultérieurement.


Hubert G., âgé de 53 ans, est un ouvrier en parfaite santé, travaillant depuis plusieurs années dans une fabrique de pulpe.

Le 31 janvier 1933, au cours de son travail, ses deux pieds glissent soudainement sur un plancher incliné et huilé. Il rétablit cependant son équilibre sans tomber, mais en faisant un violent effort musculaire. Il continue son travail jusqu'au soir comme d'habitude.

Au cours de la nuit suivante, il commence à souffrir de sa hanche droite. Toutefois, il n'attache aucune importance à ces phénomènes douloureux et il reprend son travail le lendemain matin. Mais les douleurs persistent, elles s'accroissent à la marche déterminant une boiterie légère.

Le troisième jour après le début de ses troubles, le malade consulte son médecin qui, dans son rapport, signale les faits suivants:

Légère boiterie; douleurs à la hanche droite. Station debout sur le membre inférieur droit impossible ou tout au moins très difficile et douloureuse.



**Opothérapie
Hématique
Totale**

SIROP de
DESCHIENS
à l'Hémoglobine vivante

Reforme intactes les Substances
Minimales du Sang total

Médication rationnelle des
SYNDROMES ANÉMIQUES
• des
DÉCHÉANCES ORGANIQUES

Une cuillerée à potage à chaque repas.

DESCHIENS, D' en Ph^l, 9, Rue Paul-Baudry Paris (8^e). — Représentant: POUJIER, 210, Rue Lamoine, Montréal (Canada).

ROUGIER FRERES, 350, rue Le Moine, Montréal, Canada.

Le Meilleur Calmant de la Toux
LE PLUS PUISSANT ANTISEPTIQUE DES BRONCHES

SIROP FAMEL

au **LACTO-CRÉOSOTE soluble**
Phosphate de Chaux, Codéine, Aconit, etc.

DOSES : de deux à trois cuillerées par jour.

ADOPTÉ PAR LES HOPITAUX

Envoi gratuit d'échantillons à MM. les Docteurs sur demande
à MM. ROUGIER Frères, Agents Généraux à Montréal
ou à Paris, 20-22, Rue des Orteurs.

**AUROTHÉRAPIE DE
LA TUBERCULOSE**

CRISALBINE

EN INJECTIONS INTRA - VEINEUSES

THIOSULFATE DOUBLE
D'OR ET DE SODIUM
AMPOULES DOSÉES A
0,gr05-0,gr10-0,gr20-0,gr25-0,gr50
DE PRODUIT PUR
CRISTALLISÉ.

Laboratoires Poulenc Frères du Canada, Limitée
(Licence Rhône - Poulenc)

Distributeurs: ROUGIER FRÈRES

— Montréal.

Mouvements de la hanche normaux.

Malgré la persistance et même l'aggravation des symptômes, le malade ne quitte son travail que le 11 février et ce n'est que le 13 qu'on lui fait subir un examen radiologique.

Cette première radiographie montre au médecin qu'il s'agit d'une fracture incomplète, fracture très nette de la moitié inférieure du col à sa région moyenne avec fissure se prolongeant vers sa moitié supérieure. La face supérieure du col ne paraît pas touchée par le trait de fracture alors qu'à la face inférieure, il semble y avoir pénétration du fragment distal par le col fémoral.

Le malade, immobilisé dans un appareil plâtré, complète sa fracture comme nous le fait voir une nouvelle radiographie datant du 3 mars. La moitié inférieure du col a pénétré d'avantage vers le massif trochantérien, mais la moitié supérieure s'est fracturée à son tour et les fragments baillent largement.

La suite de l'observation présente moins d'intérêt.

Disons cependant, que la consolidation s'est faite très lentement avec un col sensiblement raccourci.

Dans l'immense majorité des cas, la fracture du col du fémur est due à un traumatisme portant directement sur le grand trochanter. Or, nous avons signalé dans notre observation que notre malade n'était pas tombé, mais qu'il avait tout simplement rétabli son équilibre en faisant un violent effort musculaire. Le fracture a donc été provoquée par un traumatisme indirect; torsion du membre inférieur, ouverture de l'angle cervico-diaphysaire par abduction forcée, fermeture de ce même angle sous l'effet de la pesanteur du corps portant brusquement sur la tête fémorale, tels sont les principaux mécanismes qui doivent être invoqués.

Les renseignements fournis par le malade, quant aux détails de l'accident, sont malheureusement très vagues. Cependant, en examinant attentivement la première radiographie, on constate qu'il y a pénétration du fragment inférieur par le fragment supérieur. Cela nous fait croire que le poids du corps a porté brusquement sur la tête du fémur; lorsque le malade est retombé sur ses pieds l'angle cervico-

diaphysaire s'est fermé aux dépens d'un tassement de la face inférieure du col, la face supérieure jouant en quelque sorte le rôle de charnière.

A cette cause efficiente s'ajoute une cause prédisposante "l'ostéoporose sénile" qui a permis à un traumatisme en somme très minime de fracturer le col du fémur.

Notre malade présente encore ceci de particulier qu'il n'a pas souffert dans les premières heures qui ont suivi son accident. Les fractures sans aucune douleur s'observent surtout dans certains états pathologiques, en particulier chez les tabétiques; mais alors la perte de sensibilité est définitive. Au contraire, chez notre patient, les douleurs sont survenues et sont devenues plus intenses avec la progression du trait de fracture. On peut donc supposer, et le fait est admis par certains auteurs, que le trait de fracture n'entamait d'abord qu'une très faible partie du col du fémur. C'est d'ailleurs, croyons-nous, ce qui a permis au malade de travailler pendant onze jours et de marcher encore pendant quelques jours.

Ces fractures incomplètes du col fémoral ne sont pas aussi rares que le croyaient les anciens auteurs. Les thèses de Chapagno et de Jean Dulac, pour ne citer que ces travaux-là, sont assez démonstratives pour que la question ne soit plus mise en doute.

Il est probable que si la radiographie était faite immédiatement après le traumatisme, ce type de fracture serait reconnu plus souvent.

(Travail de l'Hôpital du St-Sacrement)

METHODE DE WHIPPLE

HEPATHEMO

DESCHIENS



Extrait concentré hydrosoluble de foie de veau

Forme ampoule - Forme sirop

**SYNDROMES
ANÉMIQUES**

DESCHIENS, 9, RUE PAUL BAUDRY - PARIS (VIII^e)
REPRÉSENTANT ROUGIER, 350, RUE LEMOINE - MONTRÉAL (CANADA)

PEPTONATE DE FER ROBIN

GOUTTES VIN ELIXIR

**ANÉMIE - CHLOROSE
DÉBILITÉ**

R.C. 221839

LABORATOIRES ROBIN, 13, Rue de Poissy, PARIS

Agent Général pour le Canada, J. I. EDDE, Limitée, New Birks Bldg., Montréal.

LES ETABLISSEMENTS M A. WOLLACKER

DU CANADA INC.

vous enverront échantillon de

G E L A G A R (gélatine, agar-agar, silicate de magnésie),
nouvelle médication des gastropathies.

533, Bonsecours — — — Montreal.

Articles de Toilette et Parfumerie.

J. E. LIVERNOIS Limitée.

FOURNISSEURS

En Produits Chimiques, Pharmaceutiques et Photographiques

Instruments et Accessoires de Chirurgie

Remèdes Brevetés.

Entrepôts:
43, RUE COUILLARD,
Québec.

Magasin et Bureau:
RUE ST-JEAN
Canada.

REGYL

à base de peroxyde de magnésium et
de chlorure de sodium organique

Echantillons gratuits à

MM. les Docteurs.

DYSPEPSIES

GASTRALGIES

Rebelles aux traitements ordinaires

8 fr. 50 LA BOITE POUR UN MOIS

Laboratoires FIEVET

53, rue Réaumer, PARIS

Dépôt: Montréal, 820, St-Laurent.

CONSULTEZ-NOUS pour la reliure du Bulletin Médicale.
- Prix spécial aux médecins. -

P. LAROSE Enr.

IMPRIMEUR-RELIEUR-DOREUR

331, RUE ST-JOSEPH, QUEBEC

Tél.: 3-0337

Tél.: 3-0337

Demandez nos prix pour tous ce qui concerne l'imprimerie

UN CAS DE SYPHILIS PROBABLE DE L'ESTOMAC

par

Charles VEZINA et Robert MAYRAND

Le malade dont je veux vous rapporter l'observation est un marin âgé de 43 ans. Il vient nous consulter pour des troubles digestifs qui durent depuis plus d'un an.

Ces troubles digestifs ont débuté par des douleurs sous forme de crampes au niveau du creux épigastrique survenant immédiatement après les repas. Ces douleurs sont suivies d'éruclations gazeuses et de vomissements qui soulagent le malade. Tous ces troubles qui durent quelquefois deux mois, sont entrecoupés de périodes de plusieurs semaines de bien-être, mais reviennent de nouveau suivis de périodes de rémission plus courtes que dans les débuts.

Quand nous voyons le malade, le 5 novembre 1931, les troubles digestifs se sont établis en permanence depuis au-delà d'un mois; ce malade est très fatigué, il a un teint jaune pâillé, souffre constamment de son estomac et son poids qui était de 200 livres est tombé à 122 livres. Il a perdu 78 livres. Il ne peut garder aucun solide mais il tolère cependant les liquides en petites quantités. Il n'a jamais vomi de sang.

À l'examen, on développe un peu de douleur à la pression au niveau du creux épigastrique, on ne sent cependant aucune masse.

En présence de ces signes cliniques et de l'évolution par périodes des troubles digestifs, nous pensons à un ulcus; mais en présence de l'amaigrissement considérable, du teint jaune paille et de la marche rapide des symptômes depuis quelque temps nous pensons aussi à un néoplasme.

Nous demandons un chimisme stomacal qui donne :

Acidité totale :	0.51
Acide chlorhydrique libre :	Néant
Acide lactique.	Marqué.
Buiret :	Négatif.
Weber, Benzidine, Pyramidon,	Négatifs.

La radiographie montre une vésicule faiblement opacifiée une déformation marquée du bulbe duodénal et du sommet de l'antra pylorique; un pylore contracturé et peut-être sténosé.

Comme notre malade est dans un état de dénutrition considérable et de déshydratation, nous le mettons au lit et lui faisons absorber de grandes quantités de sérum glucosé, puis nous l'opérons le 20 novembre. A l'intervention nous constatons un pylore augmenté de volume, pas très dur et des adhérences au niveau de la vésicule et du bulbe duodénal. Nous faisons une gastro-entérostomie postérieure. Le malade supporte assez bien l'intervention, sans trop de choc.

Pendant trois jours il eut des vomissements qui cédèrent aux lavages de l'estomac.

Nous reprenons graduellement l'alimentation et un mois plus tard le malade laisse l'hôpital, ayant engraisé de 12 livres, mais conservant encore quelques troubles de son estomac.

Quatre mois plus tard en avril 1932, il a de grands vomissements bilieux, rarement alimentaires, l'amaigrissement recommence et en juillet il a perdu tout ce qu'il avait gagné depuis son opération: il pèse 122 livres.

Croyant que la cause de ces grands vomissements bilieux est due à des adhérences au niveau de la bouche de la gastro, nous réopérons le malade. La masse pylorique ne semble pas avoir bougé depuis la première intervention; nous trouvons une bride au niveau de la bouche, nous la réséquons, puis refermons l'abdomen.

Les suites opératoires sont simples, les vomissements bilieux disparaissent et le malade commence à s'alimenter de nouveau tout en conservant des douleurs au niveau de l'estomac, accompagnées quelquefois de vomissements alimentaires.

Il reprend alors son métier de marin, puis nous le perdons de vue jusqu'au 16 avril 1933.

Depuis sa seconde opération malgré quelques troubles stomacaux, il a engraisé de 19 livres.

Le 10 décembre apparait au niveau de l'aine droite un ganglion mobile, dur et indolore, et en même temps reprennent les douleurs stomacales accompagnées de vomissements alimentaires et d'amaigrissement.

Le malade revient nous consulter le 16 avril 1933. Il a de la difficulté à marcher il a maigri, il digère mal. Nous l'examinons et constatons au niveau de l'aine droite une grosse masse qui mesure quatre pouces par trois, masse dure, sensible, bosselée avec des ulcérations qui suppurent un peu et recouvertes de plaques noirâtres et nécrosées dues probablement à des médicaments que des amis lui ont prescrits.

Nous pensons qu'il s'agit peut-être d'une tumeur maligne et conseillons une biopsie. Le lendemain matin, avant de pratiquer la biopsie, nous montrons le malade au Dr Mayrand qui a des doutes sur la tumeur maligne et pense à la syphilis.

Nous faisons une biopsie et demandons un Wassermann qui revient douteux avec un Kahn positif.

L'examen histo-pathologique conclut: le fragment examiné ne contient aucune trace de ganglion et est constitué par du derme et du pannicule adipeux sous-jacent.

Celui-ci est en grande partie nécrosé et sur les bords de la nécrose infiltré par un nombre modéré de lympho et d'histiocytes. On trouve des amas de cocci, Gram positifs. On ne constate aucune lésion vasculaire, aucun plasmocyte, les lésions sont diffuses et rien en fait ne permet de conclure à une lésion syphilitique.

Le malade est toutefois soumis au traitement spécifique. Il reçoit 12 injections de Néo-Luatol et on lui fait prendre de l'iodure de potassium.

Dès les premières injections les troubles digestifs diminuent pour disparaître complètement après la quatrième injection, la douleur diminue et la masse commence à régresser et

un mois plus tard elle a complètement disparu. Une deuxième série d'injections est donnée, en mai, puis une troisième en septembre; à ce moment le Wassermann et le Kahn sont encore positifs. Le 11 novembre on commence une quatrième série. C'est à ce moment que nous revoyons notre malade. Son état général est transformé, il n'a plus de troubles digestifs, et mange tout ce qu'il veut, son teint est redevenu normal il a engraisé de 30 livres, la masse a totalement disparu et on ne constate plus dans l'aîne qu'une cicatrice un peu brunâtre.

Malgré notre interrogatoire le malade ne se rappelle pas d'avoir contracté la syphilis.

Mais comme les réactions sont positives et que l'énorme masse a totalement disparu dans l'espace d'un mois, sous l'influence du traitement, et comme d'un autre côté, cet homme depuis l'âge de 18 ans est navigateur et a fait presque tous les ports du monde, nous pouvons penser qu'il a eu un chancre qui a passé inaperçu.

C'est un syphilitique. Mais s'ensuit-il que la lésion qu'il a présentée au pylore soit de nature spécifique? Un syphilitique peut faire un ulcus banal ordinaire. Mais un ulcus banal chez un syphilitique n'est pas influencé par le traitement, chez notre malade tous les troubles digestifs ont disparu dès les premières injections de Bismuth, le chimisme qu'il a présenté se rencontre plutôt dans la syphilis gastrique.

Je crois que nous pouvons admettre la nature spécifique de son ulcus pylorique.

La Syphilis gastrique n'est pas fréquente; c'est même une rareté; c'est peut-être dû à ce que n'y pensons pas assez souvent.

(Travail de l'Hôtel-Dieu de Québec)

ERYTHEME NOUEUX ET TUBERCULOSE

par

Roland DESMEULES.

La pathogénie de l'érythème noueux fut très discutée pendant de longues années.

On émit d'abord l'idée d'une infection autonome. Les faits détruisirent rapidement cette théorie.

Puis, Bouillaud et Mackensie attribuèrent l'érythème noueux au rhumatisme articulaire aigu. L'absence presque constante d'endocardite, coïncidant avec la lésion cutanée, permet de croire que rares sont les érythèmes noueux dus à la maladie de Bouillaud.

Quelques cas ont pu être attribués, d'une façon évidente, par Rosenow et Collis à l'infection streptococcique.

Cependant, la pathogénie qui domine toutes les autres est celle de l'origine tuberculeuse de l'érythème noueux.

Mise de l'avant par Lailler et Landouzy, elle reçut l'appui de Marfan, de Poncet et en ces dernières années des écoles Scandinave et Américaine représentées par Ernberg, Wallgren et Dickey.

Nombreuses sont les observations où l'érythème noueux a précédé une poussée tuberculeuse aiguë ou chronique.

Notons aussi que les réactions à la tuberculine sont presque toujours positives au début ou dans le cours de son évolution.

De plus, plusieurs cas sont apparus après une injection de tuberculine.

Landouzy a trouvé le bacille tuberculeux dans la lumière d'un vaisseau de nodule.

Pons et Delore ont constaté des cellules géantes dans la lésion inflammatoire.

Lowenstein, par sa technique spéciale de cultures, a mis 12 fois en évidence le bacille de Koch dans le sang de 14 malades atteints d'érythème noueux.

Le professeur Sergent Durand, Gaspar et Henri Marcoux, notre chef de Laboratoire, par des recherches suivant la méthode de Lowenstein, constatèrent une hémoculture positive chez 3 malades atteints d'érythème noueux.

Voilà le résumé des connaissances actuelles permettant d'affirmer l'importance de la tuberculose comme facteur pathogénique de l'érythème noueux.

Treize observations personnelles vont démontrer le bien fondé de cette affirmation et permettre d'énoncer les conclusions qui s'imposent.

A)—ERYTHEMES NOUEUX ACCOMPAGNANT LA PRIM- INFECTION TUBERCULEUSE.

Dans la majorité des cas l'érythème noueux suit l'installation de l'allergie. C'est la raison de l'atteinte plus fréquente des enfants et des jeunes gens que des adultes.

Voici le résumé de sept observations :

1ère Obs.— *Eugène P.* est âgé de 8 ans, il entre à l'Hôpital Laval en janvier 1932 pour érythème noueux survenu un mois auparavant.

L'enfant est fatigué, fiévreux. La cuti-réaction est fortement positive.

L'examen stéthacoustique est négatif mais la radiographie prise de face montre un léger empâtement hilair, et celle en oblique antérieure droite des opacités assez denses, à la région moyenne du médiastin.

Nous croyons à une réaction ganglionnaire médiastinale, manifestation d'une primo-infection tuberculeuse.

2ème Obs.— *Marie Rose R.*, est âgée de 11 ans. Elle a été en contact avec sa mère tuberculeuse.

L'enfant fait une poussée d'érythème noueux en juin 1929. Quelques jours plus tard elle entre à l'Hôpital Laval. La malade est asthénique, la température élevée. La cuti-réaction donne une papule étendue, surmontée de vésicules. Il existe un souffle à la région interscapulaire. La radiographie montre des hiles très chargés avec infiltration péri-hilaire surtout à gauche.

Il s'agit d'adénopathie trachéo-bronchique tuberculeuse, active.

L'évolution ultérieure confirme ce diagnostic.

3ème Obs.— *Yvette R.*, est une jeune fille de 21 ans qui a vécu dans des conditions misérables. Elle fait en décembre 1932 de l'érythème noueux. Elle entre à l'Hôpital Laval un mois plus tard parce qu'elle tousse, fait de la fièvre et ressent de la fatigue générale.

La cuti-réaction est positive.

A l'auscultation il n'y a rien d'anormal, mais la radiographie montre une forte opacité à la région moyenne et interne gauche. En oblique, antérieure droite le médiastin est bloqué aux tiers moyen et inférieur.

Le diagnostic porté est celui de tuberculose ganglio-pulmonaire active.

4ème Obs.— *Emma B.*, dont le père est mort tuberculeux, fait de l'érythème noueux à l'âge de 12 ans. Elle nous est envoyée pour convalescence de sa maladie.

La tuberculino-réaction donne une papule considérable avec éléments vésiculeux.

Il y a rudesse respiratoire à gauche. La radiographie indique des ombres denses, diffuses, aux régions hilaires et péri-hilaires gauches.

L'évolution permet d'affirmer le diagnostic de tuberculose ganglio-pulmonaire.

5ème Obs.— *Marcel C.*, est un enfant de 7 ans, dont l'obser-

vation est particulièrement intéressante. Il n'y a pas de contact tuberculeux connu.

Le malade nous est envoyé, le 10 mars 1933, parce qu'il est resté fatigué après la rougeole et la coqueluche.

Il n'y a rien d'anormal à l'auscultation ni à l'examen radiologique des poumons.

Deux cuti-réactions sont négatives. Au début de mai survient une poussée fébrile avec éruption de nodosités aux jambes et à l'avant-bras.

La cuti-réaction faite à ce moment est fortement positive avec vésicule en plus de la papule.

La radiographie indique l'apparition d'opacités hilaires gauche. Je crois que l'enfant est entré à l'Hôpital dans la phase anti-allergique de l'infection tuberculeuse et que l'érythème noueux a traduit sous nos yeux l'installation de l'allergie.

J'ajoute que la température demeure sub-fébrile ou fébrile depuis le mois de mai. La sédimentation globulaire est de 19 après une heure.

L'hémoculture sur milieu de Lowenstein et l'inoculation de sang au cobaye sont négatives.

6e et 7ème Obs.— *Enfants Racine*. Quelques auteurs ont parlé de l'érythème noueux épidémique, familial ou scolaire.

Il est maintenant bien établi que l'érythème noueux n'est pas contagieux. C'est la contagion bacillaire qui frappe en même temps plusieurs enfants.

En voici deux exemples:

Pendant l'été 1930, la sœur de Jacques et Roland Racine fait une tuberculose pulmonaire, très évolutive, qui l'emporte en quelque mois.

La famille habite un taudis qui facilite la promiscuité et le manque d'hygiène, bons éléments de contagion massive.

Quatre enfants sont atteints en même temps par la tuberculose.



OPÉRÉS, CONVALESCENTS, DÉPRIMÉS
RETROUVENT APPÉTIT, FORCES, ENTRAIN
PAR LE DÉLICIEUX

ÉLIXIR DUCRO

INSOMNIES — MENSTRUATIONS DOULOUREUSES
SIROP POUR TOUS TROUBLES NERVEUX

Chloral Bromuré du Dr. Dubois

ACTIVITÉ, INNOCUITÉ ÉPROUVÉES



INFLUENZA ANÉMIE ET NÉVRALGIES CONSÉCUTIVES

QUINOÏD

"QUINOÏDINE DURIEZ"

AUCUN DES INCONVÉNIENTS DE LA QUININE
CONTRAIREMENT AUX ARSENICAUX, AUCUNE TOXICITÉ
PRÉVENTIF : 2ou 3 PILULES — CURATIF 4 à 8 PILULES PAR JOUR
AU DÉBUT DES REPAS

LABORATOIRE DURIEZ, 20 PLACE DES VOSGES, PARIS
DÉPOT GÉNÉRAL : ROUGIER FRÈRES. MONTRÉAL.

IODALOSE GALBRUN

IODE PHYSIOLOGIQUE, SOLUBLE, ASSIMILABLE

Première Combinaison directe et entièrement stable de l'Iode avec la Peptone
DÉCOUVERTE EN 1896 PAR E. GALBRUN, DOCTEUR EN PHARMACIE

Remplace toujours Iode et Iodures sans Iodisme.
Vingt gouttes d'Iodalose agissent comme un gramme d'Iodure alcalin

Echantillons et Littérature : Laboratoire GALBRUN, 8 et 10, r. du Petit-Musc, PARIS

**Ne pas confondre l'Iodalose, produit original, avec les nombreux similaires
parus depuis notre communication au Congrès International de Médecine de Paris 1900.**

Dépôt général: ROUGIER FRERES, 350, rue Le Moyne, Montréal, Canada.

AGRIPPOL

CACHETS

Fébrifuge et analgésique

L'AGRIPPOL est un mélange de médicaments choisis, reconnus comme des plus actifs contre la grippe et constitue une synergie chimique et végétale et un analgésique puissant.

Formule.—Cryogénine 0.10, Salicine 0.02, Citrate de caféine 0.15, Quinquina rouge 0.05, Adonis 0.05, Piloselle 0.05, Acétanilide 0.10, Antipyrine 0.10, Carbonate de chaux 0.10.

Mode d'emploi — Prendre un à quatre cachets espacés des repas par vingt-quatre heures, aussi longtemps que la fièvre n'a pas complètement disparu.

Boîte de 6 cachets 0.25c.

LABORATOIRE CHOMEDY

31, Rue Caumartin, PARIS-FRANCE

Distributeurs pour le Canada :

HERDT & CHARTON Inc.

2027 Mc Gill College Ave - MONTREAL



VERONIDIA

Le plus actif

Le plus agréable

Le plus maniable

des Sédatifs nerveux.

Dépôt Général pour le Canada:
ROUGIER FRERES, 350, rue Le Moyne, Montréal, Canada.

Roland, âgé de 9 ans, fait de l'érythème noueux. Cette poussée inflammatoire le laisse asthénique, févreux et amaigri. L'examen d'entrée permet de constater un souffle inter-scapulaire, avec signe d'Espine. Sur les radiographies il existe une augmentation de densité des régions hilaires et péri-hilaires gauches avec fortes opacités à la région moyenne du médiastin.

La cuti-réaction est fortement positive.

Le diagnostic porté est celui d'adénopathie trachéo-bronchique tuberculeuse, active.

Jacques, est âgé de 5 ans. Il est atteint d'érythème noueux en même temps que son frère Roland. Il reste févreux pendant les deux mois qui précèdent son entrée à l'Hôpital. La cuti-réaction est positive.

La radiographie montre de belles ombres hilaires, surtout droites, avec une opacité, en plein centre de la base droite, qui correspond peut-être, au chancre primitif d'inoculation.

La fièvre persiste pendant les mois qui suivent. L'état général est mauvais. Il n'y a pas de bacilles dans le liquide de lavage gastrique ni dans les selles.

En juillet 1931, surviennent des douleurs à la région antérieure du thorax, avec frottements pleuraux et péricardiques. Une radiographie est tirée. Elle indique un agrandissement énorme de l'ombre médiastinale et cardiaque.

Le diagnostic est celui de pleuro-médiastinite avec péricardite secondaires à la tuberculose ganglio-pulmonaire.

B)—ERYTHEMES NOUEUX PRECEDANT DES MANIFESTATIONS TUBERCULEUSES PROCHAINES OU ELOIGNEES

Ces faits bien connus méritent cependant d'être soulignés par les quatre observations suivantes:

1ère Obs.— *Léger C.*, est un enfant de 11 ans. Il entre à l'Hôpital Laval, le 17 septembre 1931, pour fatigue facile et faiblesse générale.

Un an auparavant il est atteint d'érythème noueux. A l'arrivée, la cuti-réaction est fortement positive.

La radiographie montre un gros empâtement hilair gauche.

Tout va bien jusqu'en février 1932, alors que survient une poussée ganglio-pulmonaire se manifestant surtout par des signes radiologiques.

Ce n'est que 18 mois plus tard que l'enfant, apparemment guéri, peut quitter l'Hôpital.

2ème Obs.— *Blanche S.*, est âgée de 28 ans. Elle fait en septembre 1932, une poussée fébrile avec nodosités aux jambes, à l'avant-bras et au bras droits.

A son entrée à Laval, en octobre dernier, la température est sub-fébrile, la sédimentation de 25 après une heure. Il n'y a rien d'anormal aux poumons.

En février 1933 apparaît, à la base droite, un foyer dense qui nécessite un pneumothorax artificiel.

3ème Obs.— *Cyrille D.*, est âgé de 15 ans. Il fait de l'érythème noueux en février 1929. Trois mois plus tard il a une hémoptysie. Il entre au Sanatorium le 19 juin de la même année, atteint de tuberculose pulmonaire ulcéro-caséuse extensive.

Le pneumothorax artificiel ne ralentit pas la maladie.

Une méningite tuberculeuse survenue en septembre emporte le malade.


4ème Obs.— *Florence G.*, est âgée de 18 ans. Elle est atteinte d'érythème noueux en janvier 1929 et demeure fatiguée après cet état infectieux.

En mai suivant apparaissent de la toux, des expectorations et de l'extinction de la voix.

L'état s'aggrave et la malade est envoyée à l'Hôpital.

Il existe une atteinte pulmonaire bi-latérale et une laryngite tuberculeuses.

La condition de la patiente est désespérée et je conseille le retour à la maison.



PEPTONE IODÉE SPÉCIALE

RICHE EN IODE ORGANIQUE, ASSIMILABLE, UTILISABLE

Iodogénol Pépin

GOÛT
AGRÉABLE

INDICATIONS DE L'IODE ET
DES IODURES MÉTALLIQUES

GRANDE
TOLÉRANCE

Bien supérieur aux Sirops et Vins Iodés ou Iodotanniques.

PRESCRIRE

AUX ENFANTS : 10 à 30 gouttes par jour. — AUX ADULTES : 40 à 60 gouttes par jour.

Échantillons sur demande
à MM. les Docteurs.

Laboratoires PÉPIN & LÉBOUCQ.
COURBEVOIE — PARIS

J. EDDE, Limitée, Agent Général pour le Canada.



ZOMOTHÉRAPIE

La Carnine Lefrancq

renferme les Ferments
 et les Substances alimentaires
 de la **VIANDE CRUE**
 transmet aux Aliments stérilisés
 les Propriétés vitales qu'elle contient

CONVALESCENCES - ANÉMIE
 AFFAIBLISSEMENTS - ANOREXIE - CHLOROSE
 DÉBILITÉ - DÉCHÉANCE PHYSIQUE
 MALADIES DES VOIES DIGESTIVES

Trois Grandeurs de Flacons :

Grand Flacon, N° 1 - Demi-Flacon, N° 2 - Petit Flacon, N° 3

Établissements FUMOUBE, 78, Faubourg Saint-Denis - PARIS



ROUGIER FRERES, 350, rue Le Moyne, Montréal, Canada.

PREMIÈRE DENTITION

SIROP DELABARRE

Sirop de Safran et Tamarin, sans aucun narcotique

Employé en douces frictions sur les gencives

FACILITE la Sortie des Dents, PRÉVIENT ou GUÉRIT les Accidents de la Première Dentition

Établissements FUMOUBE, 78, Faubourg Saint-Denis - PARIS

ROUGIER FRERES, 350, rue Le Moyne, Montréal, Canada.

C)—ERYTHEMES NOUEUX COEXISTANT AVEC UNE
TUBERCULOSE PULMONAIRE AVEREE.

Ces faits sont rares. Jacquerod de Leysier, en 15 ans, sur 5000 tuberculeux n'en a pas observé un seul cas.

Il m'a été donné d'en voir évoluer deux dont voici les observations.

1ère Obs.—*Marie-Blanche M.*, est âgée de 11 ans. Sa mère est morte tuberculeuse.

Elle entre à l'Hôpital Laval pour tuberculose pulmonaire ulcéro-caséuse extensive.

La radiographie montre une prédominance supérieure droite avec plusieurs ombres annulaires. Il y a des Bacilles de Koch dans les expectorations.

Deux mois après son arrivés, elle fait de l'érythème noueux, cette éruption est suivie d'entérite tuberculeuse qui contribue à rapprocher la mort de la malade.

2ème Obs.—*Madame Bernard L.*, est âgée de 29 ans. Elle a en juin 1932, un début brusque de tuberculose pleuro-pulmonaire.

A son entrée à Laval, en octobre 1932, la radiographie montre une plage pulmonaire gauche voilée dans son ensemble avec ombres annulaires sous la clavicule.

Il y a des bacilles tuberculeux dans les crachats.

L'évolution est celle d'une bacillose à tendance fibreuse, peu active et peu évolutive.

Au début d'avril dernier survient une poussée fébrile accompagnée d'érythème noueux.

La malade reste affaiblie et nous quitte peu de temps après pour continuer la cure chez elle.

CONCLUSIONS

Avec Jacques Parizot et Saleur je puis dire qu'un groupe important de faits établit la réalité d'un syndrome d'érythème infectieux au cours de la tuberculose. "L'érythème noueux

se comporte, chez le tuberculisé, comme une poussée infectieuse qui s'inscrirait dans le cadre d'une infection plus vaste."

Dans la grande majorité des cas l'érythème noueux est lié à la tuberculose.

Nous avons, par conséquent, le devoir de rechercher avec soin la source de contamination bacillaire.

Souvenons-nous, qu'en général, nous la trouvons dans l'entourage immédiat du malade. Je le répète après tant d'autres "La tuberculose est en premier lieu une maladie familiale."

N'hésitons pas chez l'enfant à pratiquer la cuti-réaction à la tuberculine. Elle est particulièrement forte lors d'érythème noueux. Associée à d'autres symptômes elle permet de faire, d'une façon presque certaine, le diagnostic de tuberculose initiale.

Avec Robert Debré et Pierre Renard je dis que "dans tous les cas d'érythème noueux il est indispensable de faire un examen radiologique du thorax."

Seule, en bien des cas, la radiographie antéro-postérieure et en oblique, antérieure droite, permettra de déceler des lésions hilaires, périhilaires et médiastinales.

Surveillons pendant longtemps les malades atteints d'érythème noueux.

Prescrivons une longue convalescence faite dans de bonnes conditions hygiéniques.

Nous pourrons de la sorte éviter des manifestations secondaires tuberculeuses plus faciles à prévenir qu'à guérir.

(Travail de l'Hôpital Laval)

ACTION ANTISEPTIQUE



prolongée

SUR

L'APPAREIL URINAIRE

DANS l'inflammation aiguë de la vessie, de l'urètre postérieur et de l'appareil génito-urinaire — lorsqu'il existe de la douleur, du ténesme et de la pollakiurie — le principe actif de l'essence de santal, le santalol, constitue un des meilleurs adjuvants médicaux par voie interne.

Par la présence constante du santalol dans l'urine, toute la muqueuse de la vessie et de l'urètre postérieur se trouve continuellement lavée par un liquide cicatrisant, modificateur et antiseptique.

C'est exactement ce qui arrive quand vous prescrivez

ARHÉOL (Astier)

Car l'Arhéol (Astier) est le principe actif purifié de l'essence de santal, ne contenant jamais moins de 98% de santalol. Il ne contient pas de substances thérapeutiquement inertes mais irritantes, décelées dans l'essence de santal ordinaire.

Dans la période aiguë de la gonorrhée, l'Arhéol (Astier) soulage la douleur, réduit l'inflammation, atténue la gêne de l'urètre postérieur et diminue la fréquence des mictions. Lorsqu'il y a indication de traitement local, il agit comme adjuvant utile aux antiseptiques et aux astringents locaux. Il peut être employé, avec avantage, dans la Cystite, le Catarrhe vésical, la Prostatite, l'Urétrite postérieure. Dans la Pyélite, grâce à ses propriétés antiseptiques, l'Arhéol (Astier) constitue une aide précieuse pour subjuguier l'infection dans le rein et le bassin.

Pour renseignements et échantillons, écrivez à

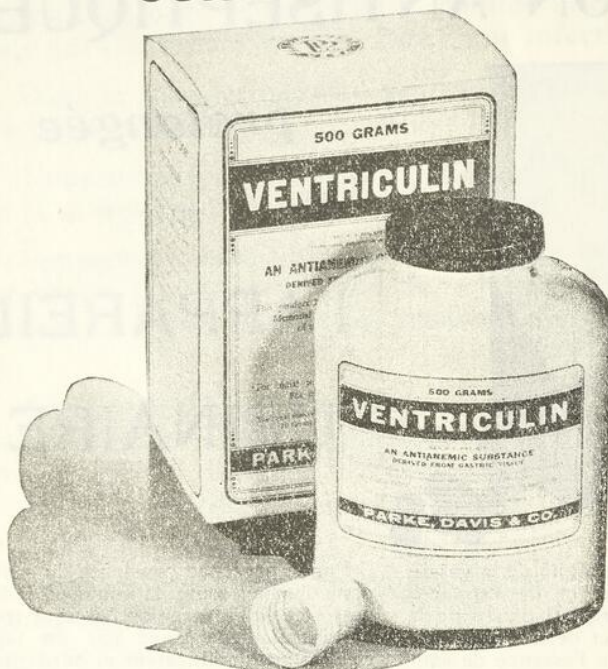ROUGIER FRÈRES

350, rue LeMoynes, Montréal

Dépositaires canadiens pour les produits des

LABORATOIRES P. ASTIER, PARIS, FRANCE

Contrôle Clinique



Le contenu du flacon de Ventriculin, prescrit à votre patient, est contrôlé cliniquement et approuvé par le "Thomas Henry Simpson Memorial Institute" une section de l'Ecole de Médecine de l'Université du Michigan, qui s'occupe exclusivement de l'étude de l'anémie pernicieuse.

DANS cette grande Institution de recherches scientifiques des hématologues experts font subir à chaque lot de Ventriculin (préparation d'estomac de porc desséché) un contrôle clinique chez des sujets atteints d'anémie pernicieuse et doivent déterminer un degré précis d'activité hématopoiétique. L'uniformité et l'activité de notre préparation se trouvent ainsi absolument garanties. Une partie de ce même produit sera donnée à votre patient.

Même s'ils sont éloignés des grandes cliniques, les médecins et leurs patients bénéficient par ce fait des méthodes de précision et de l'intégrité du manufacturier apportées dans la production d'une préparation de valeur stable.

Nouvelle présentation économique

En plus des boîtes de 12 et 25 vials de 10 grammes et du flacon de 100 grammes, nous offrons maintenant un bocal de 500 grammes. Ce bocal vendu à un prix raisonnable réduit presque de moitié le coût d'un traitement au Ventriculin.

PARKE DAVIS & Cie.

*Les plus grands fabricants de produits biologiques
et pharmaceutiques de l'univers.*

1101, St. Alexandre,

Montréal.

ETUDE RADIOGRAPHIQUE DU LARYNX

par

Jules GOSSELIN.

Cette étude récente nous a été suggérée par l'étude radiographique de tumeurs du larynx faite dans certains centres anti-cancéreux et l'idée d'appliquer ces notions à l'étude radiographique de dépistage de tuberculose du larynx est très appropriée dans un centre tel que le nôtre.

Il est assurément plus difficile d'évaluer ces signes un peu subtils qui ne rencontrent pas en description, l'étendue des lésions cancéreuses de la même région; la quantité de radiographies prises peut nous permettre des conclusions un peu grossières pour le moment mais qui pourront dans l'avenir devenir plus caractéristiques par notre formation radiologique de la région.

La technique employée rencontre tous les desiderata voulus pour une radiographie parfaite: distance, 2 mètres; sujet de profil; 15 milliampères-seconde, à 115000 volts. Le sujet se tient en position debout et malgré que le film radiographique se trouve un peu à distance du sujet, les déformations sont évitées par la grande distance du sujet au tube émetteur de rayons X; il est inutile de parler de la radiographie de face de cette région qui se trouve complètement masquée par l'ombre de la colonne vertébrale.

Pour assurer un diagnostic difficile, les radiographies des deux profils sont nécessaires; les radiographies sont prises en apnée complète et il reste toute une étude à entreprendre sur les formes du larynx en phonotion lors de l'émission des différentes voyelles.

Dans cette discussion radiologique, nous devons admettre pour commencer une image radiologique du larynx normal; cette image peut varier beaucoup selon les sujets et selon leur âge. En ce moment, l'attention est toute dirigée vers les cordes vocales où le point initial tuberculeux a sa prédominance; les régions adjacentes peuvent subir des déformations lors d'invasions déjà faciles à diagnostiquer par la clinique.

Nous avons alors des présentations variables selon l'épaisseur des tissus mous environnants et le degré d'ossification des pièces laryngées; il n'y a encore aucun moyen, pour le moment, de déterminer la valeur de ces ombres présentant des calcifications; cet état de calcification présente les plus grandes variations indifféremment des sujets et de leur âge; les petits placards opaques situés à la partie postérieure sont d'après toute l'étude le début de l'ossification des cartilages.

Le grand sujet d'étude a été pour nous l'espace clair, ventriculaire situé entre les cordes vocales supérieures et inférieures; cette forme a été appelée, le dirigeable. Toutes les déformations appliquées à ce dirigeable donneront les sources de diagnostic d'une lésion de la région.

Il n'y a aucun moyen de diagnostiquer une tumeur d'une syphilis ou d'une tuberculose, mais la radiographie peut bien déterminer l'étendue d'une lésion et encore la guérison ce qui est très appréciable comme contrôle nécessaire pour le médecin et pour le malade.

L'ensemble de nos radiographies comprend les radiographies du larynx de 75 sujets venus indifféremment à notre laboratoire pour des radiographies pulmonaires; des sujets normaux choisis dans le personnel de l'hôpital ont assuré leur concours à notre formation radiologique normale de la région.

Présentation de radiographies:-

Les radiographies de I à XII sont des radiographies de larynx considérés radiologiquement normaux vu la forme parfaite du dirigeable; ces larynx normaux présentent pour la plupart des calcifications de la région postérieure; les calcifications un peu prononcées nous ont révélé à l'examen clinique, une légère hyperhémie des cordes vocales.

La radiographie XIII confirme la guérison clinique d'une laryngite complète ulcéro-végétante; c'est la démonstration exacte de la valeur de cette méthode nouvelle.

La radiographie XIV montre une déformation de l'espace ventriculaire, due à un petit papillome de la corde vocale gauche.

Les radiographies XV et XVI font voir des larynx, jamais examinés cliniquement mais présentant des déformations radiologiques de toute la région.

La radiographie XVII fut prise chez un interne considéré normal et qui développait 4 mois après, une pleurésie tuberculeuse; il fait voir l'effacement complet du dirigeable.

La radiographie XVIII démontre un larynx considéré négatif à l'examen clinique mais présentant des déformations complètes du larynx; d'ailleurs ce malade tuberculeux a subi dans la suite une thoracoplastie complète.

La radiographie XIX fait voir un larynx jamais examiné cliniquement mais qui présente des déformations radiologiques; ce larynx appartient à une malade qui vient de mourir de tuberculose généralisée.

Les radiographies XX à XXX sont des radiographies qui laissent voir des fortes déformations de la région chez des sujets tous pathologiques, présentant des diagnostics cliniques, tels que des ulcérations des cordes vocales ou des œdèmes des cordes vocales.

Cet exposé sommaire des radiographies, prises au choix mais concordantes avec l'ensemble des radiographies prises, nous fait voir, en conclusion, l'importance de cette étude radiologique.

(Travail de l'Hôpital Laval)

UN CAS DE MONGOLISME

par

L. PATRY

Bien qu'il soit donné au médecin, l'occasion de rencontrer en pratique, un certain nombre d'imbéciles et d'arriérés mentaux de toutes les catégories, nous avons cru intéressant de vous présenter un type tout à fait spécial, et assez rare d'imbécillité Mongolienne, puisqu'en effet en France on ne le rencontre qu'une fois sur cent cas d'imbécillités, et que le plus souvent ces individus, s'ils ne meurent pas quelques jours après leur naissance, sont dirigés vers des centres spéciaux.

Le terme **MONGOLISME** se distingue des formes banales d'idiotie et d'imbécillité, par des caractères singuliers qui lui ont valu son nom. C'est "Langdon Down", médecin anglais, qui le premier en 1866 décrit cette forme d'imbécillité. Ce qui l'avait frappé c'était la physionomie des sujets atteints, il comparait leur visage à celui des hommes de race Mongole, Chinois ou Japonais. Il pensait que cet état dépend d'une anomalie réversible, sorte de retour vers un type ancestral lointain.

Anciennement encore, l'on croyait que la distribution du Mongolisme était exclusive à la race blanche et certains même prétendirent que cette forme d'imbécillité n'existait pas parmi les Juifs. Aujourd'hui qu'on la connaît mieux, elle est reconnue dans tous les pays, sa fréquence cependant est surtout marquée aux États-Unis et en Russie; (10%). C'est en France et en Italie qu'elle est la plus rare: 1%. Il ne semble pas exister de sélectivité pour un sexe déterminé, bien que cependant les statistiques en rapportent un plus grand nombre chez les garçons, mais on attribue ceci au fait que les petites filles qui en sont atteintes sont généralement faciles à garder au foyer, et méconnues.



TRICALCINE INJECTABLE

DIPROPANOÏLPHOSPHITE DE CHAUX INALTÉRABLE
CACODYLATE de SOUDE 0,05. SULFATE de STRYCHNINE 0,001

MEDICATION CALCIQUE INTENSIVE ET STIMULANTE

TUBERCULOSE
MISÈRE
PHYSIOLOGIQUE

CONVALESCENCE
ANÉMIE
SCROFULOSE

POSOLOGIE
Une ampoule par jour
pendant douze jours.
Dix jours de repos et
reprérendre une série.

Laboratoire des Produits SCIENTIA .21, rue Chaptal .Paris.9^e

HERDT & CHARTON Inc. 2027, avenue McGill College, Montréal.
"Représentants exclusifs pour le Canada"

Dernière Création de la Prothèse

Légère, confortable, solide, élégante

—Une jambe artificielle en métal, presque "naturelle" grâce à son articulation sur billes du genou et de la cheville.

Plus solide et plus légère que les appareils de prothèse en bois, fibre ou cuir.

Cet appareil vaut d'être examiné par les chirurgiens qui s'intéressent au sort de leur patient après l'opération et désirent procurer à l'amputé tout le confort et la capacité possibles avec un appareil.

MECANICIEN ORTHOPÉDIQUE

Attitré auprès des hôpitaux

Children's Memorial, Shryner's, Montreal, General
Royal Victoria, Montreal Children's, Western.

J. A. DUCKETT

Membres artificiels, Appareils orthopédiques, Bandes herniaires, Ceintures abdominales, Bas élastique faits sur commande.

2014 RUE BLEURY (angle Ontario)
Tél.: HARbour 0630 Montréal



Hémostyl

Du Dr.
ROUSSEL

Anémies Hémorragies

SÉRUM HÉMOPOÏËTIQUE FRAIS DE CHEVAL

Flacons-ampoules de 10 ^{cc} de Sérum pur	A) Sérothérapie spécifique des <u>ANÉMIES</u> (Carnot). B) Tous autres emplois du Sérum de Cheval : <u>HÉMORRAGIES</u> (P. Weill) <u>PANSEMENTS</u> (R. Petit.)
Sirop ou Comprimés de sang hémopoïétique total	ANÉMIES CONVALESCENCES

Echantillons, Littérature
97, RUE de VAUGIRARD, Paris

Agent pour le Canada: J. EDDE, Limitée, Edifice New Birks, Montréal, P. Q.

Les deux grands symptômes du Mongolisme sont: un aspect étrange du visage, et une débilité intellectuelle profonde à caractères spéciaux. Leur facies est tout à fait typique; lorsqu'on a vu un Mongolien on les a tous vus tant ils se ressemblent. Ce facies est déjà reconnaissable à la naissance on rapporte l'exclamation d'une grand'mère qui voyant son petit fils nouveau-né, s'écrie: "C'est un vrai petit Chinois".... Leur visage est rond et plat, les orbites sont éloignées plus qu'à la normale, les yeux attirent tout de suite l'attention: Ils sont petits animés de mouvements rapides et irréguliers, la fente palpébrale est étroite et oblique de bas en haut et de dedans en dehors comme chez les sujets de race Mongole.

Il existe presque toujours de l'épicanthus, c'est-à-dire que l'angle interne de l'œil est occupé par un replis vertical et semi-lunaire, sa formation est attribuée à ce que dans cette région la peau est trop large pour la surface osseuse qu'elle a à recouvrir.

La tête est petite et ronde, le front est légèrement proéminent sur la ligne médiane, ne présentant pas de saillies des bosses latérales. L'occiput est plat, les diamètres antéro-postérieur, et transverse sont égaux. La brachycéphalie est manifeste.

Les oreilles sont souvent mal formées la racine du nez est déprimée, les lèvres sont mobiles, plus épaisses qu'à la normale, font saillie. La lèvre inférieure est proéminente. Le prognatisme de la machoire inférieure est fréquent.

La langue est toujours d'un volume anormal, grosse, fissurée, à cause de l'hypertrophie des papilles.

Le cou est court et large, et la peau de la nuque forme souvent de chaque côté deux bourrelets verticaux.

Au tronc il n'existe pas de malformations spéciales, l'abdomen est souvent large et étendu.

Les membres sont courts, on constate à la radiographie un arrêt de croissance aux endroits d'union de l'épiphyse à la diaphyse.

Il y a également chez eux une diminution dans la longueur des mains et des pieds avec augmentation dans leur largeur.

La taille et le poids sont toujours au-dessous de la normale.

A signaler une laxité particulière des articulations qui permet à ces individus de prendre des attitudes extraordinaires, on les a surnommés les "enfants caoutchouc".

Du côté des organes génitaux on note le plus souvent un arrêt de développement; les testicules sont petits, atrophiés; ces sujets sont souvent cryptorchides.

A côté de ces signes physiques qui donnent aux Mongoliens cet aspect singulier on rencontre souvent associés d'autres signes communs aux rachitisme v.g. malformation congénitale du cœur, palais ogival, thorax en carène.

— — —

A cet état physique typique s'adjoint toujours un état mental particulier; on constate chez le Mongolien un état de déficit intellectuel et moral n'allant pas jusqu'à l'idiotie; le plus souvent il s'agit d'une déficience à degrés variables avec des "traits particuliers" qui ne sont reconnus que lorsque l'enfant a atteint un certain âge. Cependant dès les premiers temps de sa naissance, le nourrisson Mongolien ne se comporte pas comme les autres: il pleure peu, ne demande pas à boire, paraît insensible aux excitations extérieures. On constate que vers le septième mois, il reconnaît sa mère, son entourage, et qu'il n'est pas voué à l'idiotie complète.

Ce n'est que vers l'âge de trois ans qu'il parle et qu'apparaissent les traits particuliers de l'état mental: leur mémoire qui est une mémoire inconsciente devient meilleure, ils ont l'instinct d'imitation particulièrement développé et sont sensibles à la musique, ils retiennent facilement des airs et dansent quand ils les entendent.

Leur attention demeure toujours manifestement inférieure, ce qui fait qu'ils n'apprennent jamais à lire et à écrire.

Au point de vue moral ils sont affectueux, empressés, reconnaissants, généralement actifs et alertes ce qui porte les parents à croire qu'avec l'entraînement ils s'amélioreront, mais malheureusement ils demeurent toujours dans le groupe des imbéciles ou débiles intellectuels profonds

THYVACRINE No. 10 C & C

Chaque comprimé représente en glandes fraîches:-

Ovaire complet 10 grains, Thyroïde 1 grain.

INDICATIONS:- Aménorrhée soit occasionnelle causée par émotion vive, froid aux pieds, fatigues etc., ou générale tel que, chloro-anémie, tuberculose, changement de vie, convalescences etc. Troubles de la ménopause, etc. Ménorrhagie et dans les syndromes à prédominance ovarienne.

NEUROCRINE No. 5 C & C

Chaque comprimé représente: Teinture de Valériane 40 gouttes, Surrénale ½ grain, Substance Cérébrale 10 grains, Thymus 3 grains.

INDICATIONS:- Neurasthénie, Perte ou sommeil agité cause nerveuse, Surrénales aiguës ou chroniques, Névroses, Hystéries Hyperexcitabilité psychique, Fatigues, Surménage, Épuisement de l'énergie et tout autres troubles nerveux.

DIACRINE No. 6 C & C

Chaque comprimé représente en glandes fraîches:-

Ilots du Pancréas 10 grains, Duodenum 1 grain, Amygdale 2 grains.

INDICATIONS:- Insuffisance intestinale, Pancréatite Chronique, Irritations du pancréas, Dyspepsies pancréatiques, Diabète.

PRIX:- En bouteilles de 50 dozs. \$10.20

En bouteilles de 100 dozs. \$18.00

Echantillon sur demande.

CASGRAIN & CHARBONNEAU

LIMITÉE

28-30 rue St-Paul Est

MONTREAL.

Pharmaciens en Gros
Instruments de Chirurgie
Instruments pour Dentistes
Rayons-X et Physiothérapie

Téléphone

LANcaster 3292

Traitement des AFFECTIONS VEINEUSES

Veinosine

Comprimés à base d'*Hypophyse* et de *Thyroïde* en proportions judicieuses
d'*Hamamélis*, de *Marron d'Inde* et de *Citrate de Soude*.

DÉPÔT GÉNÉRAL : **P. LEBEAULT & C^{ie}**, 5, Rue Bourg-l'Abbé, PARIS

Dépôt Général pour le Canada:
ROUGIER FRERES, 350, rue Le Moyne, Montréal, Canada.

Quand les fonctions digestives sont au ralenti.....

LA

NÉO-GASTRICINE

Véritable extrait opothérapique des muqueuses
stomacales fraîches de porcs et de veaux de lait

activé
par l'action catalytique
de l'hypophosphite de Mn
additionné
de deux toniques amers :
Gentiane et Condurango

**TONIFIE LA MUQUEUSE GASTRIQUE
APPORTE UN SOULAGEMENT**

dans les
**GASTRALGIES - AIGREURS D'ESTOMAC
DIGESTIONS PENIBLES
ATONIES GASTRIQUES - DYSPEPSIES.**

Dose: 3 à 6 cuillerées à café par jour, avant, pendant ou
après les repas.

**Produits du Dr. E. DUHOURCAU
CAUTERETS (Hautes-Pyrénées) FRANCE.**

Concessionnaires pour le Canada:
ROUGIER FRÈRES, 350, rue Le Moyne, MONTRÉAL.

Chez notre patient le diagnostic était facile. Comme chez tous les Mongoliens d'ailleurs, il suffisait de le regarder pour constater cet aspect étrange du visage que lui donnaient certains éléments essentiels que je viens de citer à propos de la forme de la tête, sa grosseur, les yeux etc..... Restait à mettre en évidence son déficit intellectuel et nous n'eûmes pour ce faire, qu'à lire la feuille de renseignements qui nous a été transmise à son entrée, et que vous nous excuserez bien de vous rapporter textuellement :

A. D., admis à l'Hôpital St-Michel Archange le 20 septembre 1933, âgé de 20 ans; vient de St-Joseph d'Alma, Lac St-Jean. Aucun renseignement sur ses antécédents familiaux et personnels. A. D. aurait toujours été considéré comme un idiot depuis sa naissance et était la cause de rassemblements au cours desquels on se moque de lui et on l'agace. On décide de le faire interner parce qu'il est devenu scandaleux. En effet il y a trois semaines, s'étant trouvé seul, A. D. s'amusait à plonger et retirer son pénis dans le goulot d'une bouteille lorsque tout à coup une congestion inattendue de l'organe érecteur immobilisa le contenu dans le contenant. En ce piteux état le malade effrayé se mit à courir dans le village en criant: Maman! Maman!

On conçoit l'hilarité de certaines personnes et l'effroi de certaines autres dont la pudeur fut justement irritée.

Ces renseignements suffirent à nous convaincre du déficit intellectuel de A. D. Depuis son admission nous avons pu reconnaître chez lui les traits particuliers de l'état mental du Mongolien: Il est affectueux, alerte, empressé, s'ennuie et demande à retourner chez lui. Il est même sensible à la musique. Il ne se comporte pas comme les autres imbéciles qui eux sont apathiques, indifférents, coléreux.

Sachant que le Mongolisme est congénital une question se pose devant cet aspect clinique singulier: Est-ce qu'il existe une cause efficiente toujours la même? De nombreuses théories ont été émises depuis sa description. La plus ancienne voulait que l'imbécile Mongolien fut considéré comme un retour à la race primitive. Cette conception est aujourd'hui abandonnée.

Actuellement il existe deux hypothèses à l'honneur: la

première est celle de Comby et de ses élèves qui croient qu'il existe une sorte d'affaiblissement accidentel seulement, des cellules reproductrices des géniteurs; cet affaiblissement serait causé par certains facteurs débilitants comme l'alcool, la tuberculose, la malaria, le saturnisme. On cite aussi la syphilis, mais comme facteur d'épuisement simplement.

L'autre manière de voir est celle qui veut que le Mongolisme soit presque toujours une conséquence de la syphilis congénitale. On apporte à l'appui que si l'on scrute les antécédents héréditaires du sujet et qu'on recherche attentivement chez lui les stigmates de la syphilis congénitale, l'infection est reconnue dans 50% des cas. Babonniex affirme qu'à l'autopsie on retrouve des lésions d'ordre syphilitique du côté du cerveau et des méninges.

Bien qu'il n'existe pas d'opinion unanime à ce sujet, une seule chose est constante c'est qu'à l'autopsie de ces sujets on retrouve toujours une hypoplasie de l'écorce cérébrale; le cerveau est petit diamètres antéro-postérieurs diminués, et au point de vue anatomo-pathologique il existe des lésions microscopiques qui n'excluent pas la syphilis mais ne permettent pas de l'affirmer.

Bien que le diagnostic soit facile et qu'il suffise de connaître le facies, le Mongolien a parfois été confondu avec le myxoedémateux. Nous vous ferons voir à l'instant un cas d'imbécillité myxoedémateuse.

Vous pouvez juger par vous-même que si par le retard physique et intellectuel, la grosse langue, le gros ventre, la bouffissure du visage, ces deux imbéciles se ressemblent, il suffit d'analyser les deux états pour les différencier; en effet autant le Mongolien est souple, remuant, agile, affectueux, autant le myxoedémateux est lourd, endormi, apathique, grincheux.

Ce qui est vrai c'est qu'il existe souvent quelques stigmates d'hypothyroïdie chez le Mongolien et qu'il est toujours intéressant de lui faire suivre tout jeune, et durant des années, un traitement à base d'extraits thyroïdiens.

(Travail de l'Hôpital St-Michel-Archange)

Les effets bienfaisants de la thérapie physique dans le groupe des affections rhumatismales sont dus surtout à l'action qu'elle exerce sur la circulation, particulièrement sur les réseaux capillaires.

**Névrite
et
Rhumatisme
des
Muscles**

EXOSMOTIQUE

HYPERMIANT

ANALGESIQUE

DECONGESTIF

Les pansements d'

ANTIPHLOGISTINE

sont utiles dans le traitement des névrites et du rhumatisme des muscles siégeant dans le voisinage des plexus brachial et cervical. ■ L'Antiphlogistine possède le grand avantage d'émettre une chaleur humide continue et de se mouler parfaitement sur la partie malade. ■ Une hyperémie intense (avec tous ses effets salutaires) peut ainsi être provoquée dans tout endroit voulu de l'organisme.

L'Antiphlogistine est fabriquée au Canada.

Demander échantillon et littérature:
THE DENVER CHEMICAL Mfg Co.,
153, LaGauchetière St., W., Montréal.

ANTI-CORYZA CHOMEDY

Pommade Vaccinante

Filtrat et autolysat de staphylocoque, streptocoque, pyocyanique, pneumo- bacille de FRIEDLANDER, pneumocoque, enterocoque, micrococcus catarrhalis, bacille de PFEIFFER	1.5
Soziodol de zinc	0.15
Chlorhydrate d'éphédrine	0.15
Eucalyptol	0.15
Chlorétone	8 gouttes
Novocaïne	0.07
Solution d'adrénaline 1-1000	10 gouttes
Lanovaseline	Q. S.

NOUVEAU TRAITEMENT des rhinites, coryzas, pharyngites, influenzas, rhumes des foins, et de toutes les inflammations du nez et de la gorge par la **pommade vaccin Anti-Coryza Chomedy**.

La **pommade vaccin Anti-Coryza Chomedy** réunit les principes d'une excellente pommade thérapeutique adaptée aux infections de la muqueuse nasale avec les filtrats et les autolysats stérilisés des germes que l'on rencontre le plus communément dans les affections du nez et de la gorge.

La **pommade vaccin Anti-coryza Chomedy** est donc une pommade à la fois thérapeutique et immunisante.

Elle agit d'abord en immunisant la muqueuse nasale et pharyngée contre les affections microbiennes. Elle est de plus calmante, résolutive, antiseptique et vasoconstrictive.

Agents Généraux pour le Canada :

HERDT & CHARTON, Inc.

2027, McGill College Avenue - MONTREAL

11, King Street, West - TORONTO

128, James Street - WINNIPEG

LIVRES REÇUS

Les fonctions Gastro-Duodénales, moyens d'exploration par **J. Dimitresco-Popovici**, Médecin de l'hôpital Régina Élisabeta de Bucarest. Ancien assistant étranger à la Faculté de Médecine de Paris.

Préface de Félix RAMOND.

Un volume de 250 pages **28 fr.**

Chez **Masson et Cie**, Éditeurs, Libraires de l'Académie de Médecine, 120, Boulevard Saint-Germain, Paris.

LA continuité anatomique entre l'estomac et le duodénum fait que l'étude des fonctions de ces deux organes ne peut-être envisagée séparément.

De même en parlant des fonctions duodénales, on ne peut passer sous silence leur corrélation avec les fonctions hépatiques et pancréatiques ainsi que leurs voies d'excrétion. C'est pour ces raisons que dans cette étude sur l'ensemble des fonctions gastriques et duodénales, l'auteur a recherché également la valeur sécrétoire du foie et du pancréas et le mécanisme d'excrétion de ces organes.

Dans la première et la seconde partie sont rappelées les notions anatomo-histologiques nécessaires à toute étude physiologique pour aborder ensuite le développement des fonctions stomacales et duodénales. En dehors des opinions cliniques, l'auteur donne le résultat des recherches les plus récentes et de ses travaux personnels.

Il est arrivé en effet à mettre en valeur la fonction excrétoire de la muqueuse de l'estomac et du duodénum, qui explique de nombreux faits de la pathologie générale et digestive; et d'autre part, il insiste sur l'importance du muscle duodénal dans le mécanisme du vidage de la vésicule biliaire.

Le duodénum, tant au point de vue vidage qu'au point de vue infection des voies biliaires et pancréatiques, est la clef de la physiologie du carrefour sous-hépatique.



COMMENT FAIRE DISPARAITRE LE MALAISE DANS LES RHUMES.

Dose analgésique ordinaire—Pour les adultes une tablette de 5 grains ou deux cuillerées à thé d'Elixir de Pyramidon, à répéter quand la douleur réapparaît.

Pour les enfants de 5 ans: une tablette d'un grain et demi ou une demi-cuillerée à thé d'Elixir de Pyramidon.

Préparé—Tablettes de 5 grains: Tubes de 20 et bouteilles de 100. Tablettes d'un grain et demi: bouteilles de 20 et de 100 tablettes. Elixir: deux grains et demi par cuillerée à thé, par bouteilles de quatre onces.

Pyramidon
BRAND OF AMIDOPYRINE

Analgésique efficace.

Dans la première période des rhumes, les principaux symptômes sont: la douleur lombaire et la douleur dans les membres, associées à un malaise indéfinissable; plus tard, particulièrement dans le coryza, il existe un mal de tête déprimant.

Le soulagement rapide de la douleur et la diminution de la fièvre aident à conserver la force du patient et, par conséquent, exercent une influence favorable sur l'évolution de la maladie.

Depuis nombre d'années, le Pyramidon a démontré son efficacité comme analgésique et anti-pyrétique dans le traitement des rhumes. L'effet d'une seule dose se prolonge souvent durant plusieurs heures, ne rendant pas ainsi nécessaire une administration fréquente.

Le Pyramidon est bien toléré à la fois par les adultes et par les enfants. Il ne fatigue pas l'estomac ni ne déprime le cœur ou le système respiratoire.

Echantillons et littérature sur demande.



WINTHROP CHEMICAL COMPANY, INC.
WINDSOR, ONT.

Dans un troisième chapitre, l'auteur fait une description des moyens d'investigation de ces fonctions gastro-duodénales: après une courte revue sur l'exploration radiologique, il donne les notions de l'exploration endoscopique (gastroscopie et gastro-photographie), ainsi que les résultats auxquels on est en droit de s'attendre.

Il s'arrête plus longuement sur l'exploration de la sonde gastro-duodénale, sur l'examen micro-et macroscopique, et spécialement sur l'examen chimique des liquides au niveau de ces organes.

Comme l'on ne peut faire de bonne clinique sans connaître à fond la physiologie si particulière de l'estomac, la lecture de ce travail écrit par un chercheur doublé d'un clinicien, sera d'un intérêt-capital.

Etude clinique de l'équilibre Acide-base par l'analyse d'urine par **R. Goiffon.**

Un volume de 102 pages (Collection et Chirurgie pratiques, No. 53)**16 fr.**

Chez **Masson et Cie**, Éditeurs, Libraires de l'Académie de Médecine, 120, Boulevard Saint-Germain, Paris.

L'équilibre acide-base de l'organisme et ses variations, acidose et alcalose, sont, pour tout praticien curieux, un chapitre de biologie qu'il désire connaître; il en devine l'intérêt scientifique, il en pressent l'utilité pratique.

Mais il sait aussi que l'abord de ces études est rebutant; il croit que, pût-il, en insistant, y pénétrer, elles ne lui apporteront que des satisfactions intellectuelles, et que les investigations qu'elles supposent ne sont pas à sa portée.

C'est pour rendre pratiques ces recherches cliniques que l'auteur s'est attaché depuis plusieurs années à tirer de l'analyse d'urine un ensemble de renseignements sur ce sujet.

Il se propose ici de montrer d'abord ce qu'est l'équilibre acide-base et l'importance pathologique de ses variations dans l'organisme, de décrire d'une façon élémentaire le sens de chacune des données de son système d'analyse. Enfin, il insiste sur des exemples nombreux d'interprétation, et sur les sanctions pratiques qu'elles suggèrent.

Le traitement de l'asthme bronchique, par le Docteur Maurice Dérot, ancien interne des hôpitaux de Paris, chef de clinique à la Faculté de Médecine de Paris. 1 vol., gr. in-8 de 45 pages. (Collection les Thérapeutiques nouvelles)

6 fr. J.-B. Baillière et Fils, Editeurs, 19, rue Hautefeuille, Paris (6e).

La médecine évolue sans cesse et il n'est pour s'en rendre compte que de voir combien en peu d'années se sont modifiées nos conceptions sur l'asthme bronchique. En moins de vingt-ans en effet l'anaphylaxie de Charles Richet, l'étude précise du système neuro-végétatif ont bouleversé nos conceptions pathogénique et ont permis de projeter quelques lueurs sur la physiologie pathologique de ce qui n'était naguère encore qu'une mystérieuse névrose. Durant la même période, la cuti-réaction, l'épreuve de Prausnitz ont acquis droit de cité en clinique tandis que la thérapeutique était rénovée par l'emploi de l'adrénaline et de l'éphrédine, par les méthodes de désensibilisation et par l'utilisation des agents physiques.

Il pouvait donc paraître utile de faire une mise au point, même provisoire, de l'importance question qu'est le traitement, de l'asthme, et c'est dans ce but que le volume a été écrit pour le praticien.

TABLE DES MATIERES.—Clinique et Pathogénie; Traitement de l'accès d'asthme; adrénaline, éphrédine; Crises graves ou prolongées; Crises légères; Traitement de l'attaque d'asthme; Suppression de la cause déclanchante; Médicaments modificateurs du système vago-sympathique; Essais de modification de la diathèse en cure radicale de l'asthme; Athmes associés à une affection organique; Asthme anaphylactique; Désensibilisation spécifique, non spécifique; Asthme non anaphylactiques; Thérapeutique adjuvante et cures thermales.

“Un traitement aux Raisins par le”

JUVIGOR

Pur jus de raisins frais
des célèbres vignobles de la Bourgogne.
Garanti sans alcool et sans antiseptique.

Chaque bouteille de 0 lit. 75
contient le jus de 11 livres de raisins frais.

Dépuratif idéal.
Nutritif et fortifiant sans fatigue pour l'estomac.

HENRI DE BAHEZRE

Maison fondée en 1808.

Nuits Saint Georges, Côte d'Or, FRANCE.

Dépôt général pour le Canada : **J. Eddé, Ltée, New Birks Bldg., Montréal.**

Nouveau Traitement Sûr, Simple, Sans Danger, de l'**ÉPILEPSIE**

2 comprimés
par jour

Aucun
Régime



ALEPSAL

PHÉNYLÉTHYLMALONYLURÉE combinée
Communication à la Société Médico Psychologique
Paris, Août 1921.

Laborat. A. GÉNÉVRIER, 33, Bd du Château, Neuilly, Paris

J. EDDE, Limitée, New Birks Bldg., Montréal, Agent Général pour le Canada.

"Frosst"

KONDREMUL

L'émulsion d'huile minérale et de mousse d'Irlande.



Voici quelques unes des raisons pour lesquelles vous pouvez recommander cette préparation en toute confiance :

- 1° La balance scientifique de l'huile — 55% d'huile minérale de la plus haute qualité — favorise l'émulsionnement avec les fèces.
- 2° L'huile est en suspension sous forme de gouttelettes — les globules sont maintenues fermement dans une enveloppe émulsive.
- 3° Pas d'écoulement — ne dérange ni l'assimilation ni la digestion.
- 4° Donne des selles abondantes, molles, de la consistance du mastic.
- 5° Ne contient pas d'alcool.
- 6° Ne contient pas d'alcali.
- 7° Ne contient pas de sucre. Peut être prise par les personnes soumises, a un régime non-sucré.
- 8° Ne contient pas d'hydrates de carbone digestibles.
- 9° Un simple régulateur — ne cause pas d'accoutumance.
- 10° Crémeuse et agréable à prendre — aucun goût huileux.
- 11° Les fortes variations dans la température n'ont aucun effet sur cette émulsion.
- 12° Elle se verse facilement.
- 13° Elle se mélange rapidement à de l'eau chaude ou froide, à du lait ou du cacao.
- 14° Le contrôle de laboratoire assure l'uniformité du produit.
- 15° Simple ou avec de la Phénolphtaléine (2.2 grains pour chaque cuillerée à table.)

- EN BOUTEILLES DE 16 ONCES -

Charles E. Frosst & Co.

MONTREAL

CANADA.