

QUEBEC, NOVEMBRE 1935

No. 11

PER
B-142

BULLETIN
DE LA
SOCIÉTÉ MÉDICALE
DES
HÔPITAUX UNIVERSITAIRES
DE QUÉBEC

Publication périodique mensuelle

Secrétaire Général, M. R. Desmeules.
167, Grande Allée

Secrétaire de la rédaction
M. R. BLANCHET
Ecole de Médecine.

Administrateur
M. GEO. RACINE
145, Boulevard Langlois.



LE BULLETIN MEDICAL DE QUEBEC, INC. (36^e ANNÉE)

P. LAROSE ENR., 331 RUE ST-JOSEPH QUEBEC

NUPERCAINAL



(Connu auparavant sous le nom de Percainal "Ciba")

Le NUPERCAINAL réalise l'une des meilleures formules d'utilisation, dans les affections cutanées ou les plaies douloureuses, des propriétés anesthésiques intenses de la Nupercaine (1%), l'anesthésique local si remarquable dans le domaine de la chirurgie.

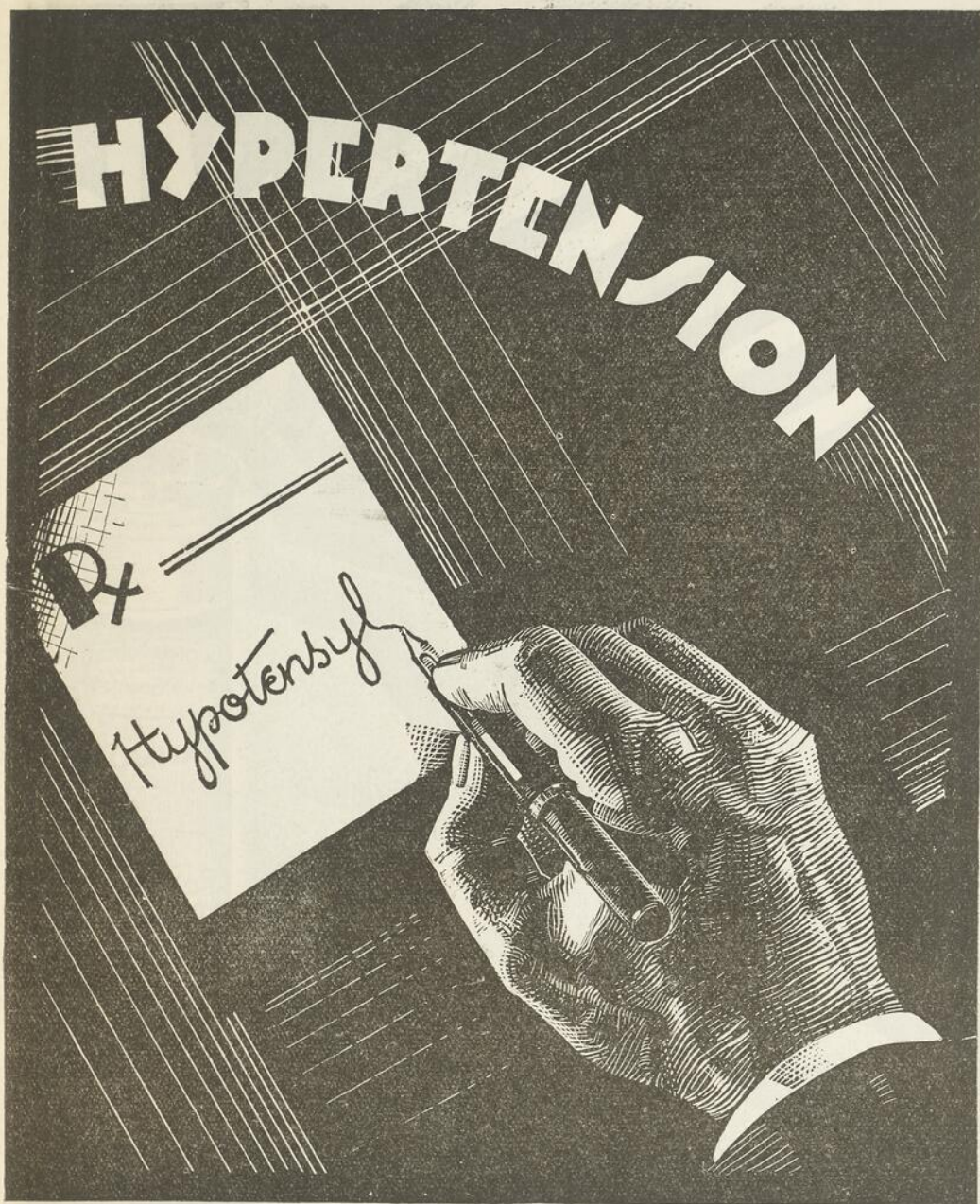
Le NUPERCAINAL trouve ses indications notamment dans les cas de brûlures, décubitus, eczéma, gerçures, ulcères, crevasses, prurit anal et vulvaire, fissures anales, hémorroïdes, etc.

En tubes d'une once avec canule rectale.

COMPAGNIE CIBA LIMITEE

MONTREAL.

A louer

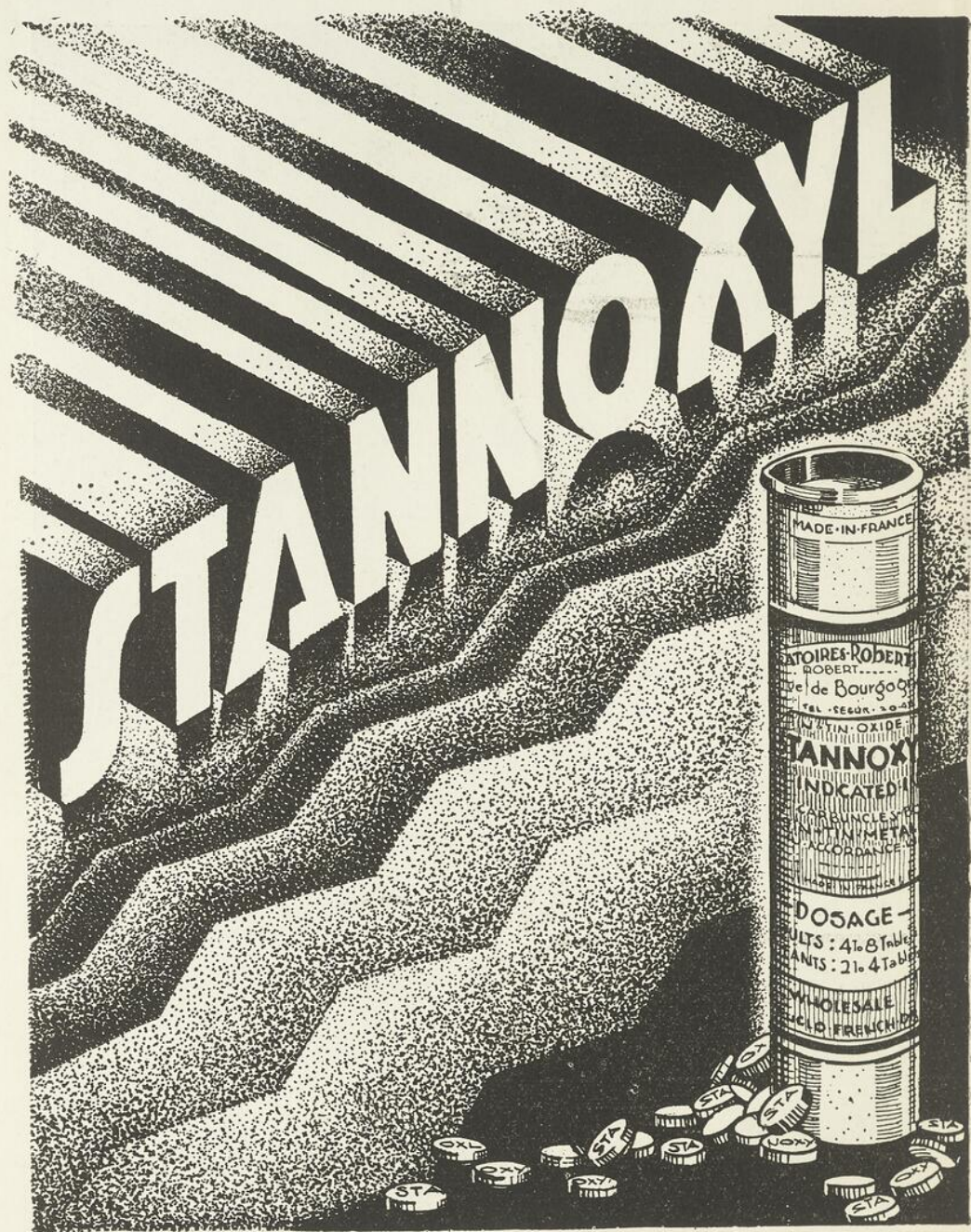


EFFICACE DANS LES MAUX DE TÊTES, LES TROUBLES DE LA VUE
ET DE L'ŒIL DUS À LA "HAUTE TENSION ARTERIELLE."

HYPOTENSYL

Littérature et échantillon de:

L'ANGLO-FRENCH DRUG Cie. 354 Ste-Catherine E., Montréal.



Pour la FURONCULOSE, l'ANTHRAX, les ORGELETS
ET TOUTES LES MALADIES A STAPHYLOCOQUES.

Littérature et échantillon de:

L'ANGLO-FRENCH DRUG Cie. 354 Ste-Catherine E., Montréal.

LA
SOCIÉTÉ MÉDICALE
DES
HÔPITAUX UNIVERSITAIRES
DE QUÉBEC

BUREAU DE DIRECTION:

Président.....M. le Professeur J. GUERARD
Vice-Président.....M. le Professeur P-C. DAGNEAU
Doyen de la Faculté de Médecine.
Secrétaire.....M. le Docteur R. DESMEULES
Trésorier.....M. le Docteur G. DESROCHERS
Membres.....MM. les Professeurs A. VALLEE,
A-R. POTVIN et S. ROY.

RÉDACTION :

Tout ce qui concerne la rédaction doit être adressé au secrétaire, le Dr R. Blanchet, Ecole de Médecine, Université Laval, Québec.

ADMINISTRATION ET PUBLICITÉ

Le Bulletin de la Société Médicale des Hôpitaux Universitaires de Québec paraît tous les mois. Il est publié par "Le Bulletin Médical de Québec Inc." Le prix de l'abonnement annuel est de trois dollars.

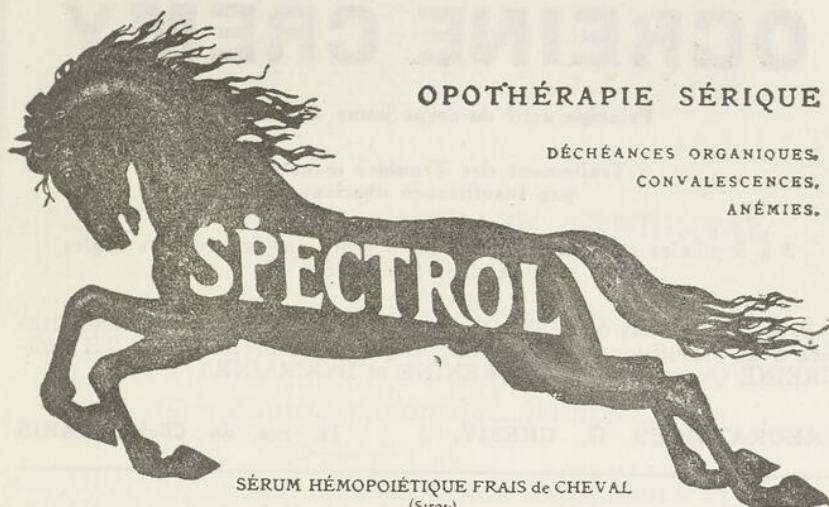Pour ce qui relève de l'administration et de la publicité on doit correspondre avec le Docteur Geo. Racine, 145 Boulevard Langelier, Québec.

SOMMAIRE

Novembre 1935

— MEMOIRES —

	Pages
PAINCHAUD C.-A., CARON S. et SAMSON S.—Méningite tuberculeuse et Syndrome de Froin. (Observation anatomoclinique.)	327
LARUE G.,-H. et SAMSON M.—Tuberculome et Epilepsie.	333
MILLER J.-C. et PELLETIER A.—Syndrome cérébelleux chez un jeune enfant.	337
LARUE L. et PATRY L.—Un cas de Septicémie à staphylocoques.	341
DESROCHERS G. et LARUE C.-H.—Séquelles permanentes de la Commotion médullaire.	344
LEBLOND S.—Syphilis gastrique.	349
<hr/>	
LIVRES NOUVEAUX.	355



OPOTHÉRAPIE SÉRIQUE

DÉCHÉANCES ORGANIQUES,
CONVALESCENCES,
ANÉMIES.

SÉRUM HÉMOPOIÉTIQUE FRAIS de CHEVAL
(Sirope)

Agent de Régénération Hématique, de Leucopoïèse et de Phagocytose.

2 à 4 cuillerées à potage par jour

19, rue Alain Chartier, Paris (XV^e)

Lit^r. Échantillon

ROUGIER, 350 rue Le Moine,
Montreal, Canada.

Compagnie Générale de Radiologie, Paris

autrefois

Gaiffe Gallot & Pilon et Ropiquet Hazard & Roycourt

Rayons X - Diathermie Electrotherapie

Installations ultra-modernes pour Hôpitaux, Cliniques, Cabinets médicaux

SOCIÉTÉ GALLOIS & CIE, LYON

Lampes Ascitiques pour Salles d'Opérations et Dispensaires

Ultra-Violets — Electrodes de Quartz — Infra-Rouges

ETABLISSEMENTS G. BOULITTE, PARIS

Electrocardiographie, Pression Arterielle, Métabilisme Basal

Tous appareils de précision médicale pour hôpitaux et médecins.

COLLIN & CIE, PARIS

L'Instrumentation Chirurgicale par Excellence

PAUL CARDINAUX

Docteur es-Sciences

"PRECISION FRANÇAISE"

Catalogues, devis, Renseignements sur demande.

Service d'un Ingénieur électro-radiologiste

428, **CHERRIER, MONTREAL.**

Phone: **HARbour 2357**

OCREINE CREMY

Principe actif du corps jaune de l'ovaire.

Traitement des Troubles menstruels
par Insuffisance ovarienne.

2 à 5 pillules par jour pendant les 8 jours qui précède les règles
et pendant leur durée.

P. S.—Dans le cas de troubles menstruels par insuffisance ovarienne associée à de l'insuffisance thyroïdienne, employer de préférence la THYROCREINE (Association de THYRENINE et D'OCREINE.)

LABORATOIRES G. GREMY,

14, rue de Clichy, PARIS

STRYCHNAL LONGUET

Dérivé synthétique de la Strychnine
de toxicité dix fois moindre.

Toutes indications de la Strychnine

Granules dosées à 1 ctgr.
Ampoules de 1 cc. à 1 ctgr.

LABORATOIRES P. LONGUET, PARIS.

VULCASE BRISSON

Comprimés laxatifs-dépuratifs
Soufre organique et opothérapie biliaire.

Constipation. — Affections du Foie et de l'Intestin.
Dermatoses.

Comme laxatif: 3 à 4 comprimés le soir au coucher.

Comme dépuratif: 2 comprimés le matin à jeun.

LABORATOIRES P. BRISSON & Cie, PARIS.

Dépôt général pour le Canada: J. Eddé, Ltée, New Birks Bldg., Montréal

MENINGITE TUBERCULEUSE ET SYNDROME DE FROIN

Observation Anatomico-Clinique

par

C.-A. PAINCHAUD, S. CARON et M. SAMSON

Cette observation dont le titre résume assez bien les traits essentiels, nous paraît intéressante à rapporter, autant par le caractère insolite d'une semblable association, que par certaines particularités qui nous semblent mériter d'être mises en relief.

Eugène M..., âgé de 31 ans, est hospitalisé dans un hôpital de cette ville, le 26 août 1935. Il vient s'y faire traiter pour nervosité et malaises généraux, lorsque assez subitement des troubles mentaux sérieux apparaissent, et deux jours plus tard, le 28 août, on nous l'amène d'urgence à la Clinique Roy-Rousseau.

A l'entrée: excitation intellectuelle intense, agitation, mobilité de l'humeur et des idées, absurdités des propos, euphorie, etc., en somme syndrome d'allure démentielle chez un malade présentant par ailleurs quelques signes neurologiques tels que: dysarthrie, tremblement des muscles péri-buccaux et des mains, des pupilles inégales qui ne réagissent pas la lumière et très peu à l'accommodation, des reflexes tendineux et cutanés à réponses faibles.

Il n'y a ni Kernig, ni raideur de la nuque, ni paralysie oculaire extrinsèque.

Première nuit d'hospitalisation sans sommeil.

Le lendemain, même état que le jour précédent, et impossibilité de compléter l'examen physique.

Le 30, pas de changement dans l'état mental, même agitation, la température voisine la normale, le pouls bat à 86, l'état général s'altère. L'amaigrissement est manifeste, malgré une alimentation artificielle abondante.

En présence d'un tel tableau clinique, nous émettons l'hypothèse d'une paralysie générale à évolution aiguë.

La ponction lombaire est faite le 31. Nous obtenons un liquide **xantochromique**, dont l'écoulement s'arrête spontanément après évacuation d'environ 7 cm/3. La pression du début est de 60 mm d'eau au manomètre de Claude (en position assise). La manœuvre de Queckenstedt-Stookey n'influence pas du tout la pression manométrique.

L'examen du liquide donne une hyperalbuminorachie énorme, au taux de 39 grammes pour 1000.

Ces propriétés physico-chimiques du liquide constituent donc dans leur ensemble un syndrome de Froin typique.

Les autres résultats de l'analyse du liquide sont comme suit:

Réaction des globulines (Pandy).....fortement positive.
 Réaction du benjoin-colloïdal22222,22200,00002,0
 Réaction de Bordet-Wassermann.....négative.
 Cellules57 éléments par mm/3, (lymphocytose.)
 Dans le sang, le Bordet-Wassermann est aussi négatif.

On recueille des urines en état de fermentation ammoniacale, qui contiennent 0gr.40 d'albumine, du pus, une flore polymicrobienne, et de l'urobiline en quantité notable.

L'urée du sérum sanguin, est au taux de 1gr. p. 1000.

Dès les premières heures qui suivent la ponction lombaire, on constate une aggravation rapide du malade, qui le soir est dans un coma complet. La température est à 102, °F. les urines en rétention.

Dans les jours qui suivent, affaiblissement progressif, température en plateau, même aspect comateux. Le malade meurt le 5 août, soit après neuf jours d'hospitalisation.

SULFOÏDOL ROBIN

Granulé - Capsules - Injectable - Pommades - Ovules R.C. 221839

**ARTHRITISME CHRONIQUE - ANEMIE REBELLE - ACNÉ
PHARYNGITES - BRONCHITES - FURONCULOSE - VAGINITES
URETRO-VAGINITES - INTOXICATIONS MÉTALLIQUES**

LABORATOIRES ROBIN, 13, Rue de Poissy, PARIS

Agent Général pour le Canada, J. EDDE, Limitée, New Birks Bldg., Montreal.



PROVEINASE

MIDY

“RÉGULATEUR DE LA
CIRCULATION VEINEUSE”

TROUBLES de la PUBERTÉ et de la MÉNOPAUSE

LABORATOIRES DE LA PIPÉRAZINE MIDY
New Birks Bldg. MONTREAL

2 à 4 comprimés par jour.



“LABORATOIRES MIDY, 67 Avenue de Wagram, Paris.
J. EDDE, Limitée, Montréal, Agent Général.



HUILE de FOIE de MORUE
10 - D
Ayerst

Un mode pour la thérapeutique de l'huile de foie de morue, lors que la vitamine D — le facteur régulateur du calcium — s'impose comme traitement. La teneur en vitamine D de cette huile est dix fois supérieure à celle de l'huile de foie de morue adoptée par la Wisconsin Alumni Research Foundation.

L'Huile de Foie de Morue 10-D Ayerst est une huile de Terre-Neuve riche en vitamine A, et sa teneur en vitamine D est élevée par l'addition d'Ergostérol Irradié, d'après un procédé de la Wisconsin Alumni Research Foundation qui en contrôle la vente.

Les titrages biologiques des vitamines de l'huile de foie de morue Ayerst et des autres produits biologiques Ayerst sont scrupuleusement faits sous la surveillance du docteur A. Stanley Cook et de ses collaborateurs dans les laboratoires d'Ayerst, McKenna & Harrison, Limitée à Montréal.

Ayerst, McKenna & Harrison
Limited

Pharmaciens et Biologistes

MONTREAL

:::

CANADA.

Voilà, très résumée, l'histoire clinique d'une affection à manifestations surtout psychiques et à évolution rapidement mortelle, signée biologiquement par un syndrome de Froin avec hyperalbuminorachie considérable.

Avec des réactions négatives à la syphilis, nous avons dû renoncer tout de suite à l'hypothèse de paralysie générale.

Mais de quelle lésion ces signes étaient-ils la conséquence, et quelle en était la situation dans l'axe cérébro-spinal? S'agissait-il de lésion unique ou de lésions multiples? Aucun diagnostic ne s'imposait, bien au contraire, et sans le secours de l'autopsie, qui nous a révélé plus d'une surprise, nos questions seraient demeurées sans réponse.

Voici donc le rapport de l'examen anatomique qui nous a été communiqué par le Dr M. Samson :

Il s'agit du cadavre d'un homme de 31 ans, normalement constitué, très amaigri, dont le tégument n'offre rien de particulier.

Péricarde: Sans particularités.

Cœur: Hypertrophie modérée du ventricule gauche, avec granulations blanchâtres sur le bord libre des valves mitrales.
(Endocardite verruqueuse.)

Poumons: Sans particularités.

Foie: Stase.

Rate: **Très hypertrophiée.**

Reins ...gauche: Présente à la coupe un grand nombre de logettes contenant une substance caséuse, dans laquelle on retrouve de nombreux bacilles de Koch.
(Rein mastic.)

droit: Hypertrophié, congestif, rouge foncé.

Vessie: Cystite purulente.

Cerveau et méninges: La méninge interne épaissie, déposée, particulièrement au niveau de la base, présente un exsudat gélatineux qui recouvre le losange opto-pédoculaire, les tuber-

cules mamillaires, la protubérance, le bulbe, le confluent cérébello-médullaire, et la partie supérieure de la moelle cervicale. (Il fut impossible de prélever la moelle en entier.)

Nota: On constate l'occlusion complète des trous de Magendie et de Luschka. Les ventricules latéraux sont dilatés, l'aqueduc de Sylvius très large. On trouve des granulations au niveau des plexus choroïdes qui sont congestionnés.

Examen microscopique:

Rein gauche: Tuberculose ulcéro-caséuse.

Le rein droit et le foie renferment quelques follicules tuberculeux, la rate un grand nombre.

Méninges: La méninge interne épaissie, présente un exsudat riche en fibrine et une infiltration diffuse par des lymphocytes, des macrophages, et quelques polynucléaires. On trouve en rapport avec les petits vaisseaux méningés des granulations tuberculeuses, constituées pour la plupart par des cellules épithélioïdes avec la couronne lymphoïde habituelle, quelques rares granulations tuberculeuses renfermant des cellules géantes.

Nombreuses zones de caséification.

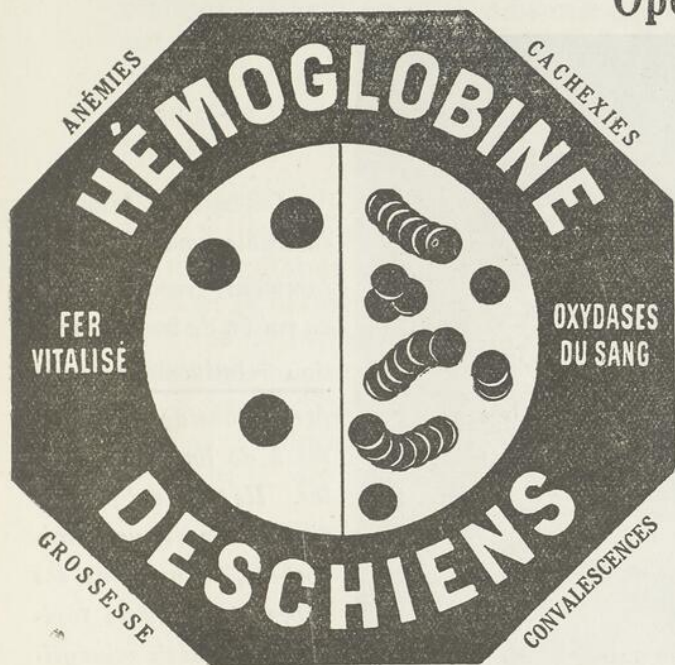
Dans les méninges, plusieurs coupes colorées selon la technique de Ziehl-Neelson, ont révélé la présence de bacilles acido-résistants.

Si nous confrontons maintenant les données de l'analyse clinique avec les résultats des examens anatomiques nous voyons dans cette observation un certain nombre de points intéressants à signaler.

Le fait essentiel est la réalisation par cette méningite tuberculeuse d'un syndrome de Froin, anomalie humorale exceptionnelle dans les méningites. Sprunter Walker et Oppenheim en ont rapporté de rares observations.

Mais à quelles lésions anatomiques ou à quelles altérations fonctionnelles pouvons-nous le rapporter? On sait aujourd'hui que la signification du syndrome de Froin n'est pas caractéristique d'une étiologie compressive rachidienne ou crâ-

Opothérapie Hématique



SIROP de
DESCHIENS

à l'Hémoglobine

Renferme Intactes les Substances
Minimales du Sang

Médication rationnelle des
SYNDROMES ANÉMIQUES
et des
DÉCHÉANCES ORGANIQUES

Une cuillerée à potage à chaque repas.

DESCHIENS, D^r en Phⁱ, 9, Rue Paul-Baudry, Paris (8^e). — Agents Généraux : ROUGIER Frères, 350, Rue Le Moyne, Montréal.

Le Meilleur Calmant de la Toux
LE PLUS PUISSANT ANTISEPTIQUE DES BRONCHES

SIROP FAMEL

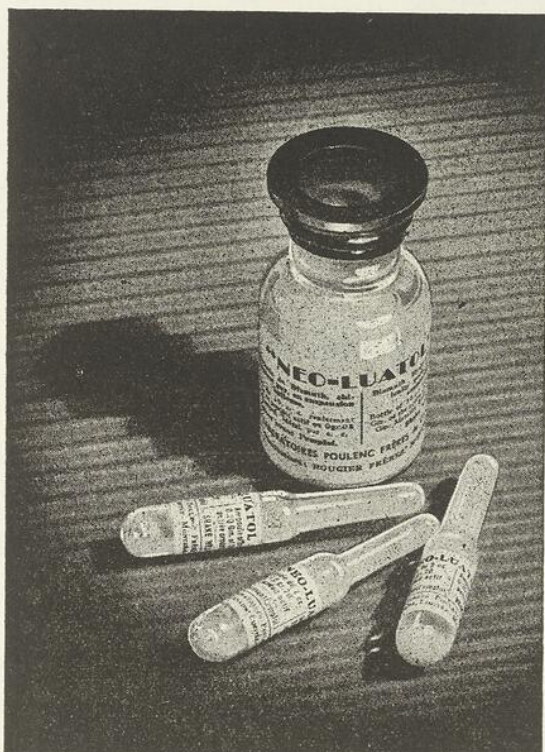
au LACTO-CRÉOSOTE soluble
 Phosphate de Chaux, Codéine, Aconit, etc.

DOSES : de deux à trois cuillerées par jour.

ADOPTÉ PAR LES HOPITAUX

Envoi gratuit d'échantillons à MM. les Docteurs sur demande
 à MM. ROUGIER Frères, Agents Généraux à Montréal
 ou à Paris, 20-22, Rue des Orteaux.

Bismuthothérapie Intramusculaire



- : : -

--Les sels de bismuth insolubles ont été constamment recommandés en raison de leur absorption relativement lente, permettant de fortes doses à de longs intervalles. Ils assurent une action prolongée sur le spirochrome, évitant ainsi les chocs et les effets toxiques immédiats susceptibles de survenir par l'emploi des sels de bismuth solubles dans l'eau.

NEO-LUATOL "POULENC"

Suspension huileuse d'Hydroxyde de Bismuth

Forte teneur en bismuth métal
- Injection indolore -

Une nouveauté thérapeutique:

NÉOCARDYL

Solution Huileuse
(Butythiolaurate de bismuth)

Stable - bien toléré - activé par le soufre contenu dans sa molécule.
Ampoules de 1½ c.c. - boîtes de 12

Laboratoires Pouleuc Frères du Canada, Ltée

Distributeurs: ROUGIER FRÈRES MONTREAL

nienne. Il peut en effet survenir dès qu'il se produit un processus de méningite adhésive; mais il n'en est pas moins vrai, comme le précise Hagueneau, que c'est au cours des compressions que ce syndrome se produit avec une très particulière fréquence.

L'occlusion des trous de Magendie et de Luschka constatée à l'examen anatomique du cerveau, peut d'après les auteurs expliquer l'absence du phénomène de Queckenstedt, mais ne pourrait pas à elle seule réaliser le syndrome de Froin. Et c'est pourquoi, nous sommes d'avis que s'il nous eut été possible d'explorer les méninges spinales en entier, nous eussions pu trouver des lésions de méningite adhésive, pouvant réaliser le blocage, la xanthochromie, et tous les autres caractères du S. de Froin.

Quoiqu'il en soit, cette anomalie humorale reste très intéressante à retenir, et même dans le cas où le syndrome de Froin s'accompagne d'une albuminorachie élevée, il ne doit pas être un facteur biologique qui s'oppose au diagnostic de méningite tuberculeuse, quand les présomptions cliniques se portent vers cette hypothèse.

Cliniquement la méningite tuberculeuse, surtout celle de l'adulte, est une affection très protéiforme. Notre observation en est une nouvelle preuve, puisque durant toute l'évolution de la maladie, nous n'avons constaté en aucun temps, aucun des signes classiques de cette affection. Par bonheur, dans l'immense majorité des cas, l'unité du syndrome humoral permet un diagnostic de quasi-certitude.

Mais avec l'éventualité d'une formule biologique atypique, le diagnostic de la méningite tuberculeuse devient très difficile, et pour le faciliter, rien ne doit être négligé, en autant que faire se peut, du côté de l'exploration clinique.

Avant de terminer, nous croyons devoir signaler une dernière particularité de l'observation, à savoir que la tuberculose rénale, trouvaille d'autopsie, avait évolué à bas bruit, ne s'étant manifestée en apparence, que par des sensations de fatigue anormale, et des douleurs dorso-lombaires à localisation unilatérale; signes subjectifs qu'il éprouvait depuis

deux ans, et pour lesquels le patient avait dû consulter quelques fois à un dispensaire de la ville. Mais comme il était peintre de son métier, on avait cru vraisemblablement à des signes d'intoxication saturnine, puisqu'on lui avait conseillé des purgatifs fréquents, et des repos périodiques.

Et l'autopsie nous avait enseigné une fois de plus que les moindres signes sont souvent de ceux que l'on doit retenir, car il est permis de penser que si le malade avait été opéré précocement pour son rein tuberculeux, il n'eût peut-être pas dans la suite évolué une méningite tuberculeuse.

Voilà, dans cette observation anatomo-clinique, les traits principaux que nous avons voulu faire ressortir.

Retenons que le syndrome de Froin, conserve toute sa valeur sémiologique pour le diagnostic des compressions progressives, mais il apparaît évident qu'un tel syndrome peut se retrouver avec tous ses caractères dans des affections très diverses du névraxe, et en particulier dans les méningites tuberculeuses.

- **Références** -

- The Human Cerebro-spinal Fluid A.R.M.N.D., IV.
Paul B. Hæber, Inc., Publishers, N.-Y.
- Le Liquide Céphalo-rachidien..... Dr Riser, (Masson, Paris.)
- Les compressions progressives de la moëlle..... J. Hagueneau
(Masson, Paris.)

(Travail de la Clinique Roy-Rousseau.)

METHODE DE WHIPPLE

HEPATHEMO

DESCHIENS



Extrait concentré hydrosoluble de foie de veau
Forme ampoule - Forme sirop

**SYNDROMES
ANÉMIQUES**

DESCHIENS, 9, RUE PAUL GAUDET - PARIS (VI^e)
REPRESENTANT : ROUGIER, 290, RUE LEBLANC - MONTRÉAL (CANADA)

PEPTONATE DE FER ROBIN

GOUTTES VIN ELIXIR

**ANÉMIE - CHLOROSE
DÉBILITÉ**

R.C. 221839

LABORATOIRES ROBIN, 13, Rue de Poissy, PARIS

Agent Général pour le Canada, J. I. EDDE, Limitée, New Birks Bldg., Montréal

J. E. LIVERNOIS, Limitée

FOURNISSEURS

En Produits Chimiques, Pharmaceutiques et Photographiques
Instruments et Accessoires de Chirurgie
Remèdes Brevetés. Articles de Toilette et Parfumerie.

Entrepôts:

43 à 49, rue COUILLARD
et 48-50, rue GARNEAU

QUEBEC
CANADA

MAGASIN et BUREAUX
RUE St-JEAN

JOS. BOUCHARD

Tél. Bureau 2-6642

ENTREPRENEUR - GENERAL
ET MENUISERIES
de toutes sortes.

29½ rue St-Stanislas

Québec.

5 Variétés

—Pour aider le médecin à adapter un traitement selon le besoin d'un chacun, il existe cinq préparations de Petrolagar qui répondent aux indications particuliers, nécessaires au succès du traitement.

Echantillon sur demande.

PETROLAGAR LABORATORIES
OF CANADA, Ltd
364 Argyle Road
Walkerville, Ontario.

Petrolagar
POUR LA **CONSTIPATION**

—Consultez-nous pour la reliure du Bulletin Médicale.
Prix spécial aux Médecins.

OUVRAGES

D E L U X E	D E V I L L E	R E L I G I E U X	L I T T É R A I R E S
----------------------------	---------------------------------	---	---

APPELEZ

3-0337

P. LAROSE

ENR.

IMPRIMEUR-RELIEUR

331, Rue St-Joseph, Québec.

TUBERCULOME et EPILEPSIE

par

G.-H. LARUE et M. SAMSON

L'histoire suivante est celle d'un jeune homme de 25 ans qui, au cours de l'évolution d'une tuberculose pulmonaire, se met à présenter un syndrome d'épilepsie à caractère Bravais-Jacksonien.

Ce malade fut interné à St-Michel-Archange en 1932 pour insuffisance de développement intellectuel avec troubles du caractère s'exagérant de plus en plus. On raconte en particulier qu'il est depuis quelque temps d'une très grande irritabilité; (ce qui n'était peut-être là que le symptôme précurseur des crises convulsives ultérieures.)

A l'examen fait à l'entrée, rien d'anormal du côté physique n'est décelé et il paraît bien portant jusqu'au début d'avril 1934. A cette date apparaît un état fébrile, avec transpiration nocturne, tachycardie, et toux émétisante. Les examens faits dans les jours qui suivent nous font porter le diagnostic de tuberculose pulmonaire.

Malgré un traitement médical approprié, l'évolution se continue avec aggravation vers le début de septembre. Puis subitement, le 21 octobre, crise convulsive très forte, qui d'après la description qu'en fait l'infirmier, a tous les caractères du type Bravais-Jacksonien, avec début des convulsions par le membre supérieur gauche, puis rapide généralisation. Le malade reste affaibli pendant plusieurs jours et c'est alors qu'on lui fait une première P. L.

Le Queckenstedt est positif.

Le C. R., qui est sous une tension de 56 au manomètre de Claude, en position assise, ne présente qu'une légère hyperal-

buminose à 0.36, sans modifications de la formule lymphocytaire.

Notre attention est donc attirée, dès lors, du côté d'une compression possible par tumeur et nous continuons à observer le malade.

En décembre, nouvelle crise convulsive, que nous pouvons constater nous-mêmes: d'abord petites myoclonies de la main gauche, qui s'étendent rapidement à tout le membre, puis perte de connaissance et généralisation des convulsions. L'état général du malade, toujours très mauvais, nous empêche de pousser plus loin les examens pour le moment.

En avril 1935, alors que le malade a paru se remonter suffisamment, nous pratiquons une deuxième P. L., en y allant très prudemment, car cette intervention comme vous le savez, tout à fait bénigne d'habitude, devient dangereuse lorsqu'il existe une tumeur cérébrale. Sans incident, tout de même, nous retirons un liquide sous tensions à 70, en position assise, contenant 1 gramme d'albumine et 3.8 lymphocytes par mm³. Les signes d'hypertension et la dissociation albumino-cytologique se sont donc considérablement accentués. Je viens de dire que cette ponction se passa sans incident, ce qui n'est pas tout à fait le cas, puisque le malade présente à la suite un violent mal de tête, témoin d'une poussée hypertensive consécutive vérifiée le lendemain, lors du repérage ventriculaire que nous pratiquons chez le malade.

Lors de cette ponction le manomètre enrégistre une tension s'élevant au-dessus de 80. 6.c.c. d'air stérile sont injectés dans le canal rachidien et montent facilement jusque dans les deux ventricules latéraux, témoignant d'abord qu'il n'existe aucun blocage, mais venant aussi confirmer nos présomptions de lésion tumorale, siégeant dans l'hémisphère droit.

Voici le rapport du radiologiste:-

Après l'insufflation, par voie lombaire, de 6 cmc d'air, on constate que les deux taches, qui fixent l'emplacement des ventricules latéraux, ont une forme et une situation différentes. Elles ne sont pas équidistantes par rapport au plan médian sagittal; et leur sommet, suivant leur plan horizontal,



OPÉRÉS, CONVALESCENTS, DÉPRIMÉS
RETROUVENT APPÉTIT, FORCÉS, ENTRAIN
PAR LE DÉLICIEUX

ÉLIXIR DUCRO

INSOMNIES — MENSTRUATIONS DOULOUREUSES
SIROP POUR TOUS TROUBLES NERVEUX

Chloral Bromuré du Dr. Dubois

ACTIVITÉ, INNOCUITÉ ÉPROUVÉES



INFLUENZA ANÉMIE ET NÉVRALGIES CONSÉCUTIVES

QUINOÏD

"QUINOÏDINE DURIEZ"

AUCUN DES INCONVÉNIENTS DE LA QUININE
CONTRAIREMENT AUX ARSENICAUX, AUCUNE TOXICITÉ
PRÉVENTIF: 2ou 3 PILULES — CURATIF 4 À 8 PILULES PAR JOUR
AU DÉBUT DES REPAS

LABORATOIRE DURIEZ, 20 PLACE DES VOSGES, PARIS
DÉPOT GÉNÉRAL: ROUGIER FRÈRES. MONTRÉAL.

IODALOSE GALBRUN

IODE PHYSIOLOGIQUE, SOLUBLE, ASSIMILABLE

Première Combinaison directe et entièrement stable de l'Iode avec la Peptone
DÉCOUVERTE EN 1896 PAR E. GALBRUN, DOCTEUR EN PHARMACIE

Remplace toujours Iode et Iodures sans Iodisme,

Vingt gouttes d'Iodalose agissent comme un gramme d'Iodure alcalin

Echantillons et Littérature: Laboratoire GALBRUN, 8 et 10, r. du Petit-Musc, PARIS

**Ne pas confondre l'Iodalose, produit original, avec les nombreux similaires
parus depuis notre communication au Congrès International de Médecine de Paris 1900.**

Dépôt général: ROUGIER FRERES, 350, rue Le Moyne, Montréal, Canada.

TRAITEMENT DE LA BLENNORRAGIE

par le

VACCIN DEMONCHY

VACCIN MONO-MICROBIEN POLYVALENT
A HAUTE CONCENTRATION
25 milliards de germes au centimètre-cube

**Raccourcit la période aiguë
Ecourt la durée totale du traitement.**

Renseignements plus complets sur demande

à

MM. ROUGIER Frères, - - Montréal
- Distributeurs -

Pommade

HEMORONE

CHOMEDY

renferme les principes actifs suivants:

- adrénaline: vaso-constricteur et hémostatique puissant.
- fluorure de sodium: antiseptique excellent.
- stovaïne: anesthésique local aussi puissant mais moins toxique que la cocaïne.
- extrait d'harmamélis: tonique et astringent.
- extrait de belladone: excite le péristaltisme intestinal.
- extrait de marron d'Inde: d'action bien connue.
- extrait d'arnica: reconnu depuis les temps les plus reculés comme vulnérable très actif.

Mode d'emploi: faire une application matin et soir,

Tube de 22 grammes:

HERDT & CHARTON, INC.,
2027 MCGILL COLLEGE AVENUE
MONTREAL

ne se trouve pas à égale distance de la convexité du crâne. En effet la bulle d'air du ventricule latéral droit est refoulée en bas et en dedans.

Un examen ophtalmologique, fait dans le même temps, laisse voir des papilles très floues, de stase marquée. Le champ visuel fut impossible à prendre par suite du manque de collaboration de la part du malade. Un cobaye est inoculé avec le L.C.R., mais le résultat reste négatif après 4 mois.

Le diagnostic de tumeur, probablement tuberculome, maintenant fait, il eut été intéressant de soumettre le malade au neuro-chirurgien, mais inutile d'y songer vu l'état pulmonaire avancé.

Toujours est-il que le malade meurt le 17 septembre 1935 et l'autopsie pratiquée par Monsieur le Dr Samson, donne les constatations suivantes:

Broncho-pneumonie caséuse avec atteinte des plèvres. Quelques granulations au niveau du péritoine, dans les reins, et la capsule surrénale droite.

CERVEAU:— Sur une coupe passant par le bourrelet du corps calleux, on constate, à la face interne de l'hémisphère droit, la présence d'une masse gris blanchâtre de consistance granuleuse, limitée par une mince zone d'un tissu rougeâtre. Cette masse est située dans le centre ovale au-dessus du corps calleux, et elle déborde légèrement en bas dans l'hémisphère voisin. Elle présente un diamètre moyen de 3cm et ses limites supérieures se trouvent à 2 cm de la convexité.

Sur une coupe passant à la partie antérieure des tubercules mamillaires et de la corne sphénoïdale du ventricule latéral, on trouve dans la substance blanche du lobe temporal gauche, plus précisément au niveau T2, une masse présentant les mêmes caractères, à limites nettes et d'un diamètre moyen de 1.5 cm. L'examen histologique montre qu'il s'agit de masses caséuses entourées de tubercules conglomérés, typiques avec quelques cellules géantes.

Des frottis ont montré la présence de nombreux bacilles acido-résistants. L'ensemble de ces constatations nous permet d'affirmer que ces masses sont des tuberculomes.

Ce qu'il faut en conclure, c'est que, comme on l'admet généralement aujourd'hui, il existe à la base de toute épilepsie une lésion organique cérébrale réelle, facile à mettre en évidence dans notre cas, mais parfois très difficile à déceler.

Si l'on a soin tout de même, de bien relever tous les antécédents, l'on découvrira la plupart du temps et par ordre de fréquence, le traumatisme obstétrical, les traumatismes crânio-cérébraux et les maladies infectieuses de l'enfance ayant déterminé les lésions cérébrales susceptibles de se révéler plus tard. Il n'est d'ailleurs pas rare de rencontrer au cours des infections infantiles, des signes évidents d'une atteinte encéphalique, tels que délire ou convulsions, atteinte qui laissera une cicatrice indélébile faisant épine irritative pouvant déclancher, à l'occasion de la puberté par exemple, ou de toute autre cause occasionnelle, des crises épileptiques.

C'est ainsi que l'hérédité ne joue pas ici le rôle qu'on lui attribua longtemps. En effet, si elle paraît parfois en cause, elle ne l'est qu'indirectement, en ce sens que l'hérédité apparente n'est le plus souvent qu'une hérédité de terrain favorable à l'éclosion des crises convulsives, en particulier dans la syphilis, la tuberculose et l'alcoolisme.

(Travail de l'Hôpital St-Michel-Archange.)

SYNDROME CEREBELLEUX CHEZ UN JEUNE ENFANT

par

Jean-C. MILLER et Alph. PELLETIER

L'âge de ce petit malade, l'intégrité de son intelligence et l'évolution très précoce de ses troubles neurologiques nous ont amenés à vous le présenter ce soir. Il est plutôt rare et non sans intérêt d'observer un syndrome cérébelleux évoluant chez un si jeune enfant, et paraissant relié à une atteinte organique congénitale.

Obs: M...., Jean-Paul, (No. 1448) fut admis le 10 août 1935, à l'âge de 11 ans, 2 mois. Sa mère avait antérieurement consulté à la Clinique de l'Hôtel-Dieu, pour troubles nerveux divers que présentait l'enfant, et en particulier pour faiblesse des membres inférieurs. Le sujet avait été renvoyé de l'école à cause de ses chutes fréquentes et de son incapacité de suivre les autres élèves.

Dans l'ascendance du sujet, on relève des facteurs toxiques bilatéraux: éthylisme chez les deux grands-pères, ainsi que chez le père du malade; ce dernier obèse et arthritique est mort subitement d'angine à 47 ans. De son côté, la mère a été opérée pour un goître toxique; une petite sœur souffre elle-même déjà d'un goître. Du côté maternel, la grand-mère et une tante ont fait de la tuberculose pulmonaire et osseuse. Un grand oncle était sourd-muet. L'enfant a trois autres sœurs plus jeunes, bien douées et ne présentant pas d'infirmités.

Jean-Paul est né à terme, mais d'un accouchement long et laborieux, accompagné d'asphyxie bleue et suivi d'ophtalmie purulente. Dans la suite, et au cours de la petite enfance, on ne relève aucun incident important d'ordre infectieux ou

traumatique. Cependant, durant la même étape les parents s'inquiétaient déjà de la lenteur et de l'imperfection des manifestations psycho-motrices: pendant que l'intelligence elle-même et le sentiment semblaient s'éveiller normalement, la marche pénible ne s'établissait que vers l'âge de deux ans, et la parole après trois ans. La mère ajoute que son fils n'a jamais marché ni parlé comme les autres enfants: sa démarche était incertaine, ses jambes faibles, il tombait fréquemment. Son langage était mal articulé, lent, irrégulier en débit et en intensité. A ces troubles déjà bien singuliers, s'ajoutaient une forte instabilité et des tremblements des quatre membres compromettant l'activité volontaire de l'enfant. Vers l'âge de 8 ou 9 ans, le petit malade a paru reprendre un peu de force musculaire dans ses membres inférieurs, et les tremblements auraient également diminué; par ailleurs, les troubles de la parole ne se sont pas modifiés. L'intelligence et le caractère sont sensiblement normaux: on note toutefois une légère hyper-émotivité.

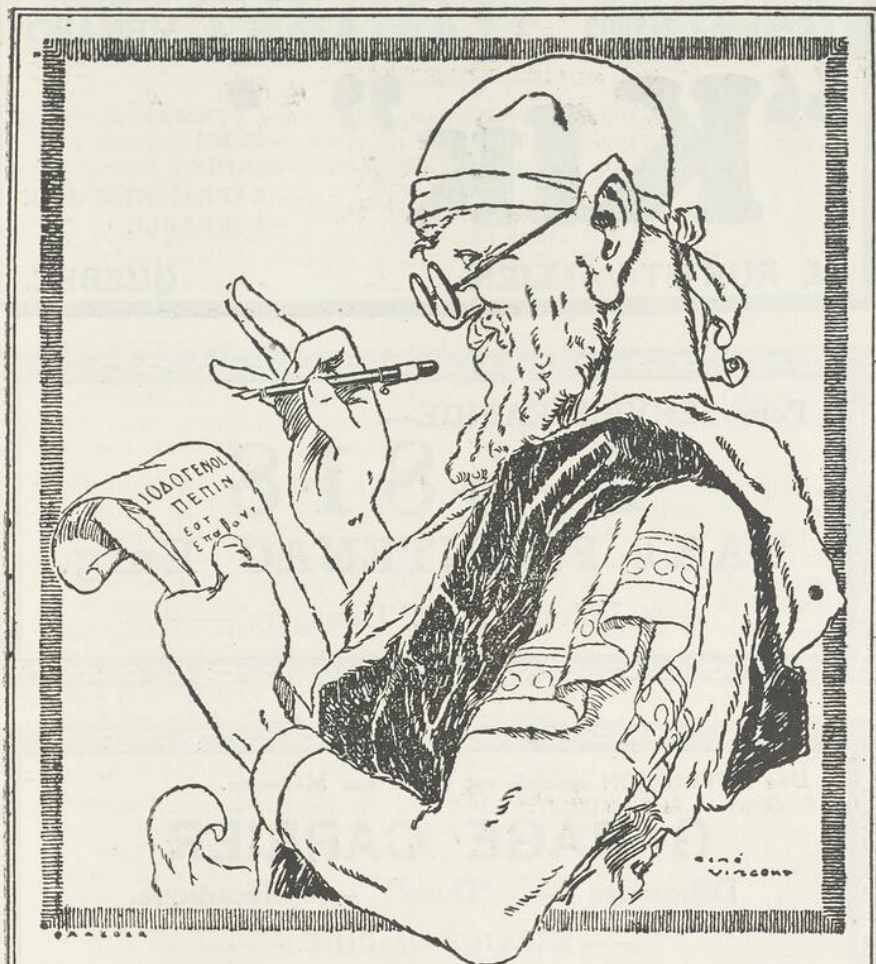
A l'examen objectif, on aperçoit un enfant bien constitué, ne présentant aucun stigmate de dégénérescence. Son état général est excellent, et son développement corporel sensiblement normal à son âge.

Le système nerveux est le seul touché, et les manifestations troublent presque exclusivement les associations synergiques des mouvements volontaires, ainsi que la statique musculaire, deux fonctions importantes que les physiologistes attribuent actuellement au cervelet.

Comme troubles de la synergie, notons l'hypermétrie des mouvements, épreuve de la flexion de la jambe, l'adiodococinésie, démarche en zigzagant.

Du côté de la statique musculaire, équilibration difficile, tremblements statiques et kinétiques, nystagmus horizontal, parole tremblante et saccadée, écriture irrégulière, inégale, désordonnée.

Observons encore cette hypotonie particulière aux cérébelleux, bien évidente à la secousse latérale du pied, ainsi qu'après l'extension forcée de l'avant-bras fléchi sur le bras. Ces épreuves mettent en relief l'inaction des Antagonistes.



PEPTONE IODÉE SPÉCIALE

RICHE EN IODE ORGANIQUE, ASSIMILABLE, UTILISABLE

Iodogénol Pépin

**GOÛT
AGRÉABLE**

INDICATIONS DE L'IODE ET
DES IODURES MÉTALLIQUES

**GRANDE
TOLÉRANCE**

Bien supérieur aux Sirops et Vins Iodés ou Iodotanniques.

PRESCRIRE

AUX ENFANTS : 10 à 30 gouttes par jour. — AUX ADULTES : 40 à 60 gouttes par jour.

Échantillons sur demande
à MM. les Docteurs.

Laboratoires PÉPIN & LÉBOUCQ.
COURBEVOIE — PARIS

J. EDDE, Limitée, Agent Général pour le Canada.

Téléphone 2-5003

BRAIS & MENARD

“KIK”

—PURE
—SAINE
—RAFRAICHISANTE
—AGREABLE

68, RUE ST-VALLIER

- - - QUEBEC.

Pour SERVICE RAPIDE—

2-6818**TAXI FRONTENAC Enrg.**

— Voitures 5 et 7 Passagers —

Une ATTENTION spéciale est donné aux Médecins.

GARAGE CARRIER

Débossage — “Duco” — Mécanique.

— SERVICE RAPIDE. —

284 $\frac{1}{2}$ DU ROI

- - - QUEBEC.

Edouard Ratté

Electricien Licencié

Réparations d'appareils électriques — Service de Rayon X
Ultra Violets, Diathermie Etc.- - - - -
- SATISFACTION GARANTIE -

109, rue Notre-Dame des Anges

IODO CINNAMATE CHOMEDY

L'**IODO-CINNAMATE** a une action chimiothérapique anti-infectieuse en général, et anti-infectieuse pulmonaire en particulier; il tend de plus à conférer à l'organisme une immunité artificielle vis-à-vis des bacilles.

Chaque ampoule contient :

{	Cholestérine	0.03	Goménol	{	à 0.05	}
	Cinnamate de Benzyle	0.05	Gaiacol			
	Iode combiné	0.01	Eucalyptol			

Huile d'arachide neutralisée stérilisée Q.S. pour 1 cc. ½

La CHOLESTERINE, pure, possède une propriété antitoxique, antihémolytique, et, d'après les travaux de Legout et d'Abderhalden, antigénétique fixatrice du complément; le professeur Lemoine en collaboration avec Gérard a souligné les propriétés curatives de la cholestérine à l'égard de l'infection bacillaire sous ses formes les plus diverses.

Le CINNAMATE de BENZYLE, un des éthers de la cinnaméine, qui est un composant du baume du Pérou, a donné expérimentalement et cliniquement, entre les mains de Jacobson, Barbary, Darier, Jeanselme, Spilmann, Dufourmental et Sébilleau, etc... des résultats remarquables. "Le cinnamate de benzyle facilite ou provoque l'action de la forte main de, la nature par formation du tissu conjonctif évoluant vers la cicatrisation, avec dilatation des capillaires, accumulation de leucocytes, rappelant le travail d'englobement cicatriciel d'une lésion par corps étranger". (A. Aimes).

L'IODE a toujours tenu une large part dans le traitement de la scrofule et du rachitisme. Dans l'**Iode-Cinnamate**, l'iode employé est de l'iode bi-sublimé chimiquement pur, que, par un procédé spécial, nous combinons intimement à l'huile végétale dans laquelle il se trouve fixé.

Le GOMENOL, le **GAIACOL** et l'**EUCALYPTOL** agissent synergiquement, grâce à leur qualité éminemment antiseptique, sur tous les microbes végétant dans les voies respiratoires; leur volatilité fait qu'ils sont éliminés en grande partie par les poumons, en effectuant ainsi une sorte d'inhalation à rebours. Ils ont de plus une action sclérogène sur les lésions et une action modificatrice des sécrétions bronchiques.

Dans les infections pulmonaires, les gripes et leurs séquelles on constate une diminution de la température, la disparition des symptômes alarmants; quand il y a abcès du poumon, bronchite fétide ou gangrène pulmonaire, l'**Iodo-Cinnamate** fait disparaître l'odeur repoussante des crachats. Dans les convalescences, des infections aiguës, l'**Iodo-Cinnamate** stérilise non seulement les voies respiratoires, mais protège l'organisme contre une poussée bacillaire évolutive.

La boîte contient DOUZE ampoules, \$1.65

J. PLÉ, Docteur en Pharmacie de l'Université de Paris

Licencié ès Sciences, Ancien Interne des Hôpitaux de Paris,
Ancien Elève de l'Institut Pasteur.

Distributeurs pour le Canada :

HERDT & CHARTON, INC.

2027, Avenue du Collège McGill — MONTREAL

Dr W. E. BRUNET, président PAUL BRUNET, vice-président

W. BRUNET & Cie. Ltée.

Fondée en 1855

PHARMACIENS EN GROS IMPORTATEURS ET
INSTRUMENTS DE CHIRURGIE MANUFACTURIERS
AMEUBLEMENTS D'HOPITAUX DE PRODUITS
RAYONS X ET PHYSIOTHERAPIE PHARMACEUTIQUES

70, rue Laliberté 139, St-Joseph

QUÉBEC

CANADA



TRICALCINE INJECTABLE

DIPROPANOÏLPHOSPHITE DE CHAUX INALTÉRABLE
CACODYLATE de SOUDE 0,05. SULFATE de STRYCHNINE 0,001

MEDICATION CALCIQUE INTENSIVE ET STIMULANTE

TUBERCULOSE
MISÈRE
PHYSIOLOGIQUE

CONVALESCENCE
ANÉMIE
SCROFULOSE

POSOLOGIE
Une ampoule par jour
pendant douze jours.
Dix jours de repos et
reprandre une série.

Laboratoire des Produits SCIENTIA, 21, rue Chaptal, Paris. 9^e

HERDT & CHARTON Inc. 2027, avenue McGill College, Montréal.
"Représentants exclusifs pour le Canada".

Les pupilles sont normales; la sensibilité est conservée, de même que la réflectivité cutanée; les réflexes tendino-périostiques sont nettement exagérés de deux côtés, plus à droite et surtout aux rotuliens; on remarque une ébauche de clonus patellaire. Il n'y a pas de Bakinski ni de Romberg.

Le Bordet-Wassermann est négatif dans le sang comme dans le liquide; l'examen bio-cytologique du liquide n'a fourni aucun renseignement important. Les urines sont de volume normal, (1200 cc. par 24 heures), et ne contiennent aucun élément pathologique. La radiographie du crâne s'est montrée négative. Le fond d'œil n'a fourni aucune information utile au diagnostic.

Les troubles de la Synergie et de la Statique, pourraient en imposer pour une Sclérose en plaques; mais par contre cette affection débute plutôt dans l'âge adulte, elle procède par poussées évolutives, ce que nous ne retrouvons pas ici; remarquons encore que le réflexe pharyngé de même que la réflectivité cutanée en général sont conservés.

Les mêmes perturbations motrices peuvent se retrouver dans la maladie de Friedreich; elle aussi débute au cours de l'enfance, mais c'est une affection familiale, héréditaire; elle s'accompagne d'aréflexie tendineuse et de Romberg bien souvent, tout comme l'Ataxie tabétique. Ces caractères différentiels nous permettent d'éliminer ces trois affections voisines.

Le syndrome cérébelleux bilatéral et généralisé reste donc isolé; l'exagération des réflexes tendineux, ainsi que l'ébauche de clonus semblent indiquer une irritation voisine atteignant les voies pyramidales.

L'apparition ultra-précoce de ces manifestations, leur appose un caractère congénital: il semble bien que nous soyons en présence d'une encéphalopathie infantile, d'une topographie particulière. Les régions supérieures, corticales et mésocéphaliques ont été épargnées: l'intelligence et la motricité vraie sont conservées. Les lésions se sont vraisemblablement produites plus bas, au niveau du cervelet et des régions avoisinantes, pour compromettre isolément l'orientation et le sens musculaire du malade.

Le pronostic de ces affections cérébelleuses est toujours assez sombre. On peut cependant faire une distinction dans le cas présent. Chez l'adulte antérieurement normal, le même syndrome correspond à une affection évolutive du cervelet, (tumeur, atrophie, ramolissement), et progresse vers une impotence plus ou moins complète. Ici au contraire, nous sommes plutôt en présence d'un accident encéphalopathique, apparemment constitué et fixé. L'anamnèse démontre que les troubles fonctionnels ont plutôt tendance à régresser.

Comme médication symptomatique, la Strychnine a paru aider le petit malade. Nous nous proposons aussi de lui faire suivre un traitement anti-spécifique, également susceptible de lui être utile. Enfin la gymnastique rationnelle et la rééducation physique compléteront nos tentatives thérapeutiques.

(Travail de l'Ecole La Jemmerais.)




C. E. CLOUTIER, Gérant

Service: JOUR et NUIT
Tél. 6210

CHARLES CLOUTIER
Directeur de Funérailles
Embaumeurs, Etc.

174, D'Aiguillon
QUEBEC.

UN CAS DE SEPTICEMIE A STAPHYLOCOQUES

par

L. LARUE et L. PATRY

Marie A. B..., est une malade âgée de 23 ans admise à l'hôpital St-Michel-Archange le 10 septembre 1935.

Les renseignements pris à l'admission ne mentionnent rien de pathologique dans ses antécédents personnels. Cette personne faisait la classe depuis plusieurs années et avait toujours joui d'une bonne santé jusqu'à il y a une semaine avant son internement. Ses parents racontent qu'alors elle est devenue agitée, excitée, qu'elle tenait des propos incohérents, mangeant très peu et ne dormant à peu près pas. Ils attribuent ses troubles mentaux à un désappointement récent causé par un changement de classe.

Au point de vue mental lors de son examen à l'arrivée elle présentait un syndrome comparable à celui que nous constatons actuellement. Celui-ci ne s'est à peu près pas modifié, elle a toujours été agitée, excitée, discourant sans cesse et d'une façon incohérente, faisant des blagues de temps à autre au cours d'un langage qui traduit en somme la fuite des idées. En résumé elle présentait le tableau à peu près complet de la manie. Celui-ci s'est un peu modifié depuis quelques jours, elle est plus calme, cependant elle demeure aussi incohérente dans ses propos.

Son état général paraissait satisfaisant et ne nous permettait pas de soupçonner à ce moment l'existence d'un état septicémique. L'examen physique n'avait rien décelé de particulier si ce n'est une température un peu élevée et des traces d'albumine dans les urines, symptômes que l'on constate d'une façon courante au cours des états d'agitation.

Cependant après quelques jours de mise sous observation, devant la persistance de cette température élevée, sans rémission **matutinale**, température qui se maintenait en plateau, aux environs de 102° - 103° , et cela sans que nous puissions déceler de foyers infectieux localisés, nous avons cru qu'il pouvait s'agir d'un état septicémique et avons décidé de faire une hémoculture, - sans présumer de la nature exacte de cette infection, car les renseignements et l'examen physique ne nous le permettaient pas. La culture a mis en évidence un staphylocoque doré identifié par les méthodes habituelles ce qui nous a permis de poser le diagnostic de septicémie à staphylocoques, dont il nous est impossible de préciser le mode de début. Les renseignements que nous avons pris dans la suite auprès de la famille n'ont rien apporté de nouveau sur ce sujet.


Incidentement, l'apparition de furoncles au niveau des deux omoplates venait confirmer les résultats du laboratoire. Il est probable que la porte d'entrée du microbe en cause a été une infection de cette nature passée inaperçue chez elle; tout de même nous ne pouvons l'affirmer car dans bien des cas de staphylococcémie rapportés, la porte d'entrée est restée totalement inconnue. La pénétration de ce microbe dans le sang, d'après certains auteurs, pourrait même se faire par la voie intestinale.

Enfin une autre hémoculture de date plus récente est venue confirmer les résultats de la première.

Et depuis, la maladie semble devoir suivre son cours habituel, sans localisation importante jusqu'à présent, si ce n'est une néphrite en voie d'organisation. Il est probable que nous en verrons apparaître d'autres, la maladie continuant d'évoluer. Pour le moment tous les organes à part le rein, nous paraissent indemnes.

En dépit d'un état général assez bien conservé, le pronostic de cette maladie infectieuse est sévère dans des formes aiguës comme celle-ci; la mortalité rapportée par tous les auteurs atteint 95% malgré toutes les thérapeutiques préconisées jusqu'à présent.

ACTION ANTISEPTIQUE



prolongée

sur

L'APPAREIL URINAIRE

DANS l'inflammation aiguë de la vessie, de l'urètre postérieur et de l'appareil génito-urinaire — lorsqu'il existe de la douleur, du ténesme et de la pollakiurie — le principe actif de l'essence de santal, le santalol, constitue un des meilleurs adjuvants médicaux par voie interne.

Par la présence constante du santalol dans l'urine, toute la muqueuse de la vessie et de l'urètre postérieur se trouve continuellement lavée par un liquide cicatrisant, modificateur et antiseptique.

C'est exactement ce qui arrive quand vous prescrivez

ARHÉOL (Astier)

Car l'Arhéol (Astier) est le principe actif purifié de l'essence de santal, ne contenant jamais moins de 98% de santalol. Il ne contient pas de substances thérapeutiquement inertes mais irritantes, décelées dans l'essence de santal ordinaire.

Dans la période aiguë de la gonorrhée, l'Arhéol (Astier) soulage la douleur, réduit l'inflammation, atténue la gêne de l'urètre postérieur et diminue la fréquence des mictions. Lorsqu'il y a indication de traitement local, il agit comme adjuvant utile aux antiseptiques et aux astringents locaux. Il peut être employé, avec avantage, dans la Cystite, le Catarrhe vésical, la Prostatite, l'Urétrite postérieure. Dans la Pyélite, grâce à ses propriétés antiseptiques, l'Arhéol (Astier) constitue une aide précieuse pour subjuguer l'infection dans le rein et le bassin.

Pour renseignements et échantillons, écrivez aux
Dépositaires canadiens pour les produits des

LABORATOIRES P. ASTIER, PARIS, FRANCE

Pour la Province de Québec:
ROUGIER FRERES
350, rue Le Moyne,
MONTREAL.

Pour les Provinces Maritimes,
de l'Ouest et de l'Ontario:
JOHN A. HUSTON Company, Ltd.
36-48 Caledonia Road,
TORONTO, ONT.

L'effet thérapeutique depend de la solubilité...

Même si les spirochettes étaient localisés au site de l'injection, seule la partie de la solution contenant les sels, parfaitement solubilisés, serait l'agent efficace.

Le Thio-Bismol est en solution parfaite durant l'injection...

Etant soluble dans le fluide des tissus, il n'est pas précipité de façon appréciable dans l'organisme, tels que le sont la plupart des préparations de bismuth, mais il est rapidement diffusé dans le sang; produisant ainsi une haute concentration de sel bismuth spirochecticide dans les tissus.

Le Thio - Bismol (Thioglycollate de bismuth sodique) renferme 37.5% de bismuth métal.

Emballages...

Boîtes de 12 et 100 Ampoules de 2-cc (No. 156), chaque ampoule contient une dose moyenne (0.2 Gm. - 3 grains de Thio - Bismol). La solution est faite, au besoin, dans de l'eau distillée stérile fournie en quantité suffisante avec chaque emballage.

PARKE, DAVIS & CIE

Les plus grands fabricants de produits Pharmaceutiques et Biologiques de l'univers.

Nous croyons justement qu'il y a une distinction à faire entre cette forme et celle dont nous a parlé le Dr Jobin dans l'intéressante observation qu'il a rapportée à la dernière séance. En effet cette forme d'infection à staphylocoque comporte un pronostic moins grave puisque la majorité des auteurs lui accorde 50% des guérisons. Celle-ci ne donnerait en réalité qu'une sorte de bacillémie transitoire entraînant de cette façon la formation de multiples abcès. Aussi l'hémoculture demeure le plus souvent négative et la thérapeutique paraît plus opérante. La thérapeutique mise en œuvre est celle préconisée par tous les auteurs: septicémine, injections de sulfate de cuivre, abcès de fixation, bactériophage, le tout sans résultats appréciables.

En résumé la gravité de cette infection, et l'échec thérapeutique qu'elle apporte en font pour la médecine un problème encore à résoudre.

(Travail de l'Hôpital St-Michel-Archange.)

SEQUELLES PERMANENTES DE LA COMMOTION MEDULLAIRE

par

G. DESROCHERS et G.-H. LARUE

Si la commotion cérébrale est une manifestation fréquente et bien connue des traumatismes atteignant directement ou indirectement les centres nerveux, il n'en est pas de même pour la commotion de la moëlle qui s'observe, certes, beaucoup plus rarement, parce que celle-ci est mieux protégée que le cerveau, mais qui, aussi, passe assez souvent inaperçue des cliniciens, malgré le grand nombre de travaux qu'on lui a consacrées depuis quelques années. La commotion médullaire tient, en effet, peu de place dans les ouvrages classiques, à côté des autres accidents traumatiques de la moëlle produits par action directe d'un agent vulnérant ou par suite de fractures, luxations, éclatement du rachis. Cependant, les conséquences fonctionnelles et anatomiques de l'ébranlement du tissu médullaire sont d'un intérêt théorique et pratique peut-être plus considérable que celles des lésions grossières occasionnées par son atteinte directe.


C'est ce que nous voudrions faire ressortir en vous présentant l'observation suivante :

N. P. ouvrier agricole, âgé de 55 ans, fit, il y a sept à huit ans, une chute sur les talons d'une hauteur d'environ 15 pieds, alors qu'il était à battre du grain. Il ne perdit pas connaissance, mais demeura complètement impotent de ses membres pendant un certain temps; la motilité reparut assez rapidement, mais d'une façon incomplète, au bras et à la jambe droite; mais du côté gauche, les troubles moteurs étaient plus accentués et le blessé ressentait des douleurs spontanées très vives dans tout ce côté. Il resta au lit pen-

Produit de présentation
toute récente au

CANADA

!



● **CAMPOLON**

(Marque Déposée)



424M Cf

EXTRAIT de FOIE injectable EXTRA-ACTIF

Très employé en Angleterre et dans les pays européens, le Campolon — extrait de foie concentré, administré avec les meilleurs résultats en injections intramusculaires — est maintenant offert aux médecins canadiens.

Grâce aux perfectionnements apportés au procédé d'extraction, on y a conservé une forte fraction du facteur anti-anémique, comme l'atteste la prompte réaction des réticulocytes. Et, après que l'examen aura démontré que le sang est de nouveau normal, des injections à résorption lente, qu'il suffira de répéter à longs intervalles, en continueront facilement les effets bienfaisants. Rappelons que le Campolon est parfaitement toléré.

Notice explicative sur demande.

En étuis de 5 ampoules de 2cc.,
et de 3 ampoules de 5cc.

**WINTHROP
CHEMICAL COMPANY, INC.**

Produits pharmaceutiques supérieurs
à l'usage de MM. les Médecins

Administration et fabrication à WINDSOR, Ont.

Hémostyl

Du Dr.
ROUSSEL

Anémies Hémorragies

SÉRUM HÉMOPOÏÉTIQUE FRAIS DE CHEVAL

<p>Flacons-ampoules de 10^{cc} de Sérum pur</p>	<p>A) Sérothérapie spécifique des ANÉMIES (Carnot).</p>
<p>Sirap ou Comprimés de sang hémopoïétique Létal</p>	<p>B) Tous autres emplois du Sérum de Cheval : HÉMORRAGIES (P. Weill) PARSEMENTS (R. Petit)</p>
<p>ANÉMIES CONVALESCENCES</p>	

Echantillon, Littérature
97, RUE de VAUGIRARD, Paris

Agent pour le Canada: J. EDDE, Limitée, Edifice New Birks, Montréal, P. Q.

dant deux semaines, puis on le força à se lever et à marcher en s'aidant d'une chaise et d'une canne, pour éviter, disaient ses médecins, l'ankylose possible. Comme il n'y avait de fracture nulle part, il semble bien qu'on attribuait les symptômes présentés à de simples contusions locales, d'autant plus qu'une régression rapide des troubles moteurs s'effectuait progressivement. Cependant, le malade ressentait des douleurs très vives, à caractère lancinant, dans tout l'hémi-corps gauche, douleurs qui persistèrent pendant au-delà d'un an après son accident. Peu à peu ces douleurs disparurent, mais les troubles moteurs qui avaient marqué, tout d'abord, une amélioration rapide, s'immobilisèrent pour demeurer tels que nous les voyons aujourd'hui.

A l'examen, on constate, en effet, des troubles de la marche et de la station debout, caractérisés par un état de raideur et de spasmodicité des membres inférieurs. Les troubles sont beaucoup plus accentués du côté gauche que du côté droit: le membre inférieur gauche ne présente aucun mouvement de flexion à la marche et est utilisé à la manière d'un pilon.

La base de sustentation est un peu élargie.

Aux membres supérieurs, on note une diminution de la force musculaire à gauche, sans atrophie, et un certain degré de contracture révélé par la mobilisation passive.

L'état de coordination des mouvements est difficile à explorer, en raison de cette contracture, mais il ne semble pas y avoir d'ataxie véritable. Le signe de Romberg est négatif.

Les réflexes tendineux et ostéo-périostés sont tous vifs aux quatre membres, mais plus marqués à gauche, où ils prennent un caractère polycinétique au membre inférieur.

Le signe de Babinski est positif des deux côtés.

Les réflexes abdominaux sont difficiles à déceler, les crémastériens existent. Aucune anomalie des réflexes oculopupillaires.

Le malade accuse des envies fréquentes et impérieuses d'uriner et absence complète de l'érection depuis son accident.

Les troubles de la sensibilité subjective notés au début n'existent plus, mais se manifestent parfois à l'occasion des mouvements passifs et peuvent être attribués à l'état de contracture. Objectivement, on réveille une douleur diffuse à la pression ou percussion des apophyses épineuses sur toute la longueur de la colonne vertébrale, mais d'une façon plus marquée à la région inter-scapulaire.

Aucune zone d'anesthésie ou d'hypoesthésie n'a pu être constatée. Par contre, l'hyperesthésie semble manifeste dans tout l'hémi-corps gauche, exception faite de la face et du cou. Cette hyperesthésie existe à tous les modes, mais elle est surtout évidente à la piqûre. Le chaud et le froid sont aussi perçus de façon plus intense à gauche et parfois traduits par une sensation douloureuse.

Le B. Wassermann est négatif dans le sang et le liquide céphalo-rachidien. Ce dernier était sous tension normale au cours de la ponction lombaire et révélait à l'examen un taux d'albumine de 0,50 avec 1.2 lymphocytes. Le benjoin colloïdal n'a pu être pratiqué, à cause de la présence d'hématies dans le liquide de ponction.

Depuis près de cinq ans que cet examen a été pratiqué et que nous avons le malade sous nos yeux, nous constatons aujourd'hui que son état ne s'est guère modifié. Les symptômes restent tels quels, sans amélioration, ni aggravation.

En résumé, à la suite d'un traumatisme indirect (chûte sur les talons) remontant à sept ou huit ans, nous voyons persister un syndrome médullaire caractérisé par un état d'hyper-réflexivité tendineuse généralisé et de spasmodicité aux membres inférieurs où l'on décèle un clonus des deux pieds et un signe de Babinski bilatéral. Les troubles sont plus accentués du côté gauche, où ils intéressent à un faible degré le membre supérieur, et de ce côté également persistent quelques légers troubles de la sensibilité objective à caractère d'hyperesthésie et d'hétéresthésie.

Sans reprendre ici toute l'étude de la commotion médullaire qui a fait l'objet de travaux nombreux au cours et après la guerre, nous croyons utile d'attirer l'attention sur certains points particuliers que suggère cette observation.

THYVACRINE No. 10 C & C

Chaque comprimé représente en glandes fraîches:-

Ovaire complet 10 grains, Thyroïde 1 grain.

INDICATIONS:- Aménorrhée soit occasionnelle causée par émotion vive, froid aux pieds, fatigues etc., ou générale tel que, chloro-anémie, tuberculose, changement de vie, convalescences etc. Troubles de la ménopause, etc. Ménorrhagie et dans les syndromes à prédominance ovarienne.

NEUROCRINE No. 5 C & C

Chaque comprimé représente: Teinture de Valériane 40 gouttes, Surrénale $\frac{1}{2}$ grain, Substance Cérébrale 10 grains, Thymus 3 grains.

INDICATIONS:- Neurasthénie, Perte ou sommeil agité cause nerveuse, Surrénalites aiguës ou chroniques, Névroses, Hystéries Hyperexcitabilité psychique, Fatigues, Surménage, Epuisement de l'énergie et tout autres troubles nerveux.

DIACRINE No. 6 C & C

Chaque comprimé représente en glandes fraîches:-

Ilots du Pancréas 10 grains, Duodenum 1 grain, Amygdale 2 grains.

INDICATIONS:- Insuffisance intestinale, Pancréatite Chronique, Irritations du pancréas, Dyspepsies pancréatiques, Diabète.

PRIX:- En bouteilles de 50 dozs. \$10.20

En bouteilles de 100 dozs. \$18.00

Echantillon sur demande.

CASGRAIN & CHARBONNEAU
LIMITEE

28-30 rue St-Paul Est

MONTREAL.

Pharmaciens en Gros
Instruments de Chirurgie
Instruments pour Dentistes
Rayons-X et Physiothérapie

Téléphone

LANcaster 3292

Traitement des AFFECTIONS VEINEUSES

Veinosine

Comprimés à base d'*Hypophyse* et de *Thyroïde* en proportions judicieuses d'*Hamamélis*, de *Marron d'Inde* et de *Citrate de Soude*.

DÉPOT GÉNÉRAL : **P. LEBEAULT & C^o**, 5, Rue Bourg-l'Abbé, PARIS

Dépôt Général pour le Canada:
ROUGIER FRERES, 350, rue Le Moyne, Montréal, Canada.

Quand les fonctions digestives sont au ralenti.....

LA

NÉO-GASTRICINE

Véritable extrait opothérapique des muqueuses
stomacales fraîches de porcs et de veaux de lait

activé
par l'action catalytique
de l'hypophosphite de Mn
additionné
de deux toniques amers :
Gentiane et Condurango

**TONIFIE LA MUQUEUSE GASTRIQUE
APPORTE UN SOULAGEMENT**

dans les

**GASTRALGIES - AIGREURS D'ESTOMAC
DIGESTIONS PENIBLES
ATONIES GASTRIQUES - DYSPEPSIES.**

Dose: 3 à 6 cuillerées à café par jour, avant, pendant ou
après les repas.

**Produits du Dr. E. DUHOURCAU
CAUTERETS (Hautes-Pyrénées) FRANCE.**

Concessionnaires pour le Canada:
ROUGIER FRÈRES, 350, rue Le Moyne, MONTRÉAL.

RHODAYA TREVIRANUS.

Médicament effectif et rapide contre l'hypertension artérielle et la sclérose des vaisseaux sanguins.

RHODAYA abaisse la tension artérielle, stimule la circulation dans les veines, soulage le cœur.

RHODAYA est aussi recommandé dans les cas de rhumatisme chronique déformant.

RHODAYA est facilement toléré par l'estomac. Il n'y a aucune contre indication à l'emploi de **RHODAYA**.

Les résultats obtenus par plusieurs médecins en clientèle et dans les hôpitaux sont probants. Dans certains cas **RHODAYA** peut être administré à la dose de une cuillerée à thé pour quelques jours. Repos de 5 à 6 jours et reprendre à une cuillerée à café.

RHODAYA est un médicament que nous recommandons fortement.

MODE D'EMPLOI :

Une cuillerée à café 4 fois
par 24 heures.

Chaque cuillerée à café contient :

Rhodanate	0.10
Sodium Pheny lb	0 015
Bromure sodium	0.20
Tr. Aubepine	10 M

STRAND CHEMICAL Co.


Eug. Caouette, Pharmacien-propriétaire

Messieurs les médecins
sont cordialement invités
à venir visiter notre établissement.

Laiterie Laval Enrg.

237 - 4ième Avenue (Limoilou)

Tél: 4-3551



*Résistant à
l'épreuve
du temps*

PARMI les préparations introduites en thérapeutique, au cours des quarante dernières années, il en est peu, probablement, qui aient recueilli autant d'approbation et provoqué autant d'intérêt soutenu que l'Antiphlogistine.

Il est superflu, sans doute, d'ajouter que ce succès est dû entièrement à sa valeur thérapeutique.

D'année en année, les résultats cliniques obtenus, par des praticiens spécialisés ou autres, en ont consacré et étendu l'emploi dans les diverses parties du monde civilisé, tous ou presque tous s'accordant à reconnaître son action bienfaisante. Aussi, l'Antiphlogistine est-elle considérée aujourd'hui comme l'application topique de choix dans le traitement des affections s'accompagnant de congestion et d'inflammation.

L'estime dont jouit l'Antiphlogistine auprès du corps médical a suscité des imitations, comme il était à prévoir, imitations qui, après analyses et essais cliniques, se sont montrées nettement inférieures.

C'est pourquoi, afin d'éviter toute déception, le praticien doit toujours spécifier, qu'il prescrit la véritable Antiphlogistine, dans sa boîte d'origine, fermée.

L'Antiphlogistine maintient sa suprématie parce qu'elle remplit essentiellement le but pour lequel elle a été créée.

Elle a vaincu l'épreuve de la clinique et du temps.

ANTIPHLOGISTINE

Echantillon et littérature adressés sur demande:

**THE DENVER CHEMICAL Mfg. Co.,
153, LaGauchetière St., W., Montreal.**

L'Antiphlogistine est fabriquée au Canada.

On a pensé pendant longtemps que la commotion médullaire se traduisait surtout par des symptômes fugaces: Déjerine et Thomas ont exprimé cette opinion en disant "qu'en somme, la commotion n'est que la suppression momentanée de toutes les fonctions médullaires."

Les faits de cet ordre existent incontestablement, mais suivant Lhermitte, "ils sont loin de résumer à eux seuls toute la symptomalogie de la commotion médullaire."

Celle-ci peut donner lieu à des variétés cliniques très diverses et l'évolution des altérations commotionnelles est loin de se faire toujours dans le même sens. A côté des cas où la restitution s'effectue rapidement, il en est d'autres qui se montrent d'une évolution très longue; il en est même qui se fixent définitivement en laissant des séquelles et enfin, dans une dernière catégorie, on peut voir les lésions post-commotionnelles se mettre à évoluer d'une façon lente et progressive, réalisant des syndrômes qui ne sont pas sans analogie avec certaines maladies évolutives de la moelle; ainsi se pose le problème des rapports des traumatismes médullaires avec la syringomyélie, la sclérose en plaques, l'atrophie musculaire progressive, etc.

Quelles sont donc les lésions que l'on peut considérer comme propres à la commotion, après avoir éliminé, bien entendu, toutes les lésions accessoires vertébrales, méningées, radiculaires, musculaires qui parfois l'accompagnent.

Contrairement à l'opinion de Guillain et Barré, ce ne sont pas, d'après Claude et Lhermitte, des foyers hémorragiques localisés ou disséminés que l'on rencontre le plus souvent.

Pour ce dernier auteur, qui a fait une étude très complète de la commotion médullaire lors du dernier congrès neurologique international de Berne de 1931, les foyers de nécrose insulaire, indépendants de la distribution vasculaire, et surtout la dégénération primaire aiguë des fibres à myéline seraient les lésions les plus typiques de la commotion; à côté de ces lésions essentielles, il fait jouer un rôle important aux lésions épendymaires qui sont d'une grande fréquence.

Nous ne voulons pas entrer dans la discussion des divers mécanismes pathogéniques qui ont été invoqués pour expliquer les désordres fonctionnels et les altérations morphologiques tout à fait particuliers qu'engendre la commotion. Par bien des côtés, ces troubles restent difficiles à comprendre; rappelons seulement que dans bien des cas de commotion spinale pure, les lésions semblaient absolument indépendantes de toutes modifications des canaux lymphatiques ou sanguins et semblaient relever de modifications physico-chimiques directes des fibres et des cellules nerveuses.

On peut comprendre, cependant, que l'évolution de ces lésions ne se fera pas toujours vers la guérison complète et que des séquelles définitives peuvent persister, malgré la régression rapide du début. L'observation que nous vous avons présentée en est un exemple démonstratif, intéressant à souligner au point de vue de l'application médico-légale de ces notions.

Il faudra se rappeler également qu'il existe ce que Lhermitte a appelé "les commotions retardées", c'est-à-dire, des commotions dans lesquelles les premiers symptômes n'apparaissent qu'après un intervalle libre qui peut être de quelques heures, et même de plusieurs jours.

Comme autre notion pratique, nous citerons finalement ce conseil de Claude, à savoir que "la connaissance de ces accidents de commotion médullaire permettra d'éviter les interventions chirurgicales qui ne seraient nullement indiquées."

(Travail de la Clinique Roy-Rousseau.)

SYPHILIS GASTRIQUE

par

S. LEBLOND

L'observation qui vous est ici présentée fait pendant à celle que le Docteur Vézina a présentée à la dernière séance de la Société Médicale à l'Hôtel-Dieu. Son malade offrait un syndrome hémorragique, la nôtre offre un syndrome pylorique.

Notre malade a 31 ans. Durant une quinzaine d'années elle a eu des digestions pénibles du type de celles que présentent tous les individus qui traitent leur tube digestif en étranger, en appétit à assouvir: sensations de plénitude après un repas copieux, bouffées de chaleur, crampes, constipation plus ou moins marquée, sommeil troublé, etc. Mais depuis 2 ans tout cela s'était remis en place et elle allait mieux. Il y a quelques mois, trois mois environ, de nouveaux troubles apparaissent. Ce sont d'abord des malaises survenant peu après le repas sous forme de brûlements, que calment au début des aliments ou des alcoolisés. Puis peu à peu ces douleurs s'exagèrent et depuis 15 jours ce sont de véritables crises de douleurs pongitives localisées à l'épigastre et s'irradiant dans le dos entre les deux épaules, durant jusqu'à l'autre repas, se prolongeant même la nuit jusqu'au matin.

De temps à autre un vomissement survient, abondant, qui met fin à la crise douloureuse pour quelques jours et puis ça recommence. Elle doit restreindre son alimentation par crainte des malaises et elle maigrit. Son état général cependant reste bon mais elle a perdu des forces.

Elle consulte son médecin qui la traite d'une façon logique sans résultat cependant. Ses douleurs reviennent encore et les vomissements aussi. Son médecin lui propose un examen

radioscopique et le 12 avril dernier elle est vue par le Docteur Perron qui constate un estomac atone à contractions rares et peu efficaces. Le duodénum ne se dessine même pas. Six heures après plus de la moitié de la bouillie barytée est encore dans l'estomac.

Pour éliminer la possibilité d'un élément spasmodique la malade est soumise durant une semaine à une médication belladonnée et revue aux rayons X le 19 avril. La malade est à jeun et cependant il existe un niveau liquide. Les contractions ne sont pas plus violentes et le bulbe ne se dessine pas. La main qui écrase l'estomac sous écran ne parvient pas à faire dessiner le duodénum, pas plus que la position ventrale: rien ne passe. Quatre heures après la malade a vomi mais il reste encore de la substance opaque dans la cavité gastrique et rien n'a franchi le pylore.

Nous étions donc en face d'un obstacle mécanique au transit normal du pylore, obstacle localisé sur celui-ci ou dans son ambiance.

La malade entre dans le service de médecine.

Il était à craindre que ce syndrome de sténose soit rattachable à une évolution néoplasique, la plus fréquente, malgré le jeune âge de cette femme.

Son état général est bon, son pannicule adipeux encore assez abondant malgré qu'elle ait maigri d'une dizaine de livres dans ces quinze derniers jours. Son teint n'est pas celui d'une cachectique, au contraire. On ne sent pas de masse au palper de l'épigastre ou des hypocondres. On trouve un point solaire sensible.

Le chimisme gastrique offre une chlorhydrie de 1.05, une acidité totale de 1.75. Pas d'acide lactique ni sang. On ne retrouve pas de sang dans ses selles. Le liquide de stase retiré de son estomac à jeun est peu abondant (45 cc), contient des traces de sang, mais pas d'acide lactique.

L'étiologie de cette sténose pylorique nous laissait un peu perplexe.

L'origine néoplasique était plus que douteuse: elle n'en présentait de signe manifeste que la sténose. Ses antécédents avoués ne nous offraient pas beaucoup de jalons: une sœur

morte de tuberculose à l'âge de 14 ans. Elle-même a subi une hystérectomie à 24 ans. Elle a fait de l'éclampsie au cours d'une grossesse qui s'est terminée à 6½ mois.

On ne retrouve aucune trace de néphrite possible: pas d'albuminurie, pas d'hypertension artérielle (127/95).

Le traitement usuel des petits repas et des antispasmodiques a peu d'effet et on envisage la nécessité d'une intervention chirurgicale pour le moins exploratrice.

Entre temps, le Bordet-Wassermann, qu'on avait fait, à elle comme à toute malade entrant, revient positif à 4 plus. Et la malade, qui avait d'abord nié toute infection vénérienne, nous avoue avoir pris la syphilis il y a 4 ans, à l'âge de 27 ans. Elle aurait fait un chancre du doigt en rendant service à une malade accouchée. Elle aurait pris la syphilis à la façon du médecin accoucheur qui se fie à sa bonne étoile.

Peu importe la façon dont elle a pris la syphilis, elle l'a et s'est fait insuffisamment traiter. Elle n'a reçu que 4 ou 5 injections de novarsénobenzol.

Sans tarder un traitement spécifique est institué: elle reçoit un traitement combiné de mercure et arsenic sous forme de cyanure de mercure et novarsénobenzol qu'on doit bientôt remplacer par l'acétylarsan.

A notre grande surprise notre malade s'améliore; les crises douloureuses s'atténuent puis disparaissent, elle ne vomit plus. Son estomac demeure sensible, mais le syndrome pylorique a fondu.

Le 13 mai un nouvel examen radioscopique est fait. Tout fonctionne à merveille. Il n'existe plus aucune trace de sténose ou d'obstacle à l'évacuation gastrique. Le Bordet-Wassermann est encore positif. La malade retourne chez elle, et elle nous promet de se faire traiter.

Pouvait-on, devant une telle évolution, ne pas penser à l'étiologie syphilitique de l'obstacle à l'évacuation pylorique? On a beau essayer de trouver des arguments pour affirmer que le "post hoc propter hoc" est une simple vue de l'esprit, dans un cas comme le nôtre il nous revient forcément et s'impose.

Le spasme du pylore a été éliminé. Deux examens radioscopiques à une semaine d'intervalle et des antispasmodiques ont révélé la même image.

Et je ne sache pas qu'un obstacle à l'évacuation pylorique d'une autre origine et aussi marqué que celui-là ait cédé au traitement médical et surtout au traitement mercuriel et arsenical. La sténose pylorique, intrinsèque ou extrinsèque, est d'ordre chirurgical et ne cède qu'au bistouri..... à moins qu'elle ne cède, comme ici, au traitement de la syphilis.

Il y a des gens qui ne croient pas à la syphilis gastrique. Pourtant elle existe, paraît-il. Andral, déjà en 1839, rapportait deux cas de gastrite chronique guérie par le mercure. Après lui de nombreux auteurs y ont cru qui n'étaient pas tous des syphiligraphes: Dujardin-Beaumetz, Hayem, Fournier, Einhorn, Dieulafoy, etc., en ont signalé des cas.

Harris et Morgan, en 1932, en ont fait la preuve expérimentale: ils ont broyé dans du sérum une lésion gastrique enlevée au cours d'une intervention chirurgicale et ont injecté cette suspension tissulaire dans des bourses de lapin. Une orchite syphilitique est apparue et même un chancre des bourses. Cette syphilis du lapin a pu, à partir de là, être transmise en série à d'autres lapins.

On a prétendu qu'un diagnostic de syphilis gastrique ne pouvait être posé qu'à condition d'avoir en main une biopsie de la muqueuse gastrique présentant des lésions anatomopathologiques spécifiques.

Udaondo, Singer et Meyer ont insisté sur le fait que le diagnostic de syphilis gastrique ne doit être posé qu'avec circonspection. H. A. Singer a poussé cette circonspection encore plus loin. Il a affirmé que la présence de spirochètes n'était pas suffisante pour affirmer la nature syphilitique de l'affection, car souvent ces spirilles sont venues de la bouche et n'ont de parent avec le tréponème pâle que la ressemblance morphologique.

Si, avec Chiray, Chêne et Poirier, on admet que la syphilis gastrique se présente sous trois formes différentes: la forme hémorragique, la forme ulcéreuse, et la forme néoplasique, on comprend bien les hésitations des auteurs précités, au moins pour les deux premières formes. Une hémorragie,

gastrique peut bien s'arrêter sans qu'on sache trop pourquoi, comme elle peut s'arrêter parce que le traitement mercuriel ou arsenical a guéri la syphilis qui en était la cause.

Une crise ulcéreuse peut bien disparaître au cours d'un traitement mercuriel, comme elle le fait spontanément sans qu'on sache trop pourquoi au cours de tout autre traitement: l'ulcère possède ce caprice de se calmer et s'endormir sans raison apparente.

Mais un obstacle à l'évacuation pylorique, intrinsèque ou extrinsèque, obstacle qui n'est pas un spasme, constaté cliniquement et radiologiquement, qui cède et disparaît au cours d'un traitement mercuriel et arsenical chez une syphilitique a bien des chances qu'il soit d'origine syphilitique, que la syphilis ait atteint le pylore lui-même et l'ait infiltré et œdématisé, ou qu'elle ait atteint un organe voisin, un ganglion, par exemple, qui viendra, de sa masse hypertrophiée, empêcher le flux gastrique de s'écouler dans le duodénum.

Si, chez notre malade, nous passons en revue toutes les causes possibles de la sténose pylorique, la syphilis nous arrête:

1°—parce qu'elle existe;

2°—parce qu'il existe un syndrome pylorique qui n'offre pas l'allure d'une évolution néoplasique et que rien autre dans l'histoire pathologique de cette malade n'offre de base étiologique plus plausible, et:

3°—parce que le syndrome clinique et radiologique a disparu et fondu au cours et à la suite d'un traitement spécifique.

- Bibliographie -

- | | |
|---|---|
| Agasse-Lafont
et Lenoir: | Nouveau Traité de Médecine, Fascicule XIII. Syphilis gastrique. |
| Chiray, M., P. Chêne,
et A. Poirier: | La syphilis gastrique. Gazette Médicale de France, 1934. |
| Harris, S.,
et H. Morgan: | Isolement de tréponèmes d'une lésion de syphilis gastrique. |

- Journal of the American Medical Association 22 octobre 1932.
- Meyer, K. A.,
et H. A. Singer: Syphilis de l'estomac.
Archives of Surgery, Mars 1933.
- Singer, H. A.: Syphilis de l'estomac.
Archives of Internal Med., Mai 1933.
- Singer, H. A.
et K. A. Meyer: Syphilis de l'estomac avec considérations particulières des erreurs de diagnostic.
Amer. Journal of Surgery, juil. 1933.

(Travail de l'Hôpital du Saint-Sacrement.)

LIVRES NOUVEAUX

EXPLORATION RADIOLOGIQUE

DES COLONS

ET DE L'APPENDICE

AU MOYEN DES SOLUTIONS FLOCCULANTES

**Images des Muqueuses
Technique, Séméiologie, Syndromes**

Par Georges MAINGOT

Électro-radiologiste de l'hôpital Laënnec.

Raymond SARASIN

Ancien interne des hôpitaux
de Genève et de Zurich.

Henri DUCLOS

Assistant de radiologie
à l'hôpital Laënnec.

PRÉFACE DU DOCTEUR ANTOINE BÉCLÈRE

Un volume grand in-4° (25 x 32) de 230 pages avec 203 figures

Relié toile 200 fr.

**Chez MASSON et Cie, EDITEURS - Libraires de l'Académie
de Médecine, 120, Boulevard Saint-Germain, Paris.**

L'EXAMEN radiologique de la muqueuse colique constitue un grand progrès en gastro-entérologie. La méthode est actuellement assez au point pour entrer dans la pratique courante. Elle consiste à radiographier le relief de la muqueuse recouverte d'un enduit opaque aux rayons X.

La technique préconisée par MM. Maingot, Sarasin et Duclos comprend trois temps. Un énéma opaque aux rayons X administré avec des précautions soigneusement exposées, remplit le gros intestin sans le distendre et sans changer les rapports habituels; c'est le premier temps de l'examen. Les suggestions diagnostiques sont les mêmes qu'avec les lavements au sulfate de baryum de la pratique courante mais les images sont plus fines, plus riches et plus exactes.

Le deuxième temps commence après évacuation de l'intestin. Le côlon se contracte. L'énéma retenu sur la muqueuse comme un vernis donne une image au premier abord complexe et bien difficile à interpréter. C'est un aspect "en couche mince", une image de plissement qui n'a rien de comparable aux perspectives de réplétion. Le mécanisme du plissement et l'aspect de celui-ci sont exposés d'une manière assez analytique pour que les faits se dégagent et se classent.

Au troisième temps le côlon tapissé de flocculat opaque est soumis à une distension par insufflation d'air. L'image est encore une perspective "en couche mince", c'est une vue de la muqueuse dépliée. Les signes se tirent des caractères des bords ou marges et de la surface intermarginale.

Un chapitre de séméiologie précède l'exposé des syndromes et prouve la tendance didactique des auteurs. "L'exploration radiologique des côlons et de l'appendice au moyen des solutions flocculantes" n'est pas un traité complet de radiodiagnostic en pathologie colique. Le lecteur "est supposé en possession des données classiques; sa position est comparable à celle d'un praticien instruit qui, désireux de s'initier aux plus récentes acquisitions de la médecine, suit un cours de perfectionnement.

Une des nouveautés apportées au diagnostic par les images de muqueuse est la connaissance des états réactionnels non inflammatoires du côlon. La description de ceux-ci précède celle des colites. Quoique depuis quarante ans le radiodiagnostic nous ait donné des résultats extraordinaires, il est impossible de ne pas admirer cette expression précise des "états liquidiens et irritatifs" de la muqueuse et de la sous-muqueuse.

Après l'exposé des colites spécifiques et non spécifiques, un paragraphe est consacré aux particularités des colites sigmoïdiennes. Suivent les chapitres sur les tumeurs bénignes, les diverticuloses et diverticulites, les périviscérités, la tuberculose et le cancer.

L'ouvrage est complété par une étude méticuleuse des affections appendiculaires. L'impression qui se dégage est que l'ère des signes indirects est passée et que les lésions appendiculaires ont, en radiologie, une expression immédiate.

De très belles et très nombreuses figures complètent un texte toujours simple et clair.

LIBRAIRIE MEDICALE ET SCIENTIFIQUE

Grand choix de Livres Français (Dernières Editions)
Edités par: J. B. BAILLIERE & FILS,
G. DOIN & Cie, EXPANSION SCIENTIFIQUE FRANCAISE,
GAUTHIER-VILLARS & Cie, A. LEGRAND,
MASSON & Cie, VIGOT Frères., N. MALOINE.

En Vente chez:

J. EDDE Ltée Edifice New Birks, MONTREAL.

Nouveau Traitement sûr, Simple, Sans Danger, de l'**ÉPILEPSIE**

2 comprimés
par jour

Aucun
Régime



ALEPSAL

PHÉNYLÉTHYLMALONYLURÉE combinée
Communication à la Société Médico Psychologique
Paris, Août 1921.

Laborat. A. GÉNÉRIER, 33, Bd du Château, Neuilly, Paris

J. EDDE, Limitée, New Birks Bldg., Montréal, Agent Général pour le Canada.

"Frosst"

KONDREMUL

L'émulsion d'huile minérale et de mousse d'Irlande.



Voici quelques unes des raisons pour lesquelles vous pouvez recommander cette préparation en toute confiance :

- 1° La balance scientifique de l'huile — 55% d'huile minérale de la plus haute qualité — favorise l'émulsionnement avec les fèces.
- 2° L'huile est en suspension sous forme de gouttelettes — les globules sont maintenues fermement dans une enveloppe émulsive.
- 3° Pas d'écoulement — ne dérange ni l'assimilation ni la digestion.
- 4° Donne des selles abondantes, molles, de la consistance du mastic.
- 5° Ne contient pas d'alcool.
- 6° Ne contient pas d'alcali.
- 7° Ne contient pas de sucre. Peut être prise par les personnes soumises, a un régime non-sucré.
- 8° Ne contient pas d'hydrates de carbone digestibles.
- 9° Un simple régulateur — ne cause pas d'accoutumance.
- 10° Crémeuse et agréable à prendre — aucun goût huileux.
- 11° Les fortes variations dans la température n'ont aucun effet sur cette émulsion.
- 12° Elle se verse facilement.
- 13° Elle se mélange rapidement à de l'eau chaude ou froide, à du lait ou du cacao.
- 14° Le contrôle de laboratoire assure l'uniformité du produit.
- 15° Simple ou avec de la Phénolphtaléine (2.2 grains pour chaque cuillerée à table.)

- EN BOUTEILLES DE 16 ONCES -

Charles E. Frosst & Co.

MONTREAL

CANADA.

BIBLIOTHEQUE NATIONALE

RECEIVED

4 DEC 1972

DU QUEBEC