


VOL. 3

No 9

NOVEMBRE 1938

PER
L-38

LAVAL MÉDICAL



BULLETIN DE LA SOCIÉTÉ MÉDICALE
DES
HÔPITAUX UNIVERSITAIRES
DE QUÉBEC

FACULTÉ DE MÉDECINE
UNIVERSITÉ LAVAL
QUÉBEC



TRASENTINE " CIBA "

(Chlorhydrate hydrosoluble de l'ester diéthylaminoéthylque de l'acide diphénylacétique).

ANTISPASMODIQUE

agissant aussi bien sur la fibre nerveuse comme l'atropine, que la musculature lisse, comme la papavérine.

Tolérance parfaite.

Utilisable par voie orale et parentérale.

Supprime les spasmes de l'appareil gastro-intestinal, du système urogénital et des autres organes à musculature lisse.

POSOLOGIE :

Par voie orale : Avaler, sans les croquer, 1 à 2 dragées 2 à 3 fois par jour avec un liquide quelconque.

Par voie parentérale : 1 à 2 ampoules par jour.

PRÉSENTATION :

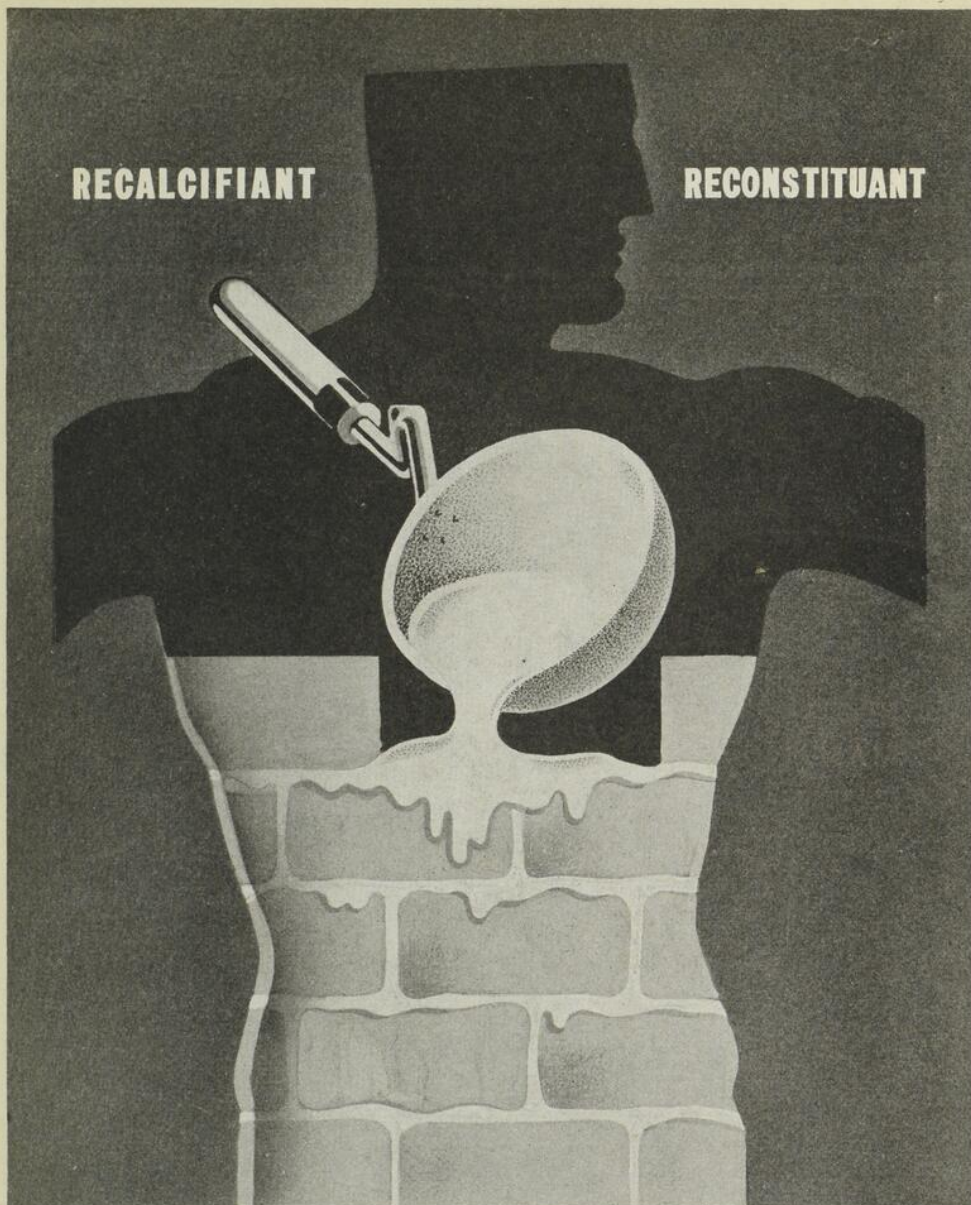
Dragées en flacons de 20 et 100, et ampoules en boîtes de 5 et 20 à 0.075 grm. (1 dragée = 1 ampoule)

Compagnie CIBA Limitée

MONTREAL

RECALCIFIANT

RECONSTITUANT



CALCIO-SOL

COBBIÈRE

COMPOSITION : SOLUTION STÉRILISÉE DE GLUCONATE DE CALCIUM A 10%.

*En ampoules de 5 centimètres cubes pour injections
intra-veineuses et intra-musculaires indolores.*

Littérature et échantillons de :

ANGLO-FRENCH DRUG CIE., 354 Est, Ste Catherine, Montréal.



ET SI LA
MAMAN
EN PRENAIT
EGALEMENT...

HÉMOSTÉRINE IRRADIÉE

TRAITEMENT DES TROUBLES DU MÉTABOLISME CALCIQUE
ET DES AVITAMINOSES D.

Présentée sous forme de sirop, absolument exempt d'huile, et d'un goût très agréable, l'Hémostérine irradiée est un produit de choix pour les enfants et les patients délicats.

Dose : Adultes : 3 cuillerées à dessert par 24 heures.

Enfants : 1 à 3 cuillerées à thé par 24 heures.

Littérature et échantillons sur demande.

ANGLO-FRENCH DRUG CIE., 354 Est, rue Ste Catherine, Montréal.

**NOUVEAU
MÉDICAMENT
DE LA
CELLULE HÉPATIQUE**

DYCHOLIUM

Déhydrocholate de Sodium

- DÉSENSIBILISANT
- CHOLÉRÉTIQUE
- DIURÉTIQUE

HÉPATITES
CHOLÉCYSTITES
ANGIO-CHOLITES
AFFECTIONS DIGESTIVES
INSUFFISANCES HÉPATIQUES

Produit de marque « Théraplix »

offert par les

LABORATOIRES

POULENC FRÈRES

DU CANADA, LTÉE


204, PLACE YOUVILLE

MONTREAL

PHILIPS METALIX ROTALIX

TUBES A RAYONS-X

Connus et vendus dans le
monde entier



●
APPAREIL à
RAYONS-X

CENTRALIX

**PROTECTION
INTEGRALE**

contre tous les dangers de
la haute tension et du
rayonnement primaire.

**REGLAGE
RAPIDE ET
PRECIS**

grâce à la facilité d'orien-
tation de l'appareil dans
toutes les directions.

Deux modèles :

Appareil mobile

Appareil portatif

●
**CANADIAN METALIX COMPANY
LIMITED**

PLateau 1555

MONTRÉAL

531, Sherbrooke Est

LAVAL MÉDICAL

PRIX DE L'ABONNEMENT ANNUEL

(10 Numéros par an)

Canada et États-Unis	\$3.00
Autres pays.	\$3.50
Prix du numéro.	\$0.40

Rédaction : S'adresser, pour tout ce qui concerne la Rédaction, à Monsieur le Professeur Roméo Blanchet, Faculté de Médecine, Université Laval, Québec.

Publicité et abonnements : LAVAL MÉDICAL, Faculté de Médecine, Université Laval, Québec.— **Administrateurs :** M. le Docteur J.-R. Gingras et M. le Professeur J.-Edouard Morin. (Tél. 2-6953).

Bureau de direction : MM. les Professeurs P.-C. Dagneau, Président ; A. Vallée Vice-président ; A.-R. Potvin, Directeur ; le Rédacteur et les Administrateurs.

Tirés à part : Ils seront fournis sur demande au prix de revient. Le nombre des exemplaires devra être indiqué en tête de la copie.


SOMMAIRE DU No 9

(Novembre 1938)

MÉMOIRES ORIGINAUX

Jean BRAINE — Sur les infarctus génitaux chez la femme	301
J.-B. JOBIN — Pyopneumopéricardite. (Observation).....	315
Renaud LEMIEUX, Sylvio LEBLOND et Honoré NADEAU — A propos d'une polyglobulie.....	320
<u>ANALYSES.</u>	333

**L'efficacité de la
MÉDICATION IODÉE
avec le danger
d'IODISME
réduit au minimum.**



L'utilité de la thérapie iodée est bien reconnue quoique pendant longtemps ce fût un problème d'obtenir des résultats sans iodisme.

En général, la thérapie iodée est inséparable de l'iodisme, mais en dehors de

l'idiosyncrasie, la sévérité des symptômes de l'iodisme est en raison directe de la quantité d'iode retenue dans le sang. Cette quantité, en retour, dépend de la quantité administrée.

RIODINE (Astier)

Iode organique assimilable

Dans la Riodine (Astier) qui est une solution huileuse à 66% d'éther glycérique iodé de l'acide ricinoléique renfermant environ 17% d'iode, l'iode ne subit aucune modification dans l'estomac mais est émulsionné dans l'intestin puis absorbé. En conséquence, il se fixe dans les cellules sous une forme soluble lipodique et demeure dans l'organisme pendant longtemps, éliminant la nécessité de doses élevées fréquemment répétées d'iode, cause d'iodisme.

La Riodine (Astier) se prescrit de préférence dans les cas où l'on désire une action prolongée de petites quantités d'iode, par exemple les affections cardio-rénales, l'Artério-Sclérose, l'Asthme, l'Arthrite rhumatismale chronique, l'Emphysème pulmonaire, la Bronchite chronique, la Syphilis latente, l'Empoisonnement par le plomb, l'Hypothyroïdisme, le Goitre simple et l'Obésité.

Pour renseignements et échantillons, écrivez aux
Dépositaires canadiens pour les produits des

LABORATOIRES DU Dr P. ASTIER

**350, Rue Le Moyne,
Montréal.**

**36-48, Caledonia Road,
Toronto, Ont.**

LAVAL MÉDICAL

VOL. 3

N° 9

NOVEMBRE 1938

MÉMOIRES ORIGINAUX

SUR LES INFARCTUS GÉNITAUX CHEZ LA FEMME

par

Dr Jean BRAINE (de Paris)

Directeur de l'Amphithéâtre d'Anatomie

Chirurgien des Hôpitaux de Paris

Il y a 11 ans, les hasards du service de garde des Hôpitaux de Paris m'ont mis en présence du premier cas recueilli en France d'« *abdomen aigu* » causé par un infarctus hémorragique de l'ovaire, de la trompe et de la corne utérine. J'ai eu la bonne fortune d'opérer d'urgence et de guérir la malade. Quatre ans après, en 1931, j'ai rencontré un 2^{me} cas de cette affection, exceptionnelle et surtout mal connue à cette époque. Ces deux observations ont été apportées par moi à la Société de Chirurgie, où mon excellent collègue et ami, H. Mondor fit sur elles, à la séance du 15 juin 1932, un rapport qui mit l'histoire de cette lésion nouvelle à l'ordre du jour. Depuis, cette question fort intéressante nous est devenue plus familière : d'autres observations sont venues s'ajouter aux cas initiaux que j'avais eu la bonne fortune de découvrir. Les recherches de Mondor l'ont amené à insister sur l'importance du rôle des injections d'eau savonneuse comme facteur déterminant des

infarctus génitaux apparaissant après certains avortements criminels. Pour préciser l'étude de ce chapitre nouveau de la pathologie génitale de la femme, je pense que mes collègues et amis du Canada me sauront gré de leur exposer ici en détail mes deux observations « princeps » : des faits bien observés ont toujours plus de valeur que les plus séduisantes hypothèses.

Voici ces deux observations, la plus bénigne d'abord, la plus grave ensuite, dans l'ordre chronologique où nous les avons recueillies.

PREMIÈRE OBSERVATION

Infarctus hémorragique aigu de l'ovaire, de la trompe et de la corne utérine droite, avec thrombose étendue du pédicule utéro-ovarien correspondant.

Mme Ch. M., 20 ans, infirmière. Hôpital St-Louis. 14 - 10 - 1927. Cette malade était entrée, 3 jours auparavant, à la maternité de l'Hôpital St-Louis pour menace d'accouchement prématuré, au 6me mois d'une grossesse. Elle avait fait déjà, antérieurement, un accouchement prématuré spontané au 7me mois ; dans les suites de couches il y aurait eu des phénomènes infectieux. B. W. négatif. Début du travail le 13-10 ; le 14 dans la matinée, a lieu l'expulsion d'un enfant du sexe masculin, mort et macéré, pesant 1600 grammes ; délivrance naturelle mais incomplète, avec rétention de membranes.

Deux heures après l'accouchement, cette jeune femme est prise de *douleurs abdominales atroces*, à maximum siégeant dans la *fosse iliaque* et le *flanc du côté droit*, lui arrachant des *cris incessants*. La douleur spontanée et provoquée, présente des irradiations vers la région lombaire droite. *Facès pâle et angoissé*, pouls à 120, température à 37°, vomissements bilieux. A l'examen : contracture diffuse de la fosse iliaque droite, douleur provoquée par la pression dans la région lombaire ; pas de matité des flancs ; le reste de l'abdomen est souple ; au toucher : utérus non douloureux, bien revenu sur lui-même, annexes droites difficiles à explorer du fait de la contracture musculaire douloureuse de la paroi.

Opération d'urgence le 14 - 10 - 1927 à 16 heures. Dr Braine aidé par le Dr Dignonnet.

Incision médiane sous-ombilicale. L'utérus est bien rétracté. On est frappé aussitôt par le volume et l'aspect noir violacé des *annexes droites* ;

ÉTATS DE SENSIBILISATION

DERMATOSES RÉCIDIVANTES
PRURITS—ECZÉMAS—URTICAIRES
INTOLÉRANCES—INTOXICATIONS
ASTHME—ANAPHYLAXIE
M I G R A I N E S
ACCIDENTS SÉRIQUES

CARENCE S SULFURÉES

INSUFFISANCE HÉPATIQUE
LITHIASE BILIAIRE
SCLÉROSES VISCÉRALES
ARTHRITES — ACNÉ



HYPOSULFÈNE

DRAGÉES GLUTINISÉES D'HYPOSULFITE DE SODIUM PUR
DOSÉES A 0 gr. 25 — 4 A 12 PAR JOUR

SOLUTION STABILISÉE A 20 p. 100 EN AMPOULES DE .10 cc
POUR 2 A 3 INTRAVEINEUSES HEBDOMADAIRES

JABOSULFÈNE

HYPOSULFÈNE JABORANDI

MEMES FORMES — MEMES DOSES

RÉGULARISE L'ÉQUILIBRE NERVEUX VAGO-SYMPATHIQUE

Société d'Expansion Pharmaceutique Inc. — 917, rue Cherrier, Montréal

Messieurs les médecins, la Laiterie
"LAVAL" est la seule laiterie à
Québec où vous pouvez obtenir
le "Yoghourt"

●

Laiterie "LAVAL" enr'g

pourvoyeurs de la "Goutte de lait" et de
la Crèche St-Vincent-de-Paul.

●

237, 4ième Avenue, Limoilou

Téléphone 4-3551

elles sont turgescentes, quadruplées de volume, sans aucune torsion. Trompe, ovaire, mésosalpinx et corne utérine droite au voisinage de l'implantation tubaire ont le même aspect noir et luisant, aubergine. Le pédicule vasculaire utéro-ovarien droit est également très augmenté de volume : gros cordon noir, rigide, du volume du doigt, entouré d'une traînée hémorragique sous-péritonéale d'une largeur de 4 cm., de teinte bleutée, remontant vers le pôle inférieur du rein droit. Annexes gauches normales. Il n'existe que quelques gouttes de sérosité sanglante au fond du cul-de-sac de Douglas.

On enlève en bloc les annexes droites : ligature et section du pédicule utéro-ovarien, très haut, à son entrée dans la fosse iliaque ; ligature et section du pédicule utérin au-dessous de la corne utérine partiellement infarctée, laquelle est enlevée par une résection cunéiforme au thermocautère. Suture de la corne utérine, par plusieurs points de catgut en X et péritonisation en solidarissant ces fils de suture utérine avec un surjet qui ferme le péritoine de la fosse iliaque, au dessus d'une nappe d'œdème sanguinolent diffus sous-péritonéal dont l'évacuation complète est impossible. Fermeture de la paroi en 3 plans sans drainage.

Suites opératoires : la température avoisine 38° et le pouls est à 100 jusqu'au 27 - 10 - 1927, date à laquelle la malade sort de l'hôpital sur sa demande formelle. Elle revient dans le service le 31 - 10 - 1927, quatre jours après sa sortie avec une température à 40°, un pouls rapide, des douleurs abdominales du côté droit. A l'examen, on trouve une masse abdominale latérale droite, dure, douloureuse, doublant la paroi dans le flanc droit et s'étendant jusqu'à la crête iliaque, inaccessible au toucher (très certainement due à un hématome rétro-péritonéal). La fièvre, après avoir oscillé entre 39°5 et 40°, pendant six jours, tombe brusquement à 37° sans qu'il se soit produit d'écoulement purulent ni par l'anus, ni par le vagin et sans intervention sanglante. La malade sort guérie le 20 - 11 - 1927. Elle a été revue depuis en excellent état 3 mois après par M. Chifoliau, puis un an après par nous-même : les règles sont réapparues normalement comme dates et comme abondance.

Examen anatomo-pathologique de la pièce opératoire. Elle comprend l'ovaire et la trompe droite ainsi qu'un fragment de la corne utérine. L'ovaire est du volume d'une grosse noix verte, la trompe augmentée dans les mêmes proportions. A la coupe, aspect noir, de truffe, avec infiltration sanguine diffuse.

Histologiquement : aspect typique d'*infarctus hémorragique massif, avec globules rouges extravasés et distensions veineuses multiples, thrombose vasculaire, dissociation des tuniques tubaires par de vastes nappes sanguines.*

DEUXIÈME OBSERVATION

Infarctus hémorragique total du corps utérin, des deux trompes et des deux ovaires, avec thrombose des deux pédicules utéro-ovariens.

Mme Le B. F., 21 ans, ménagère. Hôpital Cochin. 10 - 1 - 1931. Cette malade était accouchée 4 mois auparavant, à terme : grossesse normale avec incident abdominal mal défini (crise d'appendicite ?) au 8^{me} mois.

Début soudain des accidents le matin même (10 - 1 - 1931) vers 8 heures, par une *douleur aiguë terrible, syncopale, au niveau du bas ventre*, plus marquée à droite, avec *vomissements*. La malade est obligée de se coucher et fait appeler un médecin en toute hâte. La douleur s'aggrave, s'accompagne de *pâleur*, de *sueurs froides*, d'*angoisse extrême* et de *tremblements* spasmodiques des membres supérieurs. Elle est envoyée à l'hôpital vers la fin de la journée et je l'examine et l'opère d'urgence, à Cochin, vers 10 heures du soir.

A l'examen : pâleur extrême, faciès grippé, sueurs profuses, température à 37°8, pouls d'abord incomptable, un peu relevé par l'huile camphrée et battant alors à 140. Contracture abdominale de tout l'étage sous-ombilical de l'abdomen, plus marquée du côté droit mais non « de bois ». Pas de matité des flancs, toucher extrêmement douloureux, ne révélant rien qui bombe dans les culs-de-sac vaginaux. On ne croit pas à une appendicite dont le tableau dramatique en question n'offre aucun des caractères habituels, mais on décide cependant, à titre d'exploration, de pratiquer d'abord une incision iliaque droite de Mac-Burney.

Opération d'urgence le 10 - 1 - 1931 à 20 h. Dr Braine. (Anesthésie générale à l'éther, très discrète et d'ailleurs très bien supportée.)

1° *Incision exploratrice de Mac-Burney* : le péritoine est voilé par une *nappe d'œdème sanguinolent, tremblottant, en « gelée », de plus d'un centimètre d'épaisseur, teintant en bleu la séreuse* ; très faible quantité de *liquide sanguinolent libre* entre les anses. L'appendice est manifestement hors de cause ; on referme l'incision, rapidement, pour pratiquer une laparotomie médiane. Nous avons eu très nettement l'impression, à ce moment, de nous trouver



PROVEINASE

MIDY

“RÉGULATEUR DE LA
CIRCULATION VEINEUSE”

TROUBLES de la PUBERTÉ et de la MÉNopause

LABORATOIRES MIDY, PARIS

2 à 6 comprimés par jour



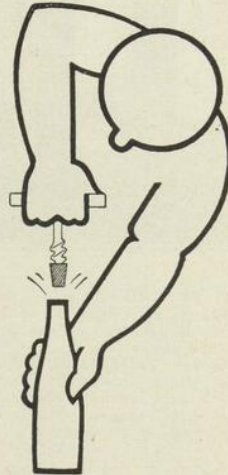Agents pour le Canada : VINANT Limitée - 533, Rue Bonsecours - MONTREAL

STOVÉDRINE

POMMADE NASALE
SOLUTION POUR
PULVERISATIONS

**CORYZA, ASTHME,
RHUME DES FOINS**
SÉDATION IMMÉDIATE

STOVOCAINE
EPHÉDRINE
NATURELLE



DÉBOUCHE LE NEZ

LABORATOIRES LICARDY. 58. Boulevard Bourdon Neuilly s/Seine

Agents pour le Canada : VINANT Limitée, 533, Rue Bonsecours, MONTRÉAL

Deux Nouveaux Produits Ayerst

No 937 TRICÉPIOL

No 938 TRICÉPIOL COMPOSÉ

Préparations de trisilicate de magnésium hydraté standardisées
selon la méthode de Mutch



Le Tricépiol et le Tricépiol Composé sont efficaces dans le traitement des ulcères peptiques, de l'hyperacidité gastrique et de la dyspepsie fonctionnelle. Ils possèdent un pouvoir adsorbant et antiacide considérable et sont d'une innocuité parfaite.

ACIDITÉ GASTRIQUE

Effet immédiat
Effet prolongé
Effet localisé

ACTION ISOLANTE SUR L'ULCÈRE

Très grande

SPASME GASTRO-INTESTINAL

Soulagement

FONCTION GASTRO-INTESTINALE

Aucun dérangement

ALCALOSE TOXIQUE

Absence complète

RÉSULTATS CLINIQUES

Excellents

No 937 TRICEPIOL — chaque cuillerée à thé moyenne contient 35 grains de trisilicate de magnésium hydraté, dans un véhicule composé de pectine, de glucose médicinal et de sucrose.

No 938 TRICÉPIOL COMPOSÉ — chaque cuillerée à thé moyenne contient : Trisilicate de magnésium hydraté, 35 grains ; sulfate d'atropine, 1/500 grain ; phénobarbital, 1/8 grain, dans un véhicule composé de pectine, de glucose médicinal et de sucrose.

Bouteilles de 5½ onces.

Ayerst, McKenna & Harrison Limitée

Biologistes et Pharmaciens

MONTREAL

CANADA

devant un cas du même ordre que celui ci-dessus rapporté, que nous avons opéré trois ans auparavant.

2° *Incision médiane sous-ombilicale.* Immédiatement nous localisons le siège des lésions dans la sphère génitale. *L'utérus est violacé, noir par places*, augmenté de volume (comme un utérus gravide de 2 mois $\frac{1}{2}$), les annexes droites sont énormes, turgescents, la trompe boursouflée, rigide, a son revêtement séreux tendu, prêt à se rompre, *l'ovaire est 5 ou 6 fois augmenté de volume, noir comme de la braise.* Les annexes gauches, de même aspect, sont moins volumineuses. Il existe un œdème sanglant sous-séreux, diffus, étendu à tout le péritoine pelvien ; le péritoine vésical principalement est déplié, bleu foncé, tremblottant ; *les deux pédicules utéro-ovariens sont énormes, rigides, bleu violacé, du volume d'un gros pouce*, très en saillie dans la cavité péritonéale, la thrombose s'étendant jusqu'à la veine cave. Il n'existe qu'une petite flaque de liquide sanglant au fond du Douglas.

Hystérectomie abdominale supra-vaginale très rapide. Les pédicules vasculaires utérins paraissent moins nettement thrombosés que les pédicules hauts, utéro-ovariens. On lie et on coupe les utérines dans l'infiltration hématique des ligaments larges ; le col utérin est petit, de volume normal ; à sa section, quelques caillots noirâtres font issue des parois noires de la tranche. Les pédicules utéro-ovariens sont liés et sectionnés très haut, mais la thrombose remonte aussi loin qu'on peut suivre ces pédicules vasculaires. On réalise assez aisément la péritonisation complète. La séreuse est partout décollée de la paroi par l'œdème sanglant précédemment noté. Fermeture de la paroi en trois plans sans drainage, de peur d'une infection massive du tissu cellulaire sous-péritonéal, injecté par le liquide séro-hématique diffus. Durée totale 35 minutes.

Suivis. La malade est très « doppée », comme il convenait : spartéine, huile camphrée, sérum sous-cutané et en goutte à goutte rectal ; enveloppements sinapisés, etc.

Le lendemain 11 janvier l'état général s'est nettement amélioré, la torpeur a disparu ; T. = 37°2 mais le pouls est encore à 130 ; pas de vomissements. Le soir, 38°2 et le pouls à 115, quelques vomissements, pas de douleurs, mais la malade n'a pas uriné.

Le 12 janvier T. : 38°1 ; P. : 108 ; quelques vomissements ; faciès très recoloré ; abdomen souple ; la malade n'a uriné qu'une quinzaine de c/c.

d'urines sanglantes. On tente d'activer la diurèse par de l'eau lactosée, des tisanes diurétiques, du sérum glucosé à 20% intraveineux (10 c/c. toutes les 4 heures).

Le 13 janvier T. : 38°; P. : 120 ; mais l'anurie persiste. Ventouses scarifiées lombaires, théobromine sous-cutanée, sérum chloruré hypertonique intraveineux ; on tente de réveiller la contractilité urinaire par distension vésicale, mais il y a incontinence sphinctérienne. Diarrhée intense.

Le 14 janvier T. : 38°4 ; P. : 134 ; persistance de l'anurie ; vomissements brunâtres ; diarrhée profuse ; abdomen absolument souple ; prostration ; début de respiration à type de Cheyne-Stokes. Saignée de 60 c/c. : 3 gr. d'urée sanguine. Sérum hypertonique intraveineux ; digitale et théobromine en injections ; lavement purgatif.

Le 15 janvier Somnolence progressive ; T. : 38°2 ; P. : 118. Le cathétérisme ramène 5 c/c. environ d'urine. Le professeur Achard, consulté, conseille de continuer le sérum hypertonique à la dose de 60 c/c. 2 fois par 24 heures. Le dosage sanguin donne : urée du sérum : 3 gr. 55, chlorures du sérum : 5 gr. 38. Le dosage des chlorures dans l'urine : 4 gr. 48 par litre.

Le 16 janvier Coma ; vomissements brunâtres ; intolérance gastrique absolue ; diarrhée fétide. T. 39°3 ; P. 120. Le cathétérisme ramène 1 à 2 c/c. d'urine. Abdomen absolument souple et plat. Lèvres fuligineuses. Cheyne-Stokes. *Mort de coma urémique à 16 heures (7me jour).*

(La malade avait fait, paraît-il, au 4me mois de sa grossesse, une pyélonéphrite gauche qui avait duré 15 jours environ ; au 6me mois, une nouvelle pyélonéphrite du même côté, durant 15 jours également. L'accouchement n'avait pas amené de reprise de la pyélonéphrite).

On ne put pratiquer l'autopsie, par opposition formelle de la famille.

Nous avons présenté la pièce opératoire à la séance du 28 janvier 1931 de la Société de Chirurgie.

Examen anatomo-pathologique de la pièce opératoire, pratiquée par mon ami le Pr. agrégé R. Huguenin.— n° 2071 —

Thrombose génitale. Prélèvements multiples. Histologiquement, dans les points encore bien reconnaissables, l'utérus présente, en surface, une réaction déciduale, très étendue, de la muqueuse, dont on ne retrouve d'ailleurs plus l'épithélium. Entre les cellules déciduales se trouvent des flaques d'œdème et des globules rouges extravasés hors de multiples capillaires

TRAITEMENT RATIONNEL
des affections gastro-intestinales par le poudrage

BIS-KAM-OIL

Bismuth — Kaolin Colloidal — Magnésie
Huile de Paraffine — Mucilages

Poudre approchant l'état colloidal et d'une homogénéité parfaite
— grâce à un procédé spécial —

- DYSPEPSIES — HYPERCHLORHYDRIE** — 1 cuillerée à thé dans un peu d'eau avant le repas.
AEROPHAGIE — AIGREURS — Même dose après les repas.
CONSTIPATION — 1 cuillerée à soupe dans un grand verre d'eau le matin à jeun.

LABORATOIRES du Dr Pierre ROLLAND, ASNIÈRES — près PARIS

J. EDDÉ Limitée, Edifice New Birks, MONTRÉAL, Agent.

Toutes les Indications de
l'IODE et des IODURES



IODOGÉNOL
PÉPIN

Pas d'Iodisme

AGENT GÉNÉRAL : J. EDDÉ L^{td} - MONTRÉAL

PANSEROL

Sérum artificiel chimiothérapique

*Méthylarsinate de Strychnine — Nucleinate de Soude
Glycerophosphate de Soude — Sérums minéraux
(Na-K-Ca-Mg)*

**ÉPUISEMENT NERVEUX — NEURASTHÉNIE
PSYCHOSES DÉPRESSIVES — ANÉMIES — DÉCALCIFICATIONS
ET DÉPHOSPHATISATIONS — CONVALESCENCES**

BOITES DE 12 AMPOULES DE 5 CC.

En injections hypodermiques ou par la voie buccale.

LABORATOIRES BOUTY
3, rue de Dunkerque, Paris


Agent pour le Canada : J. EDDÉ Ltée, Edifice New Birks, Montréal.

ECZÉMAS

ULCÈRES - BRÛLURES

Lésions et
Irritations
de la Peau

Agent Général
J. EDDÉ Ltée
MONTRÉAL



Pommade **INOTYOL**

ou de veinules tellement distendues que certaines zones ont l'aspect de lacs sanguins.

Plus profondément, en plein muscle, les vaisseaux sont encore extrêmement abondants et le tissu musculaire utérin est dissocié, dans son ensemble, par deux sortes d'éléments : d'abord du sang, tantôt contenu à l'intérieur de petits vaisseaux et surtout de veinules extrêmement distendues, (tellement que certaines plages ont l'aspect d'un angiome), tantôt extravasé, formant des *nappes hémorragiques*, soit *véritables plaques*, *refoulant le muscle*, soit *coulées disloquant les faisceaux musculaires*.

Ensuite des travées de tissu conjonctif, tantôt infiltrats de cellules jeunes, tantôt bandes de sclérose, où l'on retrouve souvent des macrophages sidérophiles.

Les hémorragies sont en certains points tellement diffuses qu'il existe un véritable infarctissement de l'utérus et nombre de vaisseaux sont le siège d'une thrombose complète.

Cependant la plupart des vaisseaux ectasiés, parfois remplis de globules rouges, parfois vidés en grande partie de leur contenu ne sont pas le siège de thromboses. Ils ont, pour la plupart, une paroi conjonctive très grêle et l'on a bien l'impression qu'il s'agit là de veines.

Ces distensions vasculaires et ces hémorragies ne sont pas limitées à la paroi utérine, et des coupes portant sur le pédicule utéro-ovarien, sur l'ovaire (par ailleurs bourré de corps jaune cicatriciel et creusé de petits kystes) montrent des lésions absolument identiques.

Il s'agit donc de phlébectasies multiples, diffuses, avec ruptures vasculaires de l'utérus et des annexes. Ce processus vasculo-hémorragique s'accompagne d'une réaction déciduale intense de la muqueuse. L'absence de villosités fœtales ne permet pas d'affirmer que cette réaction déciduale soit le témoin d'une grossesse.

Ces deux observations présentaient des caractères anatomo-cliniques communs. Le tableau abdominal aigu pour lequel nous fûmes appelé à intervenir présentait dans les deux cas des caractères cliniques analogues. Au point de vue anatomique, l'infarctus massif, brutal de l'appareil génital s'accompagnait d'une hémorragie intrapéritonéale tout à fait minime, mais surtout d'une *infiltration séro-hématique sous-péritonéale diffuse*, décollant la


séreuse des plans sous-jacents et constituant une des constatations opératoires les plus caractéristiques.

Dans un cas, l'infarctus hémorragique, de territoire limité, ne frappait qu'une annexe en totalité, trompe et ovaire, en empiétant sur la corne utérine correspondante : une exérèse partielle conservatrice de l'appareil génital nous a donné une guérison suivie. Dans l'autre cas, tout l'appareil génital interne, utérus et annexes était infarci en masse : malgré la promptitude de l'acte opératoire la malade a succombé, la thrombose s'étendant à un territoire vasculaire qui dépassait le domaine de la sphère génitale (thrombose ayant probablement atteint, par les veines utéro-ovariennes, la veine cave et les veines rénales ; mort par anurie au 7^{me} jour). Ces deux cas, observés à quatre ans de distance, nous ont frappé par leur analogie ; leur rapprochement s'imposait. Pour exceptionnelle qu'elle soit, pareille éventualité, passée sous silence par les auteurs classiques, nous paraissait digne d'intérêt : son étiologie demandait à être précisée, mais le tableau clinique en est assez particulier et l'aspect des lésions en est assez typique pour lui mériter d'ores et déjà une place parmi les variétés exceptionnelles d'« abdomens aigus » devant lesquels la pratique de la chirurgie d'urgence peut nous placer.

Cliniquement les rapports des accidents avec la gravidité, immédiate dans le premier cas, les accidents étant apparus le soir même de l'expulsion d'un fœtus mort et macéré, plus lointain (4 mois) dans le second, retenaient immédiatement l'attention.

La soudaineté des accidents chez de toutes jeunes femmes, l'intensité de la douleur, l'état de choc abdominal intense avec pâleur, angoisse, sueurs froides, la rapidité et la petitesse du pouls coïncidant avec une température voisine de la normale, la contracture modérée et assez nettement localisée de la paroi abdominale inférieure, l'irradiation douloureuse lombaire, la souplesse de l'abdomen supérieur, l'absence d'épanchement abdominal perceptible et l'absence de pertes, tous ces signes formaient un tableau clinique assez particulier.

Anatomiquement l'infarctus massif d'un département plus ou moins limité à la sphère génitale, la thrombose extensive du ou des pédicules utéro-ovariens, portant, semble-t-il, essentiellement sur les veines et remontant très rapidement vers la veine cave, l'infiltration sanguine et la dissection, en quelques heures des tuniques tubaires et utérines, du parenchyme ovarien,



Opothérapie
Hématique

SIROP de
DESCHIENS

à l'Hémoglobine

Renferme intactes les Substances
Minimales du Sang

Médication rationnelle des
SYNDROMES ANÉMIQUES
et des
DÉCHÉANCES ORGANIQUES

Une cuillerée à potage à chaque repas.

DESCHIENS, D^r en Ph^l, 9, Rue Paul-Baudry, Paris (8^e). — Agents Généraux : ROUGIER Frères, 350, Rue Le Moyne, Montréal.

IODONE ROBIN

GOUTTES INJECTABLE R.C. 221839

ARTHRITISME - ARTÉRIO-SCLÉROSE
ASTHME, EMPHYÈME, RHUMATISME, GOUTTE.

LABORATOIRES ROBIN, 13, Rue de Poissy, PARIS

J. EDDÉ, Agent Général, New Birks Building, Montréal

R

PHARMACIE BRUNET

Etablie en 1851

GROS et DETAIL

Chimistes - Fabricants - Manufacturiers - Importateurs de produits pharmaceutiques, d'accessoires pour hôpitaux, laboratoires et bureaux de médecins.

Agent :

des instruments de chirurgie de la maison

JETTER SCHEERER

Agent :

des appareils de stérilisation pour bureaux de docteurs et d'hôpitaux.

WILMOT CASTLE

CAMP

Corsets de maternité
Bandes herniaires

Supports Sacro-iliaque
Supports abdominaux

STERILISATION

Efficace, Automatique, Economique
pour MEDECINS et HOPITAUX

Les Stérilisateurs CASTLE vous assurent une stérilisation parfaite sans qu'il vous soit nécessaire de les surveiller constamment.

Installez un CASTLE "Full Automatic" entièrement automatique.

Ils ne sont jamais en bas du point bouillant.

Ils maintiendront le degré de stérilisation sans qu'il soit nécessaire de tourner aucune clef.

Vous ne pouvez endommager le Stérilisateur par négligence.

La bouilloire est en bronze coulé d'un seul morceau.

WILMOT CASTLE COMPANY

Rochester, N. Y.

" CASTLE "

SERVICE SANS ÉGAL — OUTILLAGE LE PLUS MODERNE.

W. BRUNET & CIE, LTEE

PHARMACIENS

139-141, RUE ST-JOSEPH

70, RUE LALIBERTÉ

Appel du soir


TÉLÉPHONE

Dim. et fêtes

2-2617

8141

3-2385



par des *nappes hémorragiques diffuses* avec phlébectasies et ruptures vasculaires, la réaction déciduale de la muqueuse, l'épanchement séro-sanguinolent qui décollait à distance, surtout au voisinage des pédicules utéro-ovariens, le péritoine pelvien et lombaire, *tous ces éléments constituaient un ensemble assez caractéristique.*

Reste à élucider la cause et le mécanisme de ces infarctus génitaux aigus. Sans doute s'agit-il d'une thrombose vasculaire aiguë d'ordre infectieux : la rétention d'un fœtus macéré in-utéro dans un cas, la rétention possible de membranes ou de débris placentaires dans le second nous paraissent susceptibles d'expliquer cette lésion thrombosante portant principalement sur les veines utéro-ovariennes. Mais quelle cause retenir pour expliquer l'unilatéralité possible des lésions ? Quel agent microbien incriminer qui conditionnerait cette phlébite oblitérante suraiguë et qui serait capable de produire en quelques heures des altérations vasculaires de cette intensité ? Nous ne pouvions ici que risquer des hypothèses que l'étude minutieuse d'autres cas analogues était seule capable de consolider.

Nous avons présenté une des pièces opératoires à la Société d'Obstétrique et de Gynécologie (séance du 8 juillet 1929) espérant réveiller chez nos collègues obstétriciens la réminiscence de faits analogues qui confinent à leur spécialité. Nous n'avions pas obtenu les confrontations cliniques que nous souhaitions. Notre ami le Pr. agrégé R. Huguenin s'était intéressé à l'étude anatomique des lésions rencontrées en pareil cas et comptait en faire une analyse plus détaillée à la Société Anatomique. Il n'avait trouvé dans la littérature qu'un cas comparable signalé par Kauffmann dans son traité allemand d'anatomie pathologique. C'est pourquoi nous souhaitions vivement que ces infarctus génitaux aigus, dont l'existence est indéniable, dont l'allure clinique est très spéciale, dont l'étiologie reste obscure, dont la thérapeutique opératoire s'impose d'urgence, soient éclairés par l'apport à la Société de Chirurgie d'autres documents qui s'ajouteraient aux nôtres pour préciser une question pratique de chirurgie « de garde » digne d'intérêt.

La conduite thérapeutique nous paraissait s'imposer : *l'exérèse du segment infarci de l'appareil génital* est la seule conduite recommandable, avec, suivant les cas, ablation simple d'une annexe, avec ou sans résection limitée de la paroi utérine ou hystérectomie.

Deux points nous paraissent essentiels : 1° la *précocité de l'intervention* ; 2° la *ligature très haute*, iliaque ou même lombaire, du pédicule


vasculaire utéro-ovarien thrombosé, afin de barrer la route à une thrombose veineuse dont l'*extension semble se faire très rapidement vers la veine cave inférieure et les veines rénales, ce qui est un facteur essentiel de la sévérité du pronostic.*

Malgré la synonymie en usage ces deux exemples d'infarctissement génital que j'avais eu la bonne fortune de découvrir ne présentaient qu'une lointaine analogie avec cette « apoplexie utérine au cours de la gestation » que le Professeur Couvelaire, le premier, dans un mémoire de 1911 et M. Porte en 1922 dans sa thèse (qui en contient 72 observations) ont parfaitement étudiée et qui semble le plus souvent relever d'une crise d'hypertension locale au cours de la grossesse chez des albuminuriques et azotémiques.

Si on compulse la littérature on constate que les cas d'infarctus utérin nettement identifiés, dont certains n'ont d'ailleurs été observés qu'à l'autopsie, ont été de constatation exceptionnelle. Le premier cas connu semble avoir été celui de Herxheimer, publié en 1886 dans les Archives de Virchov. H. Mondor, en recherchant dans la littérature étrangère, n'en avait, en 1932, rassemblé que 6 observations, antérieures aux deux miennes : elles appartiennent à Popoff, Chiari, Von Geppert, Brakermann, Wermbter et Danish. Depuis que j'ai parlé à la Société de Gynécologie et d'Obstétrique de cette affection (séance du 8 - 7 - 1929) quelques observations nouvelles ont vu le jour. Les deux observations de Lisi et de Moulonguet étaient d'un type différent. Sur les dix cas qu'il avait retrouvés Mondor, en 1932, notait « que si l'on ne retient que ceux d'un réel intérêt chirurgical leur nombre devait être réduit de plus de moitié ».

Les données étiologiques semblent bien se grouper autour d'une notion très importante : celle de *grossesse*. Ou bien grossesse en évolution (Von Geppert, Brakermann, Wermbter, Braine), ou grossesse très récente (Chiari, Danish, Braine) ou bien multiparité dans un passé plus ou moins éloigné (Lisi, Wermbter, Popoff). Les *accidents cardiaques* (Herxheimer, Popoff, Chiari, Lisi, Danish) et les *accidents infectieux* (Von Geppert, Brakermann, Wermbter, Braine) paraissent se surajouter, d'ordinaire, à l'étiologie gravidique.

Tour à tour ont pu être invoqués comme facteurs déterminants les *embolies mécaniques*, les *embolies septiques*, la *thrombose artérielle*, la *thrombose veineuse*, la *thrombose mixte artérielle et veineuse*, un *spasme* ou une *paralysie vasculaire d'origine toxique*.



L'ELIXIR DUCRO

ANTIANOREXIQUE • EUPEPTIQUE

- soutient et augmente les forces du malade, stimule l'énergie musculaire.
- réveille l'appétit, soutient l'organisme, même à défaut de nourriture.
- est d'un goût agréable et d'une tolérance parfaite.

ASTHENIE • ANOREXIE • CONVALESCENCE • GRIPPE • FAIBLESSE
LANGUEUR PHYSIOLOGIQUE • ASTHENIE POST-GRIPPAL

DURIEZ, successeur de DUCRO & Cie — Paris, 20, Place des Vosges

Dépôt Général pour le Canada : ROUGIER FRÈRES — Montréal, P.Q.

UROPRAZINE

GRANULÉ EFFERVESCENT

ÉLIMINE L'ACIDE URIQUE.

Pipérazine
Hexaméthylentétramine
Soufre colloïdal
Formiate de lithine.

Indications : GOUTTE, RHUMATISME, SCIATIQUE.

Laboratoire Spartol, Paris, France.

HERDT & CHARTON, INC.,

2027, avenue McGill College

Montréal, Canada

Traitement des
Maladies infectieuses

PAR LA

LIPOSEPTINE

Antitoxine Polyvalente.

L'INNOCUITE DE LA LIPOSEPTINE EST ABSOLUE.

Laboratoires de la Liposeptine

2, Place des Vosges, PARIS, France.

Agents exclusifs: HERDT & CHARTON, Inc.,

2027, avenue McGill College,
MONTREAL

TORONTO

WINNIPEG

THALASSOL

CHOMEDY

Nucléinate de soude
Glycérophosphate de soude
Cacodylate de soude
Sulfate de strychnine
EAU DE MER ISOTONIQUE

Boîtes de 10 ou 50 ampoules de 5 cc.

NEURASTHÉNIE, DÉFICIENCES CELLULAIRES, ATONIES

Distributeurs :

HERDT & CHARTON, INC.,

TORONTO

MONTREAL.

WINNIPEG

On peut manifester quelque surprise de ce qu'un organe aussi richement vascularisé par de nombreux pédicules vasculaires si largement anastomosés se puisse infarctir dans des conditions de rapidité telles qu'elles s'accompagnent d'accidents suraigus.

L'*étendue de l'infarctus* varie suivant les observations : total, il peut s'étendre à tout l'utérus et aux deux annexes ; partiel, il peut atteindre une partie du corps utérin (le fond, une face, une corne) ou du col ou bien une annexe seule.

L'*aspect de l'appareil génital infarcté* fait penser d'ordinaire, surtout s'il est partiel et principalement annexiel, à une *torsion* : on pense à celle-ci, mais on constate qu'elle n'existe pas. L'*utérus* apparaît gros, bleu sombre violacé, comme une prune mure (Brakermann), comme un boudin (Braine) ; les ovaires et les trompes sont noirs luisants, aubergine (Braine), gonflés de sang comme une éponge (Brakermann). L'*infiltration hémattique* s'insinue en quelques heures à travers toutes les parois tubaires, utérines et ovariennes en larges suffusions et flaquas sanguines. Un *épanchement séro-hémattique* sous-péritonéal siège tout autour des pédicules vasculaires et principalement du pédicule haut utéro-ovarien ; cet épanchement décolle, soulève et colore à distance le péritoine pelvien et même lombaire. Par contre il n'existe, d'ordinaire, dans la cavité péritonéale et spécialement le cul-de-sac de Douglas que très peu de sérosité teintée de sang.

Notons avec Mondor que « peut-être . . . tous les degrés de profondeur et de gravité peuvent exister entre l'*infarctus du myomètre* sans syndrome abdominal aigu de l'intéressante observation de Moulonguet, les *apoplexies utérines des femmes enceintes* bien connues des accoucheurs, les *apoplexies utérines des vieilles femmes* (Von Kahlden, Mac Farland, Simmonds), certaines gangrènes partielles (dites *métrites disséquantes*) au cours d'infections suraiguës de l'utérus et enfin ces *infarctus foudroyants* dont les exemples de Braine, de von Geppert et de Brakermann sont les plus précis ».

Grâce à l'intérêt qu'avait suscité la publication de mes observations et aux recherches que mon ami Mondor avait faites dans la littérature à cette occasion, une attention plus en éveil des chirurgiens nous a valu de nouvelles constatations cliniques et opératoires qui se sont faites depuis lors de plus en plus nombreuses.

J. Murard (du Creusot) à la Société Nationale de Chirurgie rapportait le 12 - 10 - 1932 un cas d'*infarctus total utéro-annexiel* : laparotomie tardive, au 3^{me} jour, mort. Là aussi, il s'agissait d'une multipare, au 3^{me} mois d'une gestation interrompue.

Moure, Chastang et Fontaine (Soc. Nat. de Chir. 12 - 12 - 1934) ont opéré, à la 13^{me} heure des accidents, une femme de 26 ans qui avait subi au 2^{me} mois $\frac{1}{2}$ de sa grossesse des manœuvres abortives. *Infarctus de l'utérus et des annexes droites* (annexes gauches saines) ; hystérectomie subtotale ; mort au 49^{me} jour de septicémie à streptocoques.

P. Mocquot et Bénassy (Soc. Nat. de Chir. 13 - 11 - 1935) ont observé un *infarctus utérin* chez une femme de 25 ans avec retard de règles de 15 jours qui avait pratiqué des injections intra-utérines abortives avec une solution de lusoforme (*solution de savon formolé*). Hystérectomie vaginale enlevant l'utérus en bloc sans l'ouvrir. Guérison. L'examen anatomique de la pièce opératoire montrait une coloration violacée noirâtre occupant tout le segment inférieur de l'utérus (col et partie inférieure du corps) sur toute l'épaisseur de la paroi utérine. Les coupes histologiques (P. Gauthier-Villars) montrent « une infiltration sanguine massive du myomètre, des amas de globules rouges non altérés, formant par places des nappes étendues, ailleurs des traînées plus minces, dissociant les éléments du myomètre. Ceux-ci paraissent peu altérés : les noyaux restent bien colorables. Le stade de nécrose n'est pas encore atteint. Il n'y a pas d'infiltration leucocytaire dans le myomètre, mais seulement à la surface interne, là où la muqueuse est détruite. Les vaisseaux paraissent peu altérés, dilatés par places ». Il s'agissait donc bien d'*infarctus vrai de la paroi utérine*, dans lequel la nécrose ne s'était pas encore produite. Le diagnostic a été fait à temps ; aussi la malade a-t-elle pu être guérie par une intervention d'urgence.

En 1936 à l'Académie de Chirurgie, mon collègue Huet, à la séance du 19 février rapporta les deux observations suivantes. Une de Huard : femme de 22 ans, avortement provoqué de 1 mois $\frac{1}{2}$ par *injection intra-utérine d'eau savonneuse* ; *infarctus massif utéro-annexiel* ; hystérectomie totale à la 24^{me} heure ; guérison. Une de Pellé (de Rennes) : femme de 23 ans, avortement provoqué de 2 mois $\frac{1}{2}$ par des moyens purement mécaniques, sans injection intra-utérine ; *infarctus de l'utérus et des annexes gauches* ; hystérectomie subtotale ; mort à la 48^{me} heure. Dans les deux cas on notait de l'oligurie.

LIPIODOL LAFAY

Huile d'œillette iodée à 40 %
0 gr. 540 d'iode par c. c.

pour combattre :

A S T H M E
ARTERIOSCLEROSE
LYMPHATISME
RHUMATISME
ALGIES DIVERSES
SCIATIQUE
SYPHILIS

AMPOULES, CAPSULES, POMMADE
ÉMULSION, COMPRIMÉS

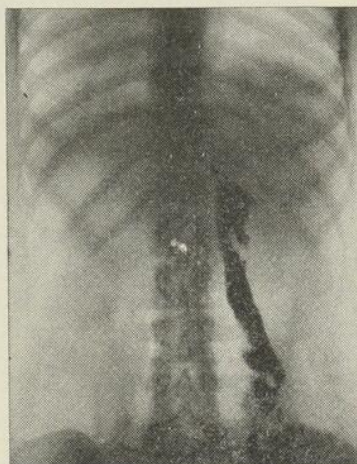
Pour explorer :

SYSTÈME NERVEUX
VOIES RESPIRATOIRES
UTERUS ET TROMPES
VOIES URINAIRES
SINUS NASAUX
VOIES LACRYMALES
ABCÈS ET FISTULES

VINANT Limitée

533, rue Bonsecours
MONTREAL

Agents exclusifs pour le Canada des



Abcès froid exploré au "LIPIODOL"
(Collection Sicard et Forestier)

**LABORATOIRES A. GUERBET & C^{ie} 22, Rue du Landy, 22
PARIS - SAINT-OUEN**

NEUROTROPHOL BYLA

Tonique Nervin à base d'acide nucléinique, d'hormones orchitiques et de glycéro-phospharsinate disodique

SURMENAGE — ÉPUISEMENT — NEURASTHÉNIE

Le NEUROTROPHOL se révèle un merveilleux agent d'équilibration du système génital *Neuro-Endocrinien*.

—)❖(—

SPLENARMONE BYLA

Reconstituant général, à base d'hormones hépatique et splénique, d'extrait de muqueuse gastrique et d'extrait surrénal.

ANÉMIES — CONVALESCENCE

(AMPOULES et SIROP)


LES ÉTABLISSEMENTS BYLA, - - PARIS

Agents pour le Canada : VINANT Ltée, 533, rue Bonsecours, MONTREAL

Nouveau Traitement Sûr, Simple, Sans Danger, de l' **ÉPILEPSIE**

2 comprimés
par jour

Aucun
Régime



ALEPSAL

PHÉNYLÉTHYLMALONYLURÉE combinée

Communication à la Société Médico Psychologique
Paris, Août 1921.

Laborat. A. GÉNÉRIER, 33, Bd du Château, Neuilly, Paris

J. EDDÉ, Limitée, New Birks Bldg., Montréal, Agent Général pour le Canada.

GLYCÉROPHOSPHATE ROBIN

GRANULÉ - COMPRIMÉS - INJECTABLE

R.C. 221839

RACHITISME - FAIBLESSE DES OS
CROISSANCE chez les ENFANTS - ALLAITEMENT
GROSSESSE - SURMENAGE INTELLECTUEL, etc.

LABORATOIRES ROBIN, 13, Rue de Poissy, PARIS

J. EDDÉ LIMITÉE, AGENT GÉNÉRAL, NEW BIRKS BUILDING, MONTRÉAL.

Toujours à l'Académie de Chirurgie, mon collègue Sénèque est rapporteur, à la séance du 8 - 7 - 1936, de deux nouvelles observations. L'une est de Chauvenet (de Thouars) : femme de 28 ans, manœuvres abortives présumées ; *infarctus tubo-ovarien gauche avec participation de la moitié de l'utérus du même côté* ; hystérectomie totale d'urgence, quelques heures après le début des accidents ; mort. L'autre est de Redon : femme de 21 ans, avortement provoqué de 4 mois $\frac{1}{2}$ par *injection intra-utérine d'eau savonneuse* : infarctus total de l'utérus et des annexes gauches ; opération le 3^{me} jour, hystérectomie totale ; mort d'ictère grave et d'anurie le 10^{me} jour.

En 1937 mon collègue Ameline apporta à l'Académie de Chirurgie une observation de P. Santy (de Lyon) et Michel Béchet (d'Avignon) : femme de 34 ans ; *infarctus génito-pelvien* consécutif à des manœuvres abortives ; hystérectomie totale ; l'adhérence de l'utérus infarci au rectum cause une brèche de ce rectum ; *guérison* après colostomie temporaire de dérivation.

Une très belle observation est celle de J. Patel et Esquirel : femme de 25 ans, enceinte de 3 mois ; tentative d'avortement par injection, deux heures auparavant, d'une solution de savon de Marseille intra-utérine ; le *diagnostic d'infarctus utérin est fait* devant un tableau dramatique typique ; hystérectomie subtotalaire d'un utérus infarci avec lésions vasculaires pariéto-utérines et thromboses vasculaires ; l'opération a été précoce, à la 4^{me} heure ; guérison.

Les cas se sont multipliés depuis lors et montrent à l'évidence l'intérêt qu'il y a à faire un diagnostic très précoce dont les éléments nous sont actuellement mieux connus et plus familiers et une opération d'urgence immédiate : c'est à ce prix que les succès thérapeutiques, qui se multiplient maintenant, pourront être plus sûrement obtenus.

Actuellement, H. Mondor avec Mlle Lamy et Leroy, ont recueilli de nombreuses observations d'infarctus utérins et utéro-annexiels par *injections intra-utérines de savon* ou d'*eau savonneuse*, agissant par *nécrose alcaline*. Ces manœuvres abortives peuvent se compliquer d'infection suraiguë, d'hémolyse grave, mais aussi d'*infarctus typique à l'état pur*.

Dans son beau livre sur les « *Avortements mortels* », mon excellent collègue et ami Mondor a parfaitement mis au point toute cette question des infarctus génitaux, dont il a réuni 20 cas. Il a insisté, une fois de plus, dans cet ouvrage, sur l'*importance étiologique des injections abortives d'eau de savon*.

Aussi m'abstiendrai-je d'insister davantage sur cet élément étiologique capital.

Le 5 juillet 1937, à la séance que notre Académie de Chirurgie a consacrée à la réception de nos collègues de Grande Bretagne membres du « Royal College of Surgeons », Mondor a remis au point, dans une fort éloquente communication, l'état actuel de cette si intéressante question des infarctus de l'utérus (p. 937 des Mémoires de l'Académie de Chirurgie).

R. Grégoire et son élève Roger Couvelaire, dans leur récent livre sur les *Apoplexies viscérales séreuses et hémorragiques* (infarctus viscéraux) nous ont fait connaître leurs recherches expérimentales sur les infarctus provoqués et la possibilité de traiter avec succès les lésions d'infarctus viscéraux par les injections d'adrénaline. L'adrénaline a pu, pratiquement, agir favorablement sur certains infarctus de l'intestin ; dans les infarctus génitaux, par contre, il semble que la thérapeutique adrénalinique n'a, jusqu'ici, pas modifié favorablement les lésions. (Pellé, dans son cas, cité ci-dessus, avait utilisé l'adrénaline, mais sans succès).

Ayant eu, personnellement, la bonne fortune de rencontrer les deux premiers cas cliniques connus en France d'infarctus génitaux et d'en recueillir soigneusement les caractères cliniques, j'ai eu la chance de guérir mon premier cas par une intervention précoce.

J'espère que la lecture de ce court travail intéressera mes confrères et amis du Canada et leur permettra, à eux aussi, de mieux connaître les circonstances étiologiques et les signes cliniques de cette affection récemment décrite. Ils pourront ainsi nous apporter bientôt, de beaux succès opératoires après des interventions dûment motivées, exécutées sans tarder et brillamment conduites.

PYOPNEUMOPÉRICARDITE

(observation)

par

J.-B. JOBIN

Chef du service de médecine à l'Hôtel-Dieu

J'ai le plaisir de vous présenter une observation dont la rareté seule suffirait à la rendre intéressante, mais qui ne manque pas de s'imposer à notre attention par plusieurs autres points.

Le 15 janvier dernier, arrivait à l'Hôtel-Dieu un homme de 36 ans, porteur d'un épanchement pleural droit. Son médecin, qui l'accompagne, nous apprend que notre homme est tombé malade brusquement le 15 décembre 1936, avec une brusque élévation de la température, un frisson violent sans être solennel, un point de côté droit et une expectoration sanglante, qui imposent immédiatement le diagnostic de congestion aiguë du poumon.

Mais, à peine quelques jours plus tard, le médecin traitant note que la symptomatologie est quelque peu bâtarde ; en effet, l'expectoration se fait mal, le point de côté persiste et les signes physiques semblent se déplacer du sommet droit où il les avait constatés au début, vers la base du même côté.

A ce moment je suis appelé à voir le malade, et je constate qu'effectivement le sommet s'est partiellement nettoyé mais qu'il existe des signes d'encombrement de la base droite. J'émetts l'hypothèse d'une pleurésie en voie de formation et je conseille de maintenir la thérapeutique faite jusqu'alors et qui me paraît rationnelle.

La maladie continue son cours et le malade ne semble pas s'améliorer. Je le revois entre Noël et le Jour de l'An, et constatant que les signes liquidiens se sont accentués, je fais une ponction exploratrice qui ramène à peine quelques centimètres cubes d'un liquide séro-fibrineux trouble. Malheu-

reusement, pendant le transport au laboratoire, le tube a été renversé, et nous n'avons pas pu obtenir l'analyse que nous désirions.

Nous posons momentanément le diagnostic de pleuro-congestion, en soulignant le danger d'une évolution vers une pleurésie purulente. Et la maladie continue à évoluer avec des alternatives d'aggravation et d'amélioration. La température, contrôlée tous les jours par le médecin, revient même à la normale et le malade peut se lever, mais l'état général s'altère progressivement et les signes physiques persistent.

Brusquement, le 14 janvier, le malade ressent une vive douleur à la région précordiale, en même temps qu'il est pris d'une dyspnée intense et d'angoisse. Le lendemain, il est transporté à l'hôpital où nous constatons les signes d'une abondante pleurésie droite. Une ponction exploratrice ramène facilement du pus épais, sans odeur, dans lequel le docteur A. Vallée trouve du pneumocoque qui est identifié du type III par la réaction de Neufeld.

De concert avec le docteur Petitclerc, une costotomie est décidée pour le lendemain matin. Mais dans la nuit, je suis appelé d'urgence auprès du malade. Il est en train de mourir ; son cœur a fléchi brusquement ; la pression artérielle ne peut pas être mesurée, le pouls est incomptable ; le malade est froid, cyanosé et presque inconscient. Nous lui faisons administrer des stimulants « *larga manu* », et, sans savoir exactement ce qui a causé ce fléchissement cardio-vasculaire subit, nous avons l'impression que le cœur cède parce que comprimé par l'épanchement pleural. Aussi, nous tentons de le décompresser par une ponction évacuatrice. Cette ponction est laborieuse, et, malgré que nous ayons utilisé un très gros trocart, celui-ci est constamment obstrué par des fausses membranes, de telle sorte que après une heure de travail ardu, nous avons retiré à peine 300 c. c. de pus. Pendant ce temps, le malade a bien voulu se remonter quelque peu, et nous appelons alors le docteur Petitclerc vers 3 heures du matin. Celui-ci, en quelques minutes lui glisse un tube de caoutchouc entre deux côtes : le pus vient mais lentement. Et nous quittons le malade après avoir rédigé une ordonnance symptomatique. Le lendemain matin, contrairement à notre prédiction, le malade n'est pas mort, mais il baigne littéralement dans une mare de pus. Il va mieux, et nous pouvons l'examiner à loisir.

Nous tombons alors en arrêt devant les bruits du cœur qui ont un timbre extraordinaire, tel que nous n'en avons jamais entendu antérieurement. Tous les bruits du cœur sont transformés en bruits métalliques, en souffles,

en frottements, en glouglous, qui nous font immédiatement penser que le cœur bat dans une cavité hydro-aérique comme s'il y avait du liquide et de l'air dans le péricarde. Ce bruit est décrit dans les classiques sous le nom de bruit de moulin de Bricheteau, ou de roue hydraulique de Morel-Lavallée. C'est un bruit de gargouillement métallique ou de carillon qui traduit la présence d'un hydropneumopéricarde. A travers tous ces bruits, nous croyons discerner un bruit de galop. A la percussion, nous nous rendons facilement compte que la matité cardiaque a complètement disparu : toute la région péricardique est nettement sonore.

Nous cherchons alors à mettre en évidence la présence de liquide dans le péricarde en faisant prendre au malade différentes positions et en cherchant la matité, mais nous n'y parvenons pas. Nous demandons alors au docteur Potvin de prendre une radiographie au lit du malade, et malgré des conditions particulièrement désavantageuses, il nous fournit un cliché qui permet de voir une bulle gazeuse entre le péricarde et le bord gauche du cœur.

Avec ces renseignements, nous pouvons reconstituer l'histoire du malade comme ceci : Affection pulmonaire aiguë qui se complique d'une pleurésie purulente droite de la grande cavité ; qui, au moment de la douleur précordiale ressentie brusquement par le malade la veille de son entrée à l'hôpital, fait irruption dans le péricarde. Puis, le tube introduit dans la plèvre droite a permis au pus de sortir, mais aussi à l'air d'entrer ; et celui-ci s'est introduit dans la plèvre, de là dans le péricarde, créant ainsi ce pneumopéricarde que nous découvrons au lendemain de l'opération.

Le point important du problème à ce moment de la maladie était de savoir si le péricarde contenait encore du pus et s'il fallait l'ouvrir et le drainer. Nous avons fait porter tous nos efforts dans ce sens, et de concert avec le chirurgien et le radiologiste, nous avons décidé de temporiser parce qu'il nous fut impossible de faire la preuve de la présence du pus dans ce péricarde.

L'évolution de la maladie a semblé nous donner raison, car dans les jours qui suivirent, tous ces bruits hydro-aériques disparurent pour faire place d'abord à d'énormes frottements péricardiques, puis à des bruits cardiaques encore amortis, il est vrai, mais quasi-normaux. Il faut tout de même noter que ces bruits ne retrouvèrent jamais une netteté satisfaisante.

Pendant ce temps, notre malade survivait. Le 26 janvier, onze jours après l'arrivée du malade à l'hôpital, la plèvre droite se drainant mal, le docteur Petitclerc fait sauter les 9e et 10e côtes droites et établit un drainage fermé qui en quelques jours vide la plèvre droite de son contenu et semble améliorer l'état du péricarde. Mais notre joie fut de courte durée. Au bout de quelques jours les signes de pyopneumopéricarde qui s'étaient estompés s'accrochèrent de nouveau, et, le 8 février, après contrôle radioscopique, nous obtenons la conviction que le péricarde contient encore de l'air et du pus.

Le docteur Petitclerc accepte alors d'ouvrir le péricarde et, à l'anesthésie locale, grâce à un malade particulièrement docile et courageux, il peut, en passant à travers le sternum, arriver jusque dans la cavité péricardique. Le péricarde est très épaissi et, à son ouverture, il s'en dégage des gaz nauséabonds mais peu ou pas de pus. Par contre, le péricarde tant viscéral que pariétal disparaît sous une épaisse couche de fausses membranes, et à travers la brèche, nous voyons le cœur qui, comme indifférent à toute notre agitation, continue son rythme régulier. Les jours suivants, à travers le drainage que le chirurgien a établi, il coule un liquide abondant mi-purulent, mi-sanieux dans lequel le docteur Vallée retrouve du pneumo, type III.

Malgré tous ces efforts thérapeutiques, la maladie poursuit son cours, la plèvre gauche se prend, et rapidement devient le siège d'un pyopneumothorax que nous n'avons plus le courage d'attaquer, parce que en même temps le péritoine a été contaminé et que le malade a épuisé ses dernières réserves. La mort survient le 16 février.

Voici donc une observation qui ne manque pas d'intérêt. De plus, grâce à la complaisance de notre ami Payeur qui n'a pas craint de venir passer une heure de sa nuit avec la dépouille de notre malade, nous avons l'avantage de vous montrer une radiographie qui a été tirée post-mortem, et qui fait voir un péricarde épaissi dans lequel le liquide a cédé la place à l'air qui circonscrit presque complètement l'ombre du cœur : ce qui constitue une des plus belles images de pneumopéricarde que nous puissions voir. (Fig. 1).

Le pneumopéricarde peut être la conséquence d'un traumatisme de la poitrine ou d'une infection du péricarde à bacilles anaérobies. Le pyopéricarde se développe primitivement dans le péricarde, et ceci n'est pas

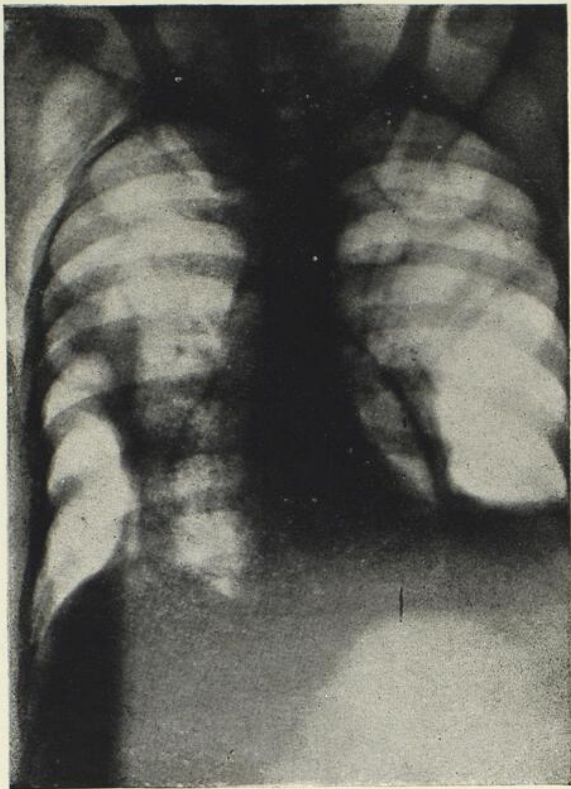


Figure 1

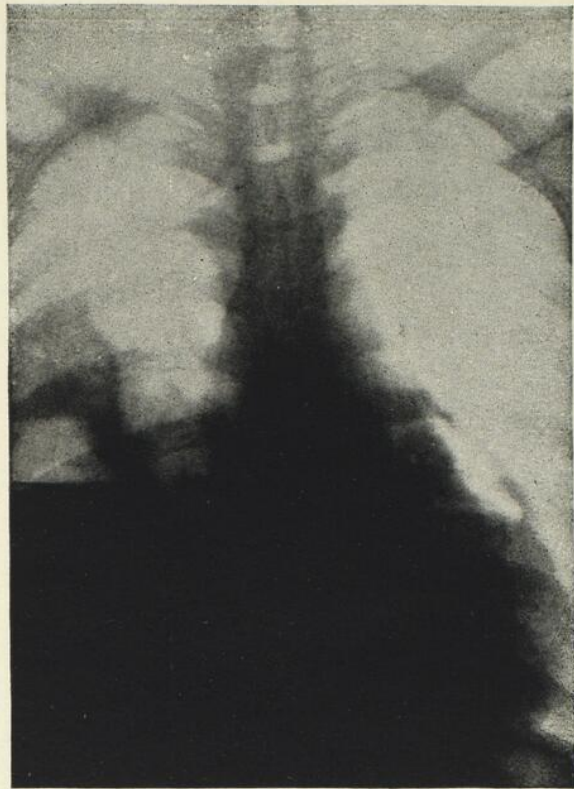



Figure 2



particulièrement rare ; ou bien il est secondaire à une suppuration du voisinage, de la plèvre la plupart du temps, et ce fait, quoiqu'il puisse paraître surprenant au premier abord, a été constaté à plusieurs reprises par les cliniciens. Une péricardite purulente peut donc être consécutive à une pleurésie purulente. Quand ceci se produit, l'envahissement du péricarde peut se faire soit insidieusement, alors que l'infection se propage lentement de proche en proche par voie lymphatique jusque dans la cavité péricardique, soit brusquement, par rupture du péricarde et inondation subite de la cavité par le pus provenant de la plèvre. A cette occasion, le malade ressent une grande douleur dans la région du cœur et il fait un collapsus cardiovasculaire brutal. C'est exactement ce qui est arrivé chez notre malade la veille de son entrée à l'hôpital.

Après la costotomie, le pus pleural s'est écoulé et le péricarde également s'est vidé d'une partie de son contenu, transformant ainsi la péricardite en pyopneumopéricarde.

Au cours d'un pyopneumopéricarde, la matité cardiaque est remplacée par une zone sonore et même hypersonore ; les bruits cardiaques et même les frottements péricardiques prennent un timbre sonore, métallique qui éveille immédiatement dans l'esprit d'un clinicien averti l'idée d'un épanchement hydro-aérique.

Sur une radiographie, le cœur doit apparaître entouré d'une image claire, bordée elle-même par la ligne du péricarde. C'est exactement l'image que reproduit le cliché post-mortem obtenu chez notre malade. Quand le liquide est assez abondant, il y a en plus une image hydro-aérique, un niveau liquide dans la position verticale avec de petites ondulations liées aux contractions cardiaques.

Sur les clichés radiographiques qui ont été tirés avant l'ouverture chirurgicale du péricarde chez notre malade, il est important de voir le cœur entouré de toutes parts d'une image claire ; mais il est également impossible de nier la présence d'une large bulle gazeuse sur le bord gauche du cœur, en un point qui correspond au point G d'un orthodiagramme. (Fig. 2).

Si l'on compare les symptômes observés chez notre malade à ceux qui sont décrits dans les classiques par les auteurs, on doit conclure que notre malade présentait un cas rare, mais classique, de pyopneumopéricarde. C'est à ce titre que nous avons cru intéressant de vous le soumettre.

A PROPOS D'UNE POLYGLOBULIE

par

Renaud LEMIEUX

Chef de Service à l'Hôpital du St-Sacrement

Sylvio LeBLOND

Chef de Clinique à l'Hôpital du St-Sacrement

Honoré NADEAU

Assistant à l'Hôpital du St-Sacrement

La malade qui fait l'objet de cette présentation, Mme N. B., âgée de 64 ans, s'est présentée une première fois dans notre Service, en janvier 1935, pour une épistaxis très abondante ayant nécessité son transport d'urgence à l'hôpital.

Elle n'en était d'ailleurs pas à une première alerte, puisque depuis l'âge de 53 ans, c'est-à-dire depuis plus de neuf ans, cette malade voyait revenir périodiquement, tous les mois environ, ces hémorragies nasales toujours de plus en plus abondantes, jusqu'à cette dernière qui avait failli lui être fatale.

A l'occasion de ce premier séjour à l'hôpital, l'examen clinique n'avait pu mettre en évidence qu'une hypertension assez marquée : 230-100, d'origine indéterminée, que nous avons jugée responsable de ces épistaxis. En effet, cette hypertension évoluait par poussées paroxystiques et c'est à l'occasion de ces poussées hypertensives que se déclenchaient les épistaxis, en même temps que l'éclatement de gros paquets variqueux développés aux membres inférieurs laissait s'échapper une grande quantité de sang. Ces saignées périodiques lui procuraient beaucoup de soulagement, en faisant disparaître pour un temps les sensations de chaleur à la tête, les sensations de plénitude crânienne et la somnolence presque invincible dont elle se plaignait fréquemment.

Lors d'une de ces poussées hypertensives, alors qu'elle était sous observation à l'hôpital, nous avons bien remarqué un certain degré de cyanose des lèvres, des conjonctives, de la face et des extrémités. Ce phénomène était assez peu marqué pour n'avoir pas attiré outre mesure notre attention ; il avait été attribué tout simplement à la pléthore qui accompagne souvent ces paroxysmes. En s'accroissant, il devait prendre dans la suite une toute autre signification.

Dans les mois qui suivirent, les hémorragies nasales se répétèrent plus ou moins abondantes et à des intervalles de plus en plus courts ; elles en arrivèrent à se présenter tous les 15 ou 20 jours. La malade est traitée au dispensaire extérieur où pour combattre son hypertension on lui prescrit le gardénal à doses filées et on lui fait des saignées répétées. Elle fait en plus des séjours répétés et de courte durée dans notre service ; toujours amenée par des hémorragies nasales menaçantes.

La cyanose qui, au début, ne se manifestait qu'à l'occasion des poussées hypertensives, s'accroît graduellement et finit par prendre un caractère permanent sur lequel viennent se greffer des poussées d'intensité plus grande. Lors d'un de ses séjours à l'hôpital, en novembre dernier, l'aspect cyanotique des muqueuses, du visage et des extrémités est à ce point prononcé qu'il ne manque pas d'attirer notre attention vers un examen du sang, ne trouvant pas d'explication à ce phénomène dans des manifestations de stase sanguine secondaire à un fléchissement du myocarde qui apparaît encore suffisant malgré la forte hypertension, ou dans des troubles de l'hématose, les fonctions respiratoires paraissant s'accomplir d'une façon normale. Des numérations globulaires répétées devaient nous révéler des faits du plus haut intérêt rendant compte de la présence inusitée de cette cyanose d'intensité progressive.

EXAMEN

On est en présence d'une malade fortement constituée, dont la taille dépasse largement la taille moyenne et qui présente une obésité d'une moyenne importance : 185 livres. Le tissu adipeux est localisé de préférence à la partie antérieure et inférieure de l'abdomen, aux régions lombaires et à la racine des cuisses. Il s'y présente sous forme de gros bourrelets arrondis.

Le facies rappelle un peu celui de l'acromégالية, quoique ses divers caractères ne soient qu'à l'état d'ébauche. Les lèvres et la langue sont un

peu épaissies, le nez et le maxillaire inférieur présentent un développement exagéré. Les yeux sont en léger exorbitisme. De plus, il existe au visage un hirsutisme assez prononcé. Le tout donne au visage un aspect plutôt masculin. Les extrémités, mains et pieds, quoiqu'un peu plus volumineuses qu'à l'ordinaire, ne présentent cependant pas ce développement exagéré que l'on est habitué de rencontrer chez les acromégaliques véritables.

Mais ce qui frappe en tout premier lieu c'est une coloration violacée, cyanotique de la face et des extrémités, surtout des ongles, des muqueuses conjonctivales et labiales qui sont franchement hyperhémiciées. Le nez et les oreilles ont une coloration vineuse. Ils sont parcourus d'un lacis de veines dilatées et sinueuses, formant çà et là une série de varicosités violacées. Des formations analogues se retrouvent à la paroi abdominale, à la paroi antérieure du thorax et aux deux jambes où elles voisinent avec de gros paquets variqueux très dilatés. La pression du doigt sur les téguments en regard de plans résistants laisse une tache blanche à peine marquée et de très courte durée.

Le cœur apparaît cliniquement légèrement augmenté de volume ; il bat à 90 à la minute ; le deuxième bruit est claqué. A l'auscultation on ne peut mettre en évidence aucun souffle orificiel, aucun bruit adventice.

La pression artérielle est de 210-110.

Le foie est légèrement augmenté de volume, assez ferme, non douloureux à la palpation profonde.

La rate semble avoir conservé des dimensions à peu près normales.

Il n'existe pas d'œdèmes.

L'examen physique des poumons ne révèle rien de particulier ; une radiographie prise au lit de la malade laisse voir sur le cliché une légère surcharge des deux hiles, une obstruction presque complète de la base pulmonaire gauche. Le reste des plages pulmonaires présente une netteté à peu près normale.

L'examen du système nerveux est absolument négatif : les diverses sensibilités et les divers réflexes apparaissent normaux.

Le psychisme de cette malade est cependant un peu particulier : la mémoire est nettement défectueuse ; de plus, elle présente à intervalles irréguliers des périodes parfois prolongées d'obnubilation intellectuelle pendant lesquelles elle tient des discours incohérents et semble ne se préoccuper nullement de son entourage.

Les urines sont de volume normal; elles renferment des traces d'albumine, mais pas de sucre.

L'urée sanguine est de 0,55 au litre.

Les réactions de Wassermann et de Kahn sont négatives dans le sang.

La sédimentation globulaire se fait dans un temps à peu près normal : 4 millimètres après une heure, 12 millimètres après trois heures, 94 millimètres après douze heures. On remarque que le sédiment globulaire occupe un grand volume par rapport au sang total.

La résistance globulaire est quelque peu diminuée : début de l'hémolyse à 5.5 p. 1,000 ; hémolyse totale à 2,5 p. 1,000.

Le temps de saignement est un peu allongé ; le temps de coagulation est de 25 minutes. La rétraction du caillot se fait mal et est très tardive.

NUMÉRATIONS GLOBULAIRES

	16/11/36	19/1/38	30/1/38	14/2/38	24/2/38
G. Rouges	5 080 000	6 720 000	5 440 000	6 480 000	6 240 000
G. Blancs	9 500	13 000	9 750	13 000	17 000
Pl. Sanguines	125 000				
Hémoglobine	125%	88%	75%	80%	82%
V. Globulaire	1,05	0,6	0,6		
Polynucléaires	60%	75%	78%	70%	80%
Basophiles		1%	2%	4%	
Eosinophiles				4%	
G. Monos	6%	6%		6%	
Lymphocytes	30%	18%	20%	16%	11%
Anisocytose		Nulle			
Poikilocytose		Nulle			
Anisochromie		Nulle			

N. B.—Dans l'ensemble les globules rouges sont de volume normal ; cependant on trouve quelques globules dont le volume varie entre 10 et 12 μ s.

Le tableau des diverses numérations globulaires qui ont été établies chez cette malade donne une vue d'ensemble de la valeur et de la stabilité de cette érythémie. Les premiers chiffres retrouvés ne se montrent pas très supérieurs à la normale ; ils auraient pu induire en erreur si nous nous en étions tenus à un seul examen. Il faut toujours se garder de tirer des conclusions trop hâtives d'une seule numération globulaire. En effet, on sait que dans certaines formes de polyglobulies le nombre des globules rouges peut varier dans de grandes proportions d'un jour à l'autre et même d'une heure à l'autre dans une même journée, et cela sous des influences très diverses encore mal connues. Il importe donc de multiplier les examens sanguins si l'on veut avoir une opinion exacte sur la valeur d'une érythémie.

De l'étude de ces diverses formules sanguines certains faits sont à retenir qui revêtent une singulière importance. C'est d'abord l'existence d'une hyperleucocytose relative avec polynucléose exagérée et, ensuite, l'absence presque totale de déformations globulaires, la rareté des éléments jeunes tant dans la série rouge que dans la série blanche ; ce qui donne à l'ensemble les caractères d'un sang normal et adulte.

La suite de l'observation n'offre rien de bien caractéristique pour le point de vue qui nous occupe. Cette malade nous est revenue en janvier dernier atteinte d'une congestion très étendue du poumon gauche. Cet accident pulmonaire s'est compliqué très rapidement d'un fléchissement cardiaque qui s'est montré totalement réfractaire aux tonicardiaques les plus actifs et l'exitus est survenu assez rapidement au milieu du tableau clinique de l'asystolie complète irréductible.

AUTOPSIE

Cœur : Très gros, uniformément augmenté de volume. Les quatre cavités sont hypertrophiées et dilatées. Le pédicule des quatre vaisseaux pulmonaires est légèrement dilaté.

Péricarde : Épanchement péricardique d'environ 300 c.c.

Poumons : Congestionnés dans leur ensemble. Foyer congestif plus intense à la base gauche (foyer d'infarctus).

Plevres : Adhérences à la région postérieure du poumon gauche. Petit épanchement pleural des deux côtés.

Rate : Légèrement augmentée de volume. Surface violacée à la coupe.


Reins : Reins un peu gros.

**ANGLO
C
A
N
A
D
I
A
N**

*Nous sommes heureux d'annoncer à
notre distinguée clientèle que nous
avons ajouté à nos représentations
actuelles, celle de :*

**ANGLO CANADIAN
DRUGS Ltd.**

*dont nous sommes maintenant les
distributeurs exclusifs pour la
province de Québec.*



Nous avons de plus attaché à notre
maison Monsieur L.-E. MARTEL,
Ph.B., de Québec, qui conjointe-
ment avec M. Ernest Blanchette,
veillera aux intérêts de nos clients
dans le district de Québec.

**M
I
L
L
E
T
R
O
U
X**

**MILLET ROUX &
CIE. LIMITÉE**

1215, RUE ST-DENIS
MONTREAL

Une formule nouvelle

PHOSPHO-STRYCHNAL

groupe en un seul produit

La médication **strychnique**
La médication **phosphorée**
La médication **polyphosphatée**

Gouttes 20 à 40 par jour.

Asthénie — Anorexie — Convalescences.

LABORATOIRES LONGUET
Paris

J. EDDÉ Limitée, Agent Général, Montréal.

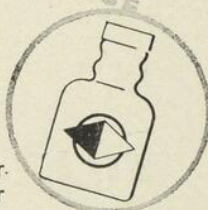CONSTIPATION
AUCUNE ACCOUTUMANCE

ACTION RÉGULIÈRE
ET CONSTANTE

1 à 6 comprimés par jour
aux repas ou au coucher
Commencer par deux comprimés

LABORATOIRES
LOBICA
25, RUE JASMIN — PARIS

Agent: J. EDDÉ Ltée, MONTRÉAL



à base de :

- POUDRE DE MUQUEUSE
INTESTINALE
- EXTRAIT BILIAIRE
- FERMENTS LACTIQUES
- AGAR-AGAR

TAXOL

HISTOLOGIE

Moelle osseuse : La moelle osseuse est pratiquement dépourvue de vésicules graisseuses. Les éléments hématopoïétiques sont en hyperplasie marquée. On remarque des cellules monstrueuses à noyau multilobé (mégacaryocytes).

Une coloration à l'érythrosine-orange et au bleu de toluidine met bien en relief les éléments de la lignée rouge avec prédominance des érythroblastes et de tous les intermédiaires jusqu'à l'hématie normale. Le pourcentage des myélocytes et des cellules réticulées est très considérable.

Rate : Ce qui frappe surtout c'est la présence de gros vaisseaux thrombosés ; le caillot est organisé déjà depuis longtemps. Il existe une stase hématique excessivement marquée et surtout bien visible au niveau de cordons de Billroth. Les corpuscules de Malpighi sont réduits au minimum, ils apparaissent sous forme de petits nodules composés d'éléments lymphocytaires et réticulaires. La moelle rouge est excessivement riche en hématies jeunes, comprenant des érythroblastes et des mégaloblastes et même un certain nombre de myéloblastes et de myélocytes. Les polynucléaires neutrophiles et éosinophiles forment un bon pourcentage. Il n'existe pas de dépôts de sidérine.

Foie : Stase excessivement marquée allant jusqu'à donner dans certains endroits l'aspect du foie interverti typique. Les cellules hépatiques présentent des lésions de dégénérescence vacuolaire. On trouve un assez grand nombre d'érythroblastes et de mégaloblastes dans les lacs sanguins qui cheminent à travers les interstices des lobules hépatiques.

Reins : Néphrite glomérulaire chronique caractérisée par une sclérose prononcée des glomérules. Les tubes urinaires présentent des lésions de néphrite épithéliale. Leur lumière renferme des débris cellulaires et des cylindres hyalins. Enfin, le tissu interstitiel est riche en îlots inflammatoires comprenant des polynucléaires et des lymphocytes.

Conclusion : Hyperfonctionnement excessif de la moelle osseuse. Les caractères histologiques de la rate et du foie sont compatibles avec une maladie de Vaquez.

L'observation de cette polyglobulie comporte certains points dont l'interprétation semble des plus intéressantes. En particulier en ce qui regarde sa pathogénie et son étiologie et, enfin, la place que l'on est en droit de lui

assigner parmi les nombreuses variétés de polyglobulies que l'on est susceptible de rencontrer en clinique.

Il nous a été assez facile d'éliminer en premier lieu les polyglobulies de la cyanose congénitale liées à des troubles de l'hématose, eux-mêmes secondaires à des malformations cardio-vasculaires, tels que le rétrécissement de l'artère pulmonaire, la persistance du canal artériel, la communication interventriculaire, etc. On sait que dans ces cas la cyanose apparaît assez précocement au cours de la vie, que la polyglobulie n'atteint jamais des chiffres très élevés : 6 à 8 millions ; chiffres que nous retrouvons chez notre malade. Mais ici, l'apparition tardive de la cyanose, l'absence de signes cliniques de malformations cardio-vasculaires, contrôlée par l'autopsie, nous ont fait rejeter immédiatement ce diagnostic étiologique.

La possibilité d'une polyglobulie réactionnelle, d'une érythrose d'origine infectieuse ou toxique n'avait pas lieu d'être discutée dans le présent cas. Nous n'avons pu mettre en évidence aucune infection aiguë ou chronique, aucune intoxication tant endogène qu'exogène à laquelle il eut été raisonnable d'attribuer une telle réaction sanguine.

Les polyglobulies compensatrices secondaires à des troubles de l'hématose telles qu'on peut en rencontrer au cours de certaines scléroses pulmonaires, en particulier au cours d'un syndrome décrit par Ayerza sous le nom de « cardiaque noir », méritaient qu'on s'y arrête dans le cas qui nous occupe présentement.

En effet, on sait que, au cours de ce syndrome, des infections répétées de l'appareil respiratoire finissent par entraîner des lésions broncho-pneumoniques chroniques qui entravent dans une large mesure les phénomènes de l'hématose ; d'où apparition d'une polyglobulie compensatrice. Mais cette érythémie n'est jamais très considérable, de plus, elle ne peut apparaître que chez des sujets relativement jeunes, dont les organes hématopoïétiques sont encore capables de fabriquer et de mettre en liberté de grandes quantités d'hématies afin de lutter contre l'hypoxémie secondaire à la sclérose du parenchyme pulmonaire. « Il est exceptionnel que le cadre clinique se forme dans la vieillesse, car les centres formateurs des globules rouges perdent à cet âge la faculté de réagir » (Mariano R. Castex et Édouard L. Capdehourat).

Chez notre malade les antécédents apparaissent indemnes de toute infection broncho-pulmonaire répétée qui aurait pu créer des lésions de sclérose définitive. Nous n'avons trouvé ni cliniquement, ni à l'autopsie,



TRICALCINE INJECTABLE

DIPROPANOÏLPHOSPHITE DE CHAUX INALTÉRABLE
CACODYLATE de SOUDE 0,05. SULFATE de STRYCHNINE 0,001

MEDICATION CALCIQUE
INTENSIVE ET STIMULANTE

TUBERCULOSE
MISÈRE
PHYSIOLOGIQUE

CONVALESCENCE
ANÉMIE
SCROFULOSE

POSOLOGIE
Une ampoule par jour
pendant douze jours.
Dix jours de repos et
reprandre une série.

Laboratoire des Produits SCIENTIA, 21, rue Chaptal, Paris. 9^e

HERDT & CHARTON, Inc., 2027, avenue Mc Gill College, MONTRÉAL

APPAREILS DE LABORATOIRE

●
Verrerie, quincaillerie, papier à filtrer et tous autres
articles en usage dans les laboratoires d'hôpitaux.

●
Assortiment complet de lames et lamelles à
microscopie, de toutes dimensions.

Demandez nos prix.

FISHER SCIENTIFIC CO., Limited

904-910 rue St-Jacques,

Montréal, Qué.

ELIXIR MARTIN & MAZADE

PRÉPARATION STABLE D'IODURE DE CAFÉINE CRISTALLISÉE

Cette association synergique d'Iode et de Caféine — sous forme d'Iodocaféine — offre l'avantage de réunir en un seul médicament l'action des iodures alcalins et de la Caféine, sans provoquer de troubles digestifs.

REMPLECE AVANTAGEUSEMENT L'IODURE DE POTASSIUM

Asthme — Emphysème — Oppressions
Bronchite Chronique — Artério-Sclérose

Produit de prescription strictement médicale. — Nouveau prix très réduit

P. SUIFFET, Pharmacien, SAINT-RAPHAËL, FRANCE

Pour littérature et échantillons s'adresser à :

ROUGIER FRERES, 350, rue Le Moyne, Montréal

NUCLÉARSITOL ROBIN

GRANULÉ - COMPRIMÉS - INJECTABLE

TUBERCULOSE - FIÈVRES PALUDÉENNES
LYMPHATISME - SCROFULE

R. C. 221839

LABORATOIRES ROBIN, 13, Rue de Poissy, PARIS

J. Eddé, Limitée, Agent général, Montréal.

de lésions de sclérose importante du parenchyme pulmonaire. De plus, la polyglobulie chez cette malade est apparue à un âge relativement avancé. Toutes ces raisons nous forcent à écarter définitivement ce diagnostic.

En raison de l'absence de troubles digestifs de quelque importance chez notre malade, nous n'avons pas songé à l'existence possible de ces sortes d'érythémies réactionnelles qui peuvent accompagner l'évolution de l'ulcère gastro-duodénal et qui, comme ce dernier, présentent des périodes d'aggravation et des périodes de rémission. Le mécanisme pathogénique de ces hyperglobulies à évolution cyclique paraît assez bien élucidé à l'heure actuelle. La présence d'un ulcère en évolution au niveau de la muqueuse gastro-duodénale constitue une épine irritative qui provoque une activité exagérée des diverses fonctions de l'estomac. Cet hyperfonctionnement se traduit non seulement par une hypermotricité gastrique et une hypersécrétion chlorhydro-peptique, mais aussi par une production exagérée du principe anti-anémique qui, déversé en grandes quantités dans la circulation, va provoquer à son tour une excitation forte et prolongée des organes hémato-poïétiques et en particulier de la moelle osseuse; d'où l'érythémie consécutive. On explique par ce mécanisme les poussées que subissent ces polyglobulies en connexion directe avec l'évolution cyclique de l'ulcère gastro-duodénal dont elles sont en quelque sorte les satellites.

Reste le cadre des polyglobulies vraies, des polyglobulies primitives dont il existe d'assez nombreuses variétés plus ou moins bien différenciées.

Une de ces variétés est constituée par les polyglobulies d'origine splénique réalisant le tableau clinique du syndrome dit de splénomégalie-polyglobulie. Dans ces cas la polyglobulie n'est jamais très considérable; elle est le plus souvent de l'ordre de 6 à 7 millions de globules rouges, chiffres que nous retrouvons chez notre malade. Mais on observe toujours, comme dans les leucémies myéloïdes, une augmentation considérable du volume de la rate dont le poids peut atteindre 6 à 8 livres. Le foie lui-même semble participer à l'affection; il est presque toujours sensible, hypertrophié et dépasse ordinairement de trois à quatre travers de doigt le rebord costal. La formule sanguine est tout à fait caractéristique, elle permet souvent à elle seule de poser le diagnostic. L'hémogramme rappelle un peu celui que l'on est habitué de retrouver dans l'anémie pernicieuse, avec cette différence que le nombre des globules rouges est augmenté et que la valeur globulaire est le plus souvent inférieure à l'unité, jamais hyperchrome comme dans la maladie

de Biermer. Le volume des hématies est très inégal. On en rencontre de taille sub-normale, d'autres sont des globules nains, d'autres enfin ont un diamètre dépassant largement le diamètre normal et pouvant atteindre 10 à 12 μ s. Un grand nombre d'hématies présentent des déformations diverses parmi lesquelles l'ovalocytose semble la plus fréquente, puisqu'elle peut atteindre de 10 à 12 p. 100 des hématies. La polychromatophilie est importante avec prédominance de basophilie. Enfin, on retrouve un assez grand nombre d'hématies nucléés du type normoblastique ou mégaloblastique.

Le tissu splénique se montre très riche en cellules rouges et blanches avec normo-mégaloctyose considérable. L'examen du tissu hépatique laisse voir que cet organe a retrouvé ses fonctions hématopoïétiques; on y retrouve des myélocytes neutrophiles en abondance et une érythrocytose considérable avec 15 à 20 p. 100 d'hématies nucléées.

Par contre, la moelle osseuse n'apparaît pas très touchée. On n'y retrouve pas trace de rajeunissement ou d'hyperfonctionnement ni en cellules rouges, ni en cellules blanches. Les leucocytes y sont du type adulte, les hématies nucléées n'y sont pas augmentées de nombre.

L'ensemble des constatations relevées chez notre malade tant du côté du sang, que du côté de la moelle osseuse, de la rate et du foie, nous permettent d'écarter la possibilité d'une telle polyglobulie d'origine splénique.

Il existe cependant d'autres variétés de polyglobulies primitives dont l'une des plus connues est celle qui a été décrite par Vaquez en 1892. Dans ce syndrome la splénomégalie n'est pas constante; elle peut précéder l'apparition de la polyglobulie, mais le plus souvent elle est beaucoup plus tardive. Elle n'évolue d'ailleurs que très lentement et n'atteint jamais des dimensions très considérables. Le tissu splénique ne laisse voir au microscope que des réactions macrophagiques banales qui indiquent que cet organe lutte énergiquement contre l'énorme quantité de sang circulant. On n'y retrouve aucune forme cellulaire jeune.

L'hypertrophie du foie manque le plus souvent; cet organe ne semble pas participer au processus pathologique.

Par contre, la moelle osseuse présente des modifications très importantes avec prédominance de formations érythroblastiques. « Les vésicules graisseuses paraissent rares, les espaces sanguins sont très largement dilatés et bourrés de globules rouges. Les interstices du tissu fixe sont remplis de cellules de divers types: les plus nombreuses sont les érythroblastes (nor-

Enfin sur le marché

HUILE DE FOIE DE MORUE

GASPÉSIENNE

DE TROIS QUALITÉS :

Huile de foie de morue <i>Gaspésienne</i>	Vitamine A 1800 unités Vitamine D 100 unités	} au gramme.
Vitiphos & Super-Vitiphos	Vitamine A 2500 unités Vitamine D 250 unités	} au gramme.
	Vitamine A 4000 unités Vitamine D 1000 unités	} au gramme.

L'huile de foie de morue gaspésienne est fabriquée par la compagnie LES PRODUITS MARINS GASPÉSIENS avec la haute approbation et l'appui moral du Ministre des Mines & Pêcheries de la province de Québec, l'honorable *Onésime Gagnon*.

C'est la première usine du genre dans cette province; elle a été organisée et installée à Rivière au Renard par M. Hervé Nadeau, président du Laboratoire Nadeau Limitée, et aussi président et animateur de la compagnie "Le Produits Marins Gaspésiens".

Cette huile médicinale, obtenue par un procédé moderne et hygiénique, a été analysée par un expert en la matière, le *Dr Gaston Gosselin*, professeur de physiologie et chimiste physiologiste attaché au Laboratoire de Nutrition de l'Université de Montréal, qui atteste qu'elle est d'une qualité de beaucoup supérieure aux exigences des pharmacopées anglaise et américaine.

L'huile de Foie de Morue Gaspésienne est pour le moins égale aux meilleures huiles de foie de morue importées.

Ne pas oublier que les morues prises sur le long du littoral gaspésien, sont reconnues dans le monde entier comme étant les plus nutritives et les plus digestibles. L'huile qu'on en retire par un procédé rigoureusement scientifique est également de très haute qualité, parce que très riche en Vitamine A et D, iode et phosphore, et de plus, de très faible acidité, ce qui assure sa bonne conservation.

PATRONNEZ UNE NOUVELLE INDUSTRIE CANADIENNE-FRANÇAISE.
ENCOURAGEZ NOS PÊCHEURS GASPÉSIENS en employant de préférence L'HUILE DE FOIE DE MORUE DE QUALITÉ SUPÉRIEURE, FAITE EN GASPÉSIE par LA CIE "LES PRODUITS MARINS GASPÉSIENS", 100 ouest, rue St-Paul, Montréal.

Nos huit représentants seront heureux de vous donner plus amples détails.

Laboratoire Nadeau Limitée,
MONTREAL.

SULFOCIDE

(Para - Amino - Benzene - Sulfamide)

à l'usage exclusif du médecin.

INFECTIONS STREPTOCOCCIQUES & GONOCOCCIQUES

Infections Puerpérales

Scarlatine

Septicémie

Erysipèle

Arthrites suppurées

Amygdalite aiguë

Impetigo Chronique

Méningite

Otite moyenne

Gonorrhée

LITTÉRATURE et ECHANTILLONS SUR DEMANDE

CONDITIONNEMENT :

En bouteilles de	25 tabs. de 5 grs.	— doz.	\$ 3.60
“ “ “	100 “ “ “ “	ch.	.75
“ “ “	500 “ “ “ “	ch.	3.25
“ “ “	1000 “ “ “ “	ch.	6.00

Casgrain & Charbonneau Limitée
MONTRÉAL

*Une vieille maison canadienne-française
sollicite le patronage de ses compatriotes.*

- MEUBLES DE TOUS GENRES
- PIANOS, RADIOS, LAVEUSES
- POELES, REFRIGERATEURS, Etc.

C. ROBITAILLE, Enr.

320, St-Joseph

Québec

moblastes) à noyau très coloré, parfois bourgeonnant et des érythrocytes non nucléés » (Ch. Aubertin et M. Mouquin). Il n'apparaît pas de modifications importantes dans la série blanche ; le nombre des polynucléaires n'est pas augmenté ; par contre, les promyélocytes y sont très abondants.

Au niveau du sang les globules rouges sont du type adulte. Le diamètre moyen des hématies reste dans les limites normales. L'anisocytose, la poikilocytose, la polychromatophilie sont pratiquement inexistantes. Le sang ne contient pas d'hématies à granulations, les globules rouges nucléés y sont toujours en très petit nombre. En somme le sang revêt tous les caractères d'un sang normal et adulte.

Les globules blancs sont presque toujours augmentés de nombre ; la leucocytose peut atteindre jusqu'à 30 et 50,000, généralement elle oscille entre 15 et 25,000 G. blancs par millimètre cube. Il existe presque toujours une polynucléose exagérée de l'ordre de 75% à 90%, et cela même si la leucocytose n'est pas très importante. Cette polynucléose est très souvent à prédominance de basophilie.

Le taux de l'hémoglobine est toujours très élevé, mais jamais en proportion du nombre des hématies. Il dépasse ordinairement 100 ; on trouve habituellement les chiffres de 125 à 150, on a trouvé jusqu'à 200 et 250. Par contre, la valeur globulaire est presque toujours inférieure à la normale, elle est souvent réduite de moitié.

Le temps de coagulation est anormalement allongé ; la rétraction du caillot se fait moins bien que normalement.

Le volume total du sang est considérablement augmenté, ce qui rend compte de la dilatation généralisée des vaisseaux de l'organisme.

La viscosité sanguine est toujours augmentée dans une plus ou moins grande mesure, en rapport avec la durée de la polyglobulie. Le sédimentation globulaire reste normale, mais le sédiment globulaire peut atteindre la proportion de 90% du sang total, contrairement à la normale qui est de 50%.

Ces divers caractères que nous venons d'énumérer se retrouvent en très grande partie chez notre malade : modifications de la moelle osseuse dans le sens du rajeunissement et de l'hyperfonctionnement, lésions macrophagiques de la rate, formule sanguine du type adulte, etc ; ce qui nous permet de faire entrer cette polyglobulie dans le cadre des érythémies du type Vaquez-Osler.

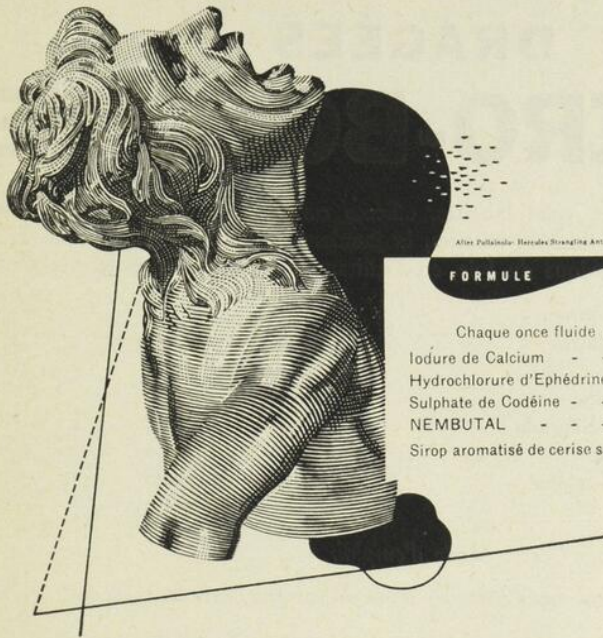
Mais parmi ces dernières il est certaines variétés que l'on a tenté d'isoler et dont on a voulu faire des types cliniques nettement individualisés, en particulier la polyglobulie avec hypertension, mieux connue sous le nom de « maladie de Geisbock ». Cette polyglobulie avec hypertension a cela de particulier qu'elle s'accompagne volontiers de symptômes qui laissent soupçonner une atteinte des centres nerveux régulateurs de l'hématopoïèse. L'existence de ces centres supérieurs paraît aujourd'hui assez bien prouvée ; ils seraient très probablement situés dans des territoires avoisinant la glande pituitaire. Cette hypothèse apparaît d'autant plus vraisemblable que les syndromes qui accompagnent souvent ces érythémies du type Geisbock sont précisément ceux par lesquels se traduisent ordinairement les lésions sises dans la région infundibulo-tubérienne : acromégalie, diabète insipide, syndrome adiposo-génital, etc.

Cependant, les caractères sanguins, les modifications de la moelle osseuse, les lésions retrouvées au niveau de la rate sont en tous points superposables à ceux que l'on rencontre dans la maladie de Vaquez typique. Il semble bien que l'on doive considérer cette polyglobulie de Geisbock tout simplement comme une forme étiologique de la maladie de Vaquez ; nombre d'auteurs se refusent à en faire une forme à part, nettement individualisée.

L'existence d'une polyglobulie d'origine centrale par lésions des centres infundibulo-tubériens semble assez bien prouvée à l'heure actuelle. Les régressions nettes obtenues par la radiothérapie de cette région, en particulier dans le cas de Guillain et Garcin, militent fortement en faveur de cette hypothèse.

C'est dans cette dernière variété que nous avons cru devoir faire entrer la polyglobulie présentée par notre malade, en raison de la présence d'une hypertension manifeste et de cet aspect acromégaloïde qui l'accompagnait ; polyglobulie qui d'ailleurs présentait tous les caractères histologiques de la maladie de Vaquez.

Les deux formes relèvent sensiblement du même traitement. Bien que dans certains cas de polyglobulies du type Geisbock on ait obtenu d'excellents résultats par la radiothérapie de la région infundibulo-tubérienne, il n'en reste pas moins vrai que dans des cas encore plus nombreux ce traitement se soit montré tout à fait inefficace et qu'on ait dû recourir à la radiothérapie des os longs, ou mieux à la téléroentgénothérapie totale telle qu'on



After Pulcinella: Hercules Strangling Antioch, B. National, Florence

FORMULE

Chaque once fluide représente :

Iodure de Calcium	- - - -	7 grs.
Hydrochlorure d'Ephédrine	- - - -	3/8 gr.
Sulphate de Codéine	- - - -	1/4 gr.
NEMBUTAL	- - - -	3/8 gr.
Sirop aromatisé de cerise sauvage et de Tolu.		

SÉDATIF DE LA TOUX EFFICACE

Avec ses quatre agents actifs, le Sirop de Calcidrine (Abbott) représente le sédatif de la toux efficace et qui possède les propriétés antispasmodiques les plus marquées. Le pourcentage élevé d'iode qu'il contient sous forme d'iodure de calcium le classe au dessus des expectorants et sédatifs de la toux communément employés. Les effets combinés de l'iode et du calcium ainsi que l'action synergique de l'Ephédrine, du Nembutal et de la Codéine peuvent être utilisés avec le plus grand succès dans le traitement des infections bronchiques, plus particulièrement dans les cas où le sommeil du patient est compromis par une forte toux.

Exceptionnellement bien toléré, exempt des troubles gastriques et autres effets désagréables, le Sirop de Calcidrine est très agréable au goût. Présenté en flacons de 4 oz., 16 oz., et 80 oz.

Echantillon et littérature sur demande.

LABORATOIRES ABBOTT LTÉE, 388 St. Paul ouest, Montréal.

CALCIDRINE ABBOTT

DRAGÉES

ENTERO-BOLDINE

Traitement complet des voies biliaires, efficace contre les engorgements du foie, coliques hépatiques, lithiases biliaires, la jaunisse, la constipation, favorise la fonction antitoxique du foie, en facilitant la sécrétion de la bile.

Chaque dragée contient :

Sels Biliaires	2 grains
Eukinase	1 grain
Pancréatine	1 grain
Cascara Sagrada	1 grain
Artichaut	1 grain
Phénolphtaleine	1/2 grain
Boldine	1-50 grain

Mode d'emploi:

Un ou deux comprimés entre les repas ou suivant l'avis du médecin.

COMPRIMÉS

LEVO-STANNOL

Traitement mixte employé comme spécifique pour le traitement des maladies à staphylocoques, furonculose, acné, anthrax.

CONTIENT :

Levure de Bière	2 1/2 grs.
Etain Colloïdal	4 1/2 grs.
Oxide d'Etain	1/2 gr.

MODE D'EMPLOI : — Adultes, 4 à 8 par jour. — Enfants, 2 à 4 par jour.

Littérature et échantillons sur demande

Laboratoires Desautels Limitée, 1180, rue Benoit, Montréal

Représentant à Québec :

PAUL LAMONDE, 4, RUE HEBERT — Tél. : 2-7987

la pratique actuellement dans la maladie de Vaquez où ce traitement s'est montré le plus efficace de tous ceux qui ont été préconisés jusqu'ici.

Des circonstances malheureuses nous ont empêchés d'appliquer ce traitement radiothérapique chez notre malade. Il semble bien cependant que si la polyglobulie s'en fût quelque peu améliorée, il eut été difficile de retarder l'apparition des phénomènes asytoliques qui ont emporté si rapidement notre malade.


BIBLIOGRAPHIE

- VAQUEZ et LAUBRY. Cyanose avec splénomégalie et polyglobulie. *Bull. Soc. Méd. des Hôp. de Paris*, 1904, p. 880.
- PARKINSON. Erythremia. *The Lancet*, 1912, p. 1425.
- Ch. LAUBRY, P. HILLEMAND et Jean COTTET. Polyglobulie et cyanose d'origine nitrobismuthique. *Bull. Soc. méd. des Hôp. Paris*, 1934, vol. 1, p. 561.
- F. MEERSEMANN et E. FRIESS. Polyglobulie et cyanose ; étude anatomopathologique d'un cas. Sclérose primitive de l'artère pulmonaire. *Bull. Soc. méd. des Hôp. Paris*, 1935, vol. 2, p. 969.
- P.-Émile WEIL, ISCX-WALL et S. PERLÈS. Le syndrome spléno-polyglobulique. Contribution à l'étude de la maladie de Vaquez et des érythroblastoses. *Bull. Soc. méd. des Hôp. Paris*, 1936, vol. 1, p. 843.
- A. LEMIERRE, A. LAPORTE, Jean REILLY et R. LAPLANE. Erythémie apparue au cours d'une infection prolongée à bacilles perfringens, un cas. *Bull. Soc. méd. des Hôp. Paris*, 1937, vol. 2, p. 831.
- Jacques DECOURT, Pierre MATHIEU et G. BLAIRE. Erythémie du type Geisbock. *Bull. Soc. méd. des Hôp. Paris*, 1937, vol. 2, p. 807.
- P. LEHELLE. Polyglobulie d'origine centrale et érythémie du type Geisbock. *Bull. Soc. méd. des Hôp. Paris*, 1937, vol. 2, p. 978.
- G.-P. DORÉ, P. DELISCOUET et CALLEGARI. Trois cas d'érythémie : variabilité en chiffre globulaire ; constance des troubles de la coagulabilité. *Bull. Soc. méd. des Hôp. Paris*, 1937, vol. 2, p. 1287.
- L. BÉTHOUX et J. MARCOULIDÈS. Erythémie essentielle (maladie de Vaquez) peu influencée par la téléroentgenthérapie totale, rapidement améliorée par le chlorhydrate de phényl-hydrazine. *Bull. Soc. méd. des Hôp. Paris*, 1937, vol. 2, p. 1390.

- Jacques DECOURT, Marcel JOLY et G. BLAIRE. Maladie de Vaquez traitée avec succès par la téléroentgentherapie totale. *Bull. Soc. méd. des Hôp. Paris*, 1937, vol. 2, p. 812.
- Mariano-R. CASTEX et Édouard-L. CAPDEHOURAT. Chronologie et phénoménologie des altérations morbides chez les « cardiaques noirs » de Ayerza. Lésions fondamentales et lésions accessoires. *Presse Méd.* no 14, (17-2-34), p. 268.
- PAGNIEZ, LE SOURD et BEAUJARD. Essai de traitement radiothérapique prolongé dans un cas d'érythémie. *Arch. des Mal. du Cœur, des Vais. et du Sang*, 1913, p. 647.
- R.-H. JAFFÉ. Bone marrow : polycythemia vera. *American Medical Journal*, 101 : 2, p. 1633.
- Ernest FALCONER. An unusual remission in polycythemia vera. *American Medical Journal*, vol. 100 : 2, p. 1651.
- S.-J. ADAMS. Polycythemia vera with special reference to the nervous manifestations ; an analysis of nine cases. *Canadian Medical Journal* 1935, vol. 32, p. 128.
- William PATTON. Is polycythemia vera the antithesis of pernicious anemia. *Canadian Medical Journal*, 1932, vol. 27, p. 502.
-

DIGESTIF · APÉRITIF · ANTI-ANÉMIQUE
PAR EXCELLENCE

**DÉFICIENCES
GASTRIQUES**



NÉO-GASTRICINE

Concessionnaires au Canada : **ROUGIER FRÈRES**, 350, rue Le Moyne, Montréal.

XXVII

bronchites chroniques

SIROP FAMEL

à base de Lactocreo-sote soluble

**calme la toux
facilite
l'expectoration**

*Echantillons et Littérature à MM. les Docteurs
Laboratoire P. Famel, 16-22, rue des Orteaux, Paris-20^e*

ROUGIER FRÈRES, 350, rue Le Moyne — MONTRÉAL

Traitement des **AFFECTIONS VEINEUSES**

veinosine

Comprimés à base d'*Hypophyse* et de *Thyroïde* en proportions judicieuses
d'*Hamamélis*, de *Marron d'Inde* et de *Citrate de Soude*.

DÉPOT GÉNÉRAL : **P. LEBEAULT & C^{ie}**, 5, Rue Bourg-l'Abbé, PARIS

ROUGIER FRÈRES, 350, rue Le Moyne — MONTRÉAL

ANALYSES

Pierre DUVAL et MOURGNE-MOLINES.— **Physiologie pathologique et traitement des brûlures cutanées étendues récentes.**
Journal de Chirurgie, 50 : 471, 1937.

La « maladie des brûlures », celle des quatre premiers jours est due à une intoxication et non à une infection, comme les auteurs le démontrent clairement par l'étude clinique du syndrome, les constatations nécropsiques, les analyses biologiques du sang et des urines et même l'expérimentation. C'est une intoxication autogène due à des substances nocives nées des tissus brûlés et répandues dans la circulation générale.

Les auteurs, soulignant la prépondérance du traitement général sur les soins locaux, conseillent particulièrement les injections massives de sérum salé. Ils parlent des inconvénients des pansements gras, rappellent la désinfection méthodique et insistent sur le tannage à l'air libre, excellent moyen de lutter contre la résorption des produits toxiques.

L'adjonction de nitrate d'argent (10%) à l'acide tannique (5%) active la formation de la croûte protectrice. Le perchlorure de fer à 5%, le violet de gentiane à 1%, et le mercurochrome à 2% agissent favorablement.

Pour activer la poussée des bourgeons charnus et l'épidermisation, les auteurs recommandent fortement le pansement à l'huile de foie de morue. La vitaminothérapie, tant préconisée ces dernières années, trouve ici une effective indication.

Suivent diverses « propositions pour un traitement rationnel » qui sont de la plus grande utilité et qui donnent toute sa valeur à cet article.

Pierre JOBIN.

Marcel GALTIER.— **Greffes de peau totale libres.** *Journal de Chirurgie*, 50 : 322, 1937.

Les greffes de peau totale libres sont appelées à rendre en chirurgie réparatrice d'immenses services. Elles sont simples et donnent de bons résultats dans 100% des cas. La dimension des greffons peut atteindre 100 c. c. de surface et plus. C'est en s'inspirant des travaux des auteurs antérieurs et spécialement de ceux de Terry Schmith que Galtier a obtenu de tels succès. Terry Schmith imagine le pansement à compression constante et mesurée à l'aide d'un ballonnement de caoutchouc gonflé. Il établit que la pression la plus favorable pour fixer la greffe sans troubler la circulation d'apport devrait osciller entre 20 et 30 mm. de Hg.

L'anesthésie locale, sauf chez l'enfant, est tout indiquée et suffisante. Le lit du greffon est préparé en excisant les tissus à remplacer. Le greffon doit être de forme et de surface rigoureusement identiques. Il est bon que la forme soit arrondie. Si elle est carrée ou rectangulaire, il faut en arrondir les angles. La surface profonde du greffon doit être débarrassée de toute trace de tissu cellulaire graisseux.

Mise en place, la greffe est suturée minutieusement à la peau et immobilisée avec un pansement compressif. Le pansement est laissé en place douze jours et les fils sont enlevés le 18^e jour.

François Roy.

F. van DEINSE et Mlle O. GERHARDT.— **Recherches sur la stérilisation des crachats tuberculeux par l'eau de Javel.** *Revue de la Tuberculose*, 4 : 1 ; 92, (janvier) 1938.

On ne connaissait guère, jusqu'à ces temps derniers, la stérilisation par la chaleur mise à part, de méthode absolument sûre pour détruire le bacille de Koch. Le nettoyage des crachoirs et de la verrerie servant à des tuberculeux est par ce fait même difficile.

F. van Deirse et Mlle O. Gerhardt, après une série d'expériences sur l'acide sulfurique et l'eau de Javel comme agents de destruction du bacille de Koch, en sont arrivés aux conclusions suivantes :

- 1.— L'acide sulfurique à 15% ne stérilise pas les crachats tuberculeux.
- 2.— C'est l'eau de Javel qui, dans certaines conditions, réussit à tuer complètement le bacille de Koch dans l'expectoration.

MEMENTO MEDICE!

Toutes les affections
pulmonaires
bronchites, grippe

SIROP "ROCHE" au thiocol orexique, eupeptique

**HOFFMANN-LA ROCHE
LIMITÉE**
Montréal



Le **REDOXON "ROCHE"** (Vitamine C "Roche", cristallisée) est le soutien indispensable de l'organisme carencé, surtout pendant *la grossesse et l'allaitement*.

Flacons de 40 comprimés à 25 mgm. Boîtes de 6 ampoules à 100 mgm.

Pour appareils scientifiques de tous genres, tels que microscopes, transits, machines à projection, matériel à dessin, verrerie, produits chimiques, consultez :

LUCIEN FRIGON

IMPORTATEUR

94, rue ST-FRANÇOIS,

— QUÉBEC.

Téléphone 4-4811

— Prix spéciaux aux maisons d'enseignement —

HÉMOSTYL

Sérum hémopoïétique frais de cheval

FLACONS - AMPOULES

Anémies
Convalescences
Hémorragies

1 à 2 ampoules le matin à jeun dans 1/4
de verre d'eau, par voie buccale.

SIROP

Anémies des enfants
Chloro-anémies

1 cuillerée à potage (enfants une cuillerée
à café) avant les trois principaux repas.

—●—
Laboratoires du D^r ROUSSEL, 97, rue de Vaugirard, PARIS

Agents pour le Canada : J. EDDÉ L^{tée}, New Birks Bldg., MONTRÉAL

TRÉPHONYL

Sérum hémopoïétique - Foie fœtal - Tréphones embryonnaires

FLACONS - AMPOULES

SIROP

Anémies intenses
Convalescences
Déficiences organiques
Troubles de la croissance
Allaitement

1 à 2 ampoules par jour dans 1/4 de verre
d'eau, par voie buccale loin des repas.

1 cuillerée à potage (enfants une cuillerée
à café) avant les trois principaux repas.

—●—
Laboratoires du D^r ROUSSEL, 97, rue de Vaugirard, PARIS

Agents pour le Canada : J. EDDÉ L^{tée}, New Birks Bldg., MONTRÉAL

Voici comment les auteurs précités conseillent de procéder. Faire cracher le malade dans un crachoir rempli aux deux-tiers avec une eau de Javel du commerce titrée à 8-12 degrés chlorométriques (eau de Javel concentrée diluée à 25%-30%). Au bout d'une heure les crachats sont complètement stérilisés. On pourra donc, sans crainte de contamination, vider le crachoir « dans les cabinets, une heure après que le dernier crachat y a été déposé. »

Henri MARCOUX.

J. LHERMITTE, MOUZON, SUSIC. **Accidents nerveux consécutifs à la transfusion sanguine.** *Rev. Neurologique*, 69 : 163, (février) 1938.

Il s'agit d'un malade de 49 ans, qui, porteur depuis plusieurs années d'ulcères d'estomac, fit une hémorragie grave, nécessitant une transfusion sanguine. Au cours de cette intervention apparaît une grande crise d'agitation psycho-motrice avec état confusionnel et hallucinations visuelles. Après quelques jours, hémiplegie gauche, accompagnée de crises convulsives Jacksonniennes du même côté.

Association de symptômes à souligner, car elle démontre que le rôle du faisceau pyramidal, dans les transmissions des excitations convulsivantes, n'est pas encore parfaitement circonscrit. Autre fait devant attirer l'attention, c'est l'apparition d'une aura visuelle précédant la crise comitiale. Cette aura, indiquant que le point de départ de l'excitation est dans le pôle postérieur du cerveau, ne se transmet qu'à la moitié droite du champ visuel, par suite de la dégénérescence de l'aire striée gauche. Ce symptôme est à rapprocher des autres phénomènes hallucinatoires plus complexes, apparus au cours de l'épisode confuso-onirique.

Les auteurs rattachent ces accidents cérébraux à un foyer de ramollissement, par oblitération thrombotique de la sylvienne droite, survenue à la suite d'une transfusion sanguine.

Geo.-H. LARUE.

H. FAYEMAN et L. VAN DAMNE.— **Le pouvoir bactéricide du sang. Sa mesure et sa valeur en clinique.** *La Presse Médicale*, n° 41 : 829, (21 mai) 1938.

D'après ces auteurs, la gravité de l'affection, dans un cas déterminé, dépend de la force de prolifération des germes infectants et de la résistance de l'organisme à la prolifération des germes en son milieu intérieur. Ils rappellent les recherches destinées à déterminer la virulence des germes et parlent des méthodes de Ruge et de Philipp qui consistent à examiner sous le microscope comment se poursuit la lutte entre les microbes pathogènes et les éléments du sang.

La méthode ne renseigne que sur la bactéricidie par rapport au germe en cause.

Ainsi un R. P. positif peut signifier une faible virulence du germe et une très faible résistance du sang ou une forte virulence microbienne et un grand pouvoir bactéricide du sang, mais insuffisant.

Les épreuves croisées de la bactéricidie ont permis à Daels et Van Damne d'établir un diagnostic plus exact de la virulence des germes en les essayant vis-à-vis du sang de différents sujets humains d'une part, et en mettant le sang des malades ou des biens portants en contact avec différentes souches streptococciques de virulence connue d'autre part. Une épreuve Dales-Van Damne négative indiquerait une situation clinique à peu près sans danger vital et une épreuve positive une situation très sérieuse.

Leurs expériences démontrent que le pouvoir bactéricide réside dans les éléments figurés du sang. Le renforcement actif et autonome de ce pouvoir est préférable à l'adjonction passive d'une quantité de sang bactéricide. Les médications antiseptiques et de Shock ont peu d'influence. Les anesthésiques volatils l'augmentent d'une façon passagère ; les injections intra-veineuses d'alcool l'augmentent d'une façon notable. Ces auteurs conseillent de faire ces épreuves chez les donneurs de sang et de choisir ceux dont le pouvoir est plus élevé que celui du malade.

F. HUDON.

NEOTONINE

BUISSON

Accélérateur de la nutrition

MÉDICATION RECONSTITUANTE

Vanadium Phosphore — Phosphore
Arsenic — Strychnine.

AMPOULES

ET

GOUTTES

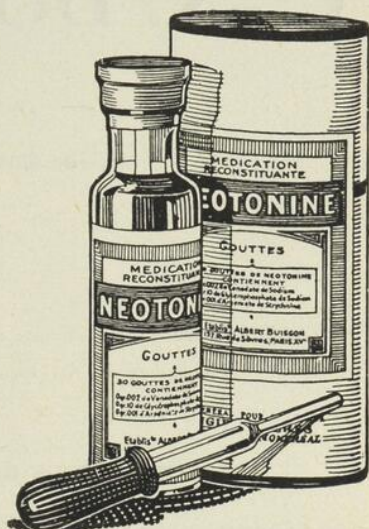LABORATOIRES

POULENC FRÈRES

DU CANADA, LIMITÉE

204, PLACE YOUVILLE

— MONTRÉAL



VERRE-MURAL POUR CLINIQUES

Réunissant BEAUTÉ, DURÉE, HYGIÈNE et ÉCONOMIE

Maquette coloriée dessinée gratuitement.

VITRERIE HOBBS LIMITÉE

90, Côte de la Montagne,

Québec

Tél. 2-1538

LANGEVIN CIMON BA., IF.

351, Blvd Charest

QUÉBEC

Téléphone 2-2998

APPAREILS DE RADIOLOGIE ET D'ÉLECTRO-THÉRAPIE

TRANSFORMEURS
TABLES COMBINÉES
FLUOROSCOPES
UNITÉS MOBILES
PORTATIFS
AMPOULES, FILMS, ECRANS

ONDES COURTES
ONDES ULTRA-COURTES
ULTRA-VIOLET
INFRA-ROUGE
SINUSOIDAL ET GALVANIQUE
FOURNITURES ET ACCESSOIRES

Service immédiat et installation des appareils par des experts de la manufacture.

POUR VOTRE RELIURE ADRESSEZ-VOUS

C.-A. DORION & FILS

RELIEURS
GRAVURE & IMPRESSION

42, rue GARNEAU, — QUÉBEC
Téléphone 2-1307

Spécialités : Reliures d'art antique et moderne avec motifs appropriés au sujet du livre. Livres de bibliothèques. Articles en cuir. Revues, etc.

RELIURE DE TOUS GENRES A DES PRIX TRÈS MODESTES.

A VOTRE DISPOSITION

Votre banque n'est pas seulement votre caissière et la dépositaire de vos capitaux d'épargne. Elle est en état de vous rendre d'autres services. Vos occupations et vos préoccupations d'ordre professionnel ne vous laissent guère le loisir de vous documenter au jour le jour sur les questions d'affaires. Vous n'en êtes pas moins tenu, à l'occasion, de résoudre certains problèmes financiers qui mettent en jeu vos intérêts. Recourez donc avec confiance au gérant de votre banque dont les avis désintéressés vous seront souvent utiles.

Banque Canadienne Nationale

537 bureaux au Canada
12 succursales à Québec.

H. des Rivières, Gérant Général Adjoint

POUR PLUS DE SURETÉ

Dans le traitement arsenical de la syphilis

500,000

1,000,00

1,500,000

2,000,000

3,000,000

5,000,000

INJECTIONS DE MAPHARSEN ADMINISTRÉES SANS AUCUN ACCIDENT

Le Mapharsen est approuvé par le Comité de Pharmacie et de
Chimie de l'American Medical Association.

Le Mapharsen (oxyde de méta-amino-para-hydroxy-phénylarsine) est présenté en ampoules individuelles de 0 gr. 04 et 0 gr. 06 avec ou sans eau distillée —et en ampoules de 10 doses contenant 0 gr. 4 ou 0 gr. 6 — pour usage dans les hôpitaux ou les cliniques.

PARKE, DAVIS & Cie - Montréal, Qué.

Les plus grands manufacturiers de Produits Pharmaceutiques
et Biologiques au Monde.

WILSON et LAFLEUR (limitée)

477, ST-LAURENT, MONTRÉAL



SAVY : Traité de thérapeutique clinique, 3 vol.

LEJARS : Chirurgie d'urgence.

MARTINET : Diagnostics cliniques.

RAMOND : Cliniques médicales, 13 vol.

BEGOUIN : Précis de Pathologie chirurgicale, 6 vol.

BEZANÇON : Précis de Pathologie médicale, 6 vol.

MONDOR : Diagnostic d'urgence, abdomen.

OMBRÉDANNE : Traité de Chirurgie orthopédique, 5 vol.


LENORMANT : Diagnostic chirurgical, 4 vol.

Encyclopédie Médico-Chirurgicale (à feuillets mobiles).

Larousse universel, 2 vol (édition 1938).

CABANES : Oeuvres complètes (55 vol.).

Livres de littérature.



Les paiements peuvent se faire mensuellement.



L'ASSURANCE est votre meilleure protection

P. A. BOUTIN

ASSUREUR-UNDERWRITER

80, rue St-Pierre, : : Québec.

ASSURANCES DE TOUTES SORTES

Tél. 2-3884 — 2-6033

J. E. LIVERNOIS, Limitée

FOURNISSEURS

En Produits Chimiques, Pharmaceutiques et Photographiques

Instruments et Accessoires de Chirurgie

Remèdes Brevetés. Articles de Toilette et Parfumerie.

Entrepôts :

43 à 49, rue COUILLARD

et 48-50, rue GARNEAU

QUEBEC
CANADA

MAGASIN et BUREAUX

RUE ST-JEAN

ALTHEOD TREMBLAY, A.G., I.C.

J.-ELZEAR DION, *Gérant*

TREMBLAY & DION

Blue Print, Photostat, Photo-Litho,

TEL. 2-5024

274, BOULEVARD CHAREST, QUEBEC

Antiphlogistine
TRADE MARK

(fabriquée au Canada)

Echantillon et littérature

envoyés sur demande :

The Denver Chemical Mfg Company Montréal

SERVICE D'AMBULANCE

POUR LA VILLE ET L'EXTÉRIEUR

Jour et Nuit —  Téléphone 2-2119

GERMAIN LÉPINE, Ltée

283, rue ST-VALLIER, QUÉBEC.

TABLE ALPHABÉTIQUE DES ANNONCEURS

Ayerst, McKenna & Harrison	X
Banque Canadienne Nationale	XXXII
Boutin, P.-A.	XXXV
Brunet, W	XIV
Canadian Metalix Co	IV
Casgrain & Charbonneau, Ltée	XXIV
Ciba, Compagnie, Ltée	Couv. II
Cimon, Langevin	XXXI
Dorion, C.-A.	XXXII
Eddé, J., Ltée	XI, XII, XVIII, XX, XXII, XXX
Fisher Scientific Co., Ltd	XXI
Frigon, Lucien	XXIX
Frosst, Charles E. & Co	Couv. IV
Herdt & Charton, Inc	XV, XVI, XXI
Hobbs Glass Ltd	XXXI
Hoffmann-La Roche, Ltée	XXIX
Laboratoires Poulenc Frères du Canada	III, XXXI
Laboratoires Abbott	XXV
Laboratoires Desautels Limitée	XXVI
Laboratoire Nadeau Limitée	XXIII
Laiterie Laval Enr.	VIII
L'Anglo-French Drug, Co	I, II
Lépine, Germain, Ltée	XXXV
Livernois, J.-E.	XXXV
Millet & Roux, Limitée	XIX
Parke, Davis & Cie	XXXIII
C. Robitaille Enr	XXIV
Rougier Frères	VI, XIII, XV, XXII, XXVII, XXVIII
Société d'Expansion Pharmaceutique, SEP	VII
The Denver Chemical, Co	XXXV
Tremblay & Dion	XXXV
Usines Chimiques du Canada	Couv. III
Vinant Ltée	IX, XVII
Wilson & Lafleur, Ltée	XXXIV

A NOS LECTEURS

Ce Bulletin est édité avec le GENEREUX CONCOURS DE SES ANNONCEURS.

Aidez donc ceux qui vous aident, en prescrivant de préférence à toutes les autres, les spécialités qui se rappellent régulièrement ici à votre bienveillante attention.

Lactose

Calcium

Vitamines A et D

Durant les derniers mois de la GROS-
SESSE comme préventif de la CARIE
DENTAIRE, du RACHITISME et
comme diurétique

Prescrire

“LACTOVAL” VALOR



USINES CHIMIQUES DU CANADA INC.

MONTREAL

Un spécifique pendant
LA GROSSESSE
pour prévenir
LA CARIE DENTAIRE
et maintenir la
PROVISION NÉCESSAIRE
DE CALCIUM

"Il est donc évident que la quantité nécessaire de Vitamine D ne nous est pas fournie par notre mode actuel d'alimentation".

"Il est aussi évident que notre manière moderne de vivre tend à diminuer en nous la quantité de Vitamine D fournie par la lumière solaire".

Tisdall, Frederick F.

C.M.A.J., Vol. 33, No. 6. Dec. 1935, page 625



OSTOGEN

Bouteilles de 15 c.c. et de 6 c.c.
avec compte-gouttes à précision

DOSE

1 à 6 gouttes par jour.

Charles E. Frosst & Co.

FABRICANTS DE PRODUITS PHARMACEUTIQUES DEPUIS 1899

MONTREAL

CANADA

